

УДК 616-006.6:351-617-089

В.В. Яновой, С.В. Аникин, В.В. Ковалева, С.С. Целуйко, Ю.В. Доровских

## ИЛЕОАСЦЕНДОЦЕКАЛЬНЫЙ КОМПЛЕКС В ФОРМИРОВАНИИ «НЕОРЕКТУМ»

*Амурская государственная медицинская академия, 675000, ул. Горького, 95, тел. 8-(4162)-31-90-20,  
e-mail: Agmal@mail.ru, г. Благовещенск*

### Резюме

Проведен анализ функциональных результатов лечения 35-ти пациентов по поводу рака ниже- и среднеампулярной локализации, оперированных в объеме «низкой резекции» прямой кишки с формированием илеоасцендоцекального прямокишечного резервуара – «неоректум». В послеоперационном периоде проведен комплекс функциональных исследований – баллонная аноректальная манометрия, трансректальное ультразвуковое исследование, проктография с манометрией антирефлюксной функции, компьютерно-томографическая резервуародефекография с трехмерной реконструкцией; исследование клинико-функциональных данных аноректальной функции и качества жизни оперированных. С учетом полученных данных сделаны выводы, что илеоасцендоцекальный комплекс в создании «неоректум» после «низкой» резекции прямой кишки позволяет добиться хороших клинико-функциональных результатов без негативного влияния на продолжительность койко-дня, числа послеоперационных осложнений.

*Ключевые слова:* рак прямой кишки, синдром низкой резекции, илеоасцендоцекальный комплекс, неоректум, качество жизни.

V.V. Yanovoy, S.V. Anikin, V.V. Kovaleva, S.S. Tseluyko, Yu.V. Dorovskikh

### ILEOASCENDOCECAL COMPLEX IN «NEORECTUM» FORMATION

*Amur State Medical Academy, Blagoveshchensk*

### Summary

The authors of this article analyzed the functional results after 35 cases of the low rectal resections with ileoascendoccecal complex neorectum formation. A complex functional investigation was performed after the surgery and it included: balloon anorectalmanometry, X-ray proctography, transrectal ultrasound investigation, computed tomography reservoir-defecography with 3D reconstruction, clinical research with patients' quality of life study. The authors have concluded that ileoascendoccecal complex is appropriate for neorectum formation after low rectal resections and it makes possible to provide good patients' life quality without increasing hospitalization duration and complications rate.

*Key words:* rectal cancer, low resection syndrome, ileoascendoccecal complex, neorectum, patients' life quality.

В 2-46,5 % случаев после «низкой» резекции прямой кишки (ПК) развивается т. н. «синдром низкой резекции» (СНР). Способы создания прямокишечных резервуаров из нисходящей или сигмовидной кишки – «неоректум» имеют ряд существенных недостатков, ограничивающих их широкое применение [1, 2, 6, 14, 15]. В 1990-м году предложен и внедрен в

клиническую практику новый способ восстановления непрерывности толстой кишки. В основе способа – использование в качестве субстрата для формирования «неоректум» слепой кишки, путем реверсии и низведения асцендоцекального комплекса [7]. Более выгодным в функциональном отношении мы считаем способ формирования резервуара илеоасцендоцекальным

комплексом (ИАЦК) по ранее описанной методике и представленном на рисунке 1 [6, 12, 15]. Данный принцип также лежит в основе предложенного нами способа восстановления левой половины толстой кишки после ее резекции методом транслокации ИАЦК [13].

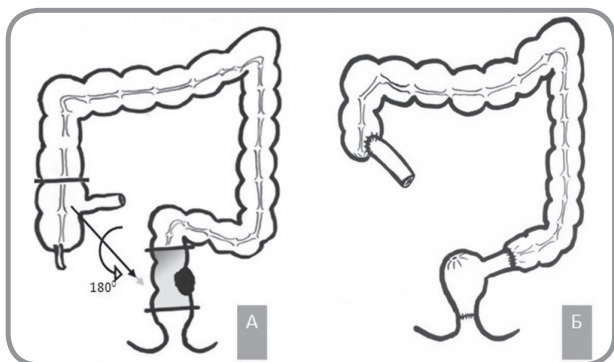


Рис. 1. Способ формирования резервуара илеоасцендоцекальным комплексом

### Материалы и методы

В период с декабря 2008 по октябрь 2012 гг. выполнено 35 операций в объеме резекции ПК по поводу рака ниже- и среднеампулярного отдела с формированием ИАЦК-резервуара. Преобладающее большинство пациентов находилось в средней возрастной группе по классификации ВОЗ (1963). Возрастная медиана – 56,1±3,5 лет (ранжированный возраст от 40-ка до 72-х лет). Распределение пациентов в зависимости от локализации опухоли: в 25 случаях (71,5 %) – среднеампулярный отдел (7-10 см), 10 случаев (28,5 %) – нижеампулярный отдел (6 см). Среднее расстояние до нижнего края опухоли составило 7,7±1,4 см (ранжированный 6-10 см), а до края анастомоза – 4,5±1,1 см. По гистологической структуре во всех случаях имела место аденокарцинома: в 30-ти случаях (85,7 %) – умерено-дифференцированная (G2), в 5-ти (14,3 %) – высокодифференцированная (G1).

Мы придаем большое значение тщательной предоперационной подготовке данной тяжелой категории пациентов, что обусловлено возрастом, интеркуррентной патологией, наличием у них синдрома эндогенной интоксикации и рядом других неблагоприятных факторов [5].

Из особенностей операции следует отметить, что мы формировали временную превентивную стому только в 4-х случаях (11,4 %) при наличии признаков лучевой реакции I-II степени по классификации RTOG/EORTC после ранее выполненной неoadъювантной лучевой терапии, что коррелировало с интраоперационной находкой – инфильтрация стенок прямой и сигмовидной кишки, их ригидность, инъекция брюшины таза, выпот в малом тазу. Стомы были закрыты по мере уменьшения эндоскопических и клинических признаков лучевой реакции до 0-й степени, что имело место на 3 месяца после операции во всех случаях. У всех четырех пациентов выполнено наложение сигмостомы и не отмечено клинических признаков несостоятельности анастомозов.

Важным также является вопрос об определении достаточности длины полученного трансплантата для транспозиции его в полость малого таза после мобилизации и формирования без натяжения асцендо(-ректо)

анального анастомоза. В связи с этим, нами предложен способ предоперационной оценки достаточности длины ИАЦК для низведения, в основе которого лежит математическая оценка длины артериальных стволов трансплантата и сопоставление ее с дистанцией до тазового дна [9].

После операции нами проводилось комплексное функциональное обследование: Аноректальная манометрия осуществлена с помощью аппарата Polygraf ID, Medtronic (США) с программным обеспечением Polygram-98 и водно-перфузионными 8-канальными катетерами 9012P2311 Y1731. Трансректальное ультразвуковое исследование – аппарат Aloka 500, 26 Hz. Рентгенологическое исследование – проводилась ирригография с двойным контрастированием на аппарате Siemens Axiom Iconos R-200 (Германия). Компьютерно-томографическая резервуародефекография с трехмерной реконструкцией (рационализаторское предложение 1808 от 25.02.11 БРИЗ ОГУЗ «Амурская ГМА») – выполнялась на компьютерно-томографическом сканере Brilliance Big Bore Philips (Philips Medizin Systeme GmbH). Сканирование осуществляли в состоянии покоя (rest), волевого сокращения мышц тазового дна (strain) и натуживания (squeeze). Полное описание методики выполнения исследования представлено нами ранее [4, 10]. Нами также предложен способ магнитно-резонансной дефекографии [11]. На 3-м, 6-м, 12-м месяце после операции использовали «опросник оценки качества жизни после операций на прямой кишке» В.И. Помазкина (2010) [3].

### Результаты и их обсуждение

Средний послеоперационный койко-день после формирования ручного колоанального анастомоза составил 13±4 дня, аппаратного – 11±2 дня. Летальных исходов после операции в ближайшем послеоперационном периоде зафиксировано 2 (5,71 %) – от острой сердечно-сосудистой недостаточности на фоне инфаркта миокарда.

После операции отмечено 3 случая несостоятельности асцендоректального анастомоза – во всех случаях это был аппаратный «низкий» анастомоз с культей прямой кишки менее 2 см с чем мы и связываем развитие несостоятельности. Все случаи не требовали выполнения релапаротомии, проведены консервативно и не оказали негативного влияния на функциональный результат операции.

Клинические характеристики аноректальной функции оперированных пациентов представлены в таблице 1.

Таблица 1

Удержание кала	3 мес.	6 мес.	12 мес.
- полное	60 %	80 %	90 %
- периодическое калопачканье белья	40 %	20 %	10 %
- инконтиненция для жидкого кала ночью	40 %	20 %	10 %
- днем	20 %	0 %	0 %
- для твердого кала	0 %	0 %	0 %
- внезапные позывы	10 %	0 %	0 %
- фрагментация стула (3 и более актов дефекации в час)	20 %	20 %	10 %
- болезненность дефекации	10 %	0 %	0 %
- частота/сутки в среднем (ранжиров.)	3 (0-4)	2 (1-3)	2 (1-2)

По данным трансректального УЗИ обнаружены: сохранность свободного пассажа через илеоцекальный клапан, интактность наружного сфинктера и отсутствие воспалительных явлений стенок резервуара.

Показатели баллонной аноректальной манометрии представлены в таблице 2.

Таблица 2

	3 мес.	6 мес.	12 мес.
Давление покоя (мм рт.ст.)	28,2±4,1	33,8±3,2	35,1±1,8
Давление сжатия (мм рт.ст.)	115,4±12,7	128,7±12,9	135,1±13,1
Пороговый объем, мл	35±2,5	37±1,5	39±1,8
Объем позыва, мл	125±27,1	132±21,2	134±26,3
Максимально-переносимый объем, мл	211±18,2	215±22,5	221±20,1
Наличие РАИР (+)	50 %	90 %	100 %

Примечание. РАИР – ректоанальный ингибиторный рефлекс.

Нами предложен способ манометрической оценки антирефлюксной функции ректального резервуара [8]. Данный способ позволил нам выяснить, что илеоцекальный клапан «ИАЦК-неоректум» препятствует развитию резервуаро-сигмоидного рефлюкса при максимальном натуживании и пробе Вальсальве (кашлевой), что является профилактикой парциального акта дефекации – фрагментации стула [2].

Рентгенологически среднее значение объема резервуара составило  $315 \pm 21 \text{ см}^3$ , что по данным M. von Flue et al. (1996) находится в пределах нормальных величин. Нами не отмечено при динамическом исследовании изменения размера и положения резервуара через 3, 6, 12 месяцев после операции. По данным КТ-резервуародефекографии при волевом сокращении мышц тазового дна и сфинктера установлено уменьшение передне-задних размеров резервуара в сравнении с этими параметрами в покое; аноректальный угол (АРУ) становится более острым (ранжированный  $92-102^\circ$ ), чем в покое ( $86-94^\circ$ ). Это связано с тем, что во время волевого сокращения поднимается тазовое дно. При натуживании происходит напряжение, которое сопровождается повышением внутрибрюшного давления книзу, что по данным КТ-резервуародефекографии визуализируется как опускание тазового дна, в результате чего АРУ выпрямляется (медиана –  $137^\circ$ , ранжированный  $111-145^\circ$ ), что приводит к опусканию

дистального отдела резервуара с формированием «воронки». Несомненным преимуществом компьютерно-томографической резервуародефекографии является возможность выполнения **3D-реконструкции с помощью программного обеспечения «Виртуальная колоноскопия».**

Нами предложен и описан ранее способ оценки степени аноректальной дисфункции после операции «низкой» резекции ПК [1]. Результаты исследования отражены на рисунке 2.

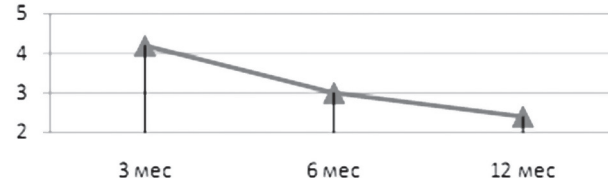


Рис. 2. Результаты оценки степени аноректальной дисфункции после операции «низкой» резекции ПК

Таким образом, ни у одного оперированного пациента по исследуемой методике с первых дней после операции не отмечено выраженных нарушений аноректальных функций.

С помощью опросника В.И. Помазкина (2010) выяснено, что значение общего удовлетворения жизнью пациентов, которое они определяли по визуально-аналоговой шкале от 0 % до 100 % было: на 3 мес. –  $75,5 \pm 12,1 \%$ ; 6 мес. –  $84,1 \pm 6,2 \%$ ; 12 мес. –  $91,3 \pm 4,4 \%$ , что коррелировало со снижением степени тяжести аноректальной дисфункции.

## Выводы

Илеоасцендоцекальный комплекс в качестве «неоректум» позволяет достичь хороших функциональных результатов и показателей качества жизни уже с первого месяца после операции с последующим их улучшением в течение первого года до показателей статистически не отличающихся от нормальных.

Предложенный алгоритм клинической оценки степени тяжести «синдрома низкой резекции» позволяет объективизировать и унифицировать данные о функции аноректальной области.

Течение послеоперационного периода разработанного варианта операции не имеет существенных особенностей.

## Литература

- Аникин С.В., Яновой В.В. Синдром низкой резекции прямой кишки и его коррекция // Бюллетень ВСНЦ СО РАМН, 2012, № 4 (86), Часть 1. – С. 11–14.
- Жерлов Г.К., Баширов С.Р. Резервуарные и сфинктеромоделирующие технологии в хирургии рака прямой кишки. – Новосибирск: Наука, 2008. – 184 с.
- Помазкин В.И. Оценка качества жизни больных после операций на прямой кишке // РЖГГК. – 2010. – № 5. – С. 85–91.
- Яновой В.В., Аникин С.В., Доровских Ю.В. и соавт. Компьютерно-томографическая резервуародефекография с 3D-реконструкцией в оценке функции «неоректум» // Колопроктология, 2012. – № 1 (39). – С. 35–39.
- Ходус С.В., Яновой В.В., Пустовит К.В. Предоперационная коррекция эндогенной интоксикации и дыхательных расстройств у пациентов с опухолями толстой кишки // Бюллетень ВСНЦ СО РАМН, 2012, № 4(86). – Часть 1. – С. 139–143.
- Яновой В.В., Доровских Ю.В., Орлов С.В. и соавт. Илеоасцендоцекальный комплекс в создании неоректум после низкой передней резекции прямой кишки // Колопроктология, 2010. – № 2 (32). – С. 36–41.
- Яновой В.В. Способ восстановления непрерывности толстой кишки // Патент России № 2008811, 1990, Бюл. № 5.
- Яновой В.В., Аникин С.В. Способ манометрической оценки антирефлюксной функции ректального

резервуара // Положительное решение на выдачу патента, заявка 2011111023/14, 23.03.2011.

9. Яновой В.В., Аникин С.В. Способ оценки достаточности илеоасцендоцекального комплекса для низведения // Патент России № 2457786, 2011, Бюл. № 22.

10. Яновой В.В., Аникин С.В., Денискин О.Н. и соавт. Способ компьютерно-томографической дефекографии // Рационализаторское предложение № 1808 от 01.03.2011 БРИЗ ОГУЗ «Амурская ГМА».

11. Яновой В.В., Аникин С.В., Денискин О.Н. и соавт. Способ магнитно-резонансной дефекографии // Рационализаторское предложение № 1809 от 01.03.2011 БРИЗ ОГУЗ «Амурская ГМА».

12. Яновой В.В., Доровских Ю.В., Аникин С.В. Способ создания неоректум при низкой резекции пря-

мой кишки транспозицией илеоасцендоцекального комплекса // Рационализаторское предложение № 1811 от 01.03.2011 БРИЗ ОГУЗ «Амурская ГМА».

13. Яновой В.В., Мазуренко А.А., Аникин С.В. Способ восстановления левой половины толстой кишки после ее резекции // Патент России № 2408295, 2009, Бюл. № 1.

14. Hida J.-I., Yoshifuji T., Okuno K. et al. Long-term functional outcome of colonic J-pouch reconstruction after low anterior resection for rectal cancer // Surg Today. – 2006. – Vol. 36. – P. 441–449.

15. Marcus O. von Flue, Lucas P. Degen, Christoph Beglinger, et al. Ileocecal Reservoir Reconstruction with physiologic Function After total mesorectal cancer excision. Annals of surgery. – 1996. – Vol. 224. – № 2. – P. 204-212.

*Координаты для связи с авторами: Яновой Валерий Владимирович – доктор мед. наук, профессор, заслуженный врач РФ, заведующий кафедрой госпитальной хирургии с курсом детской хирургии АГМА, тел. 8-(416-2)-52-68-28, e-mail: valeryan001@mail.ru; Аникин Сергей Владимирович – кандидат мед. наук, ассистент кафедры госпитальной хирургии АМГА, тел. +7-909-814-43-79, e-mail: surgej@mail.ru; Ковалева Виктория Валерьевна – ассистент; Целуйко Сергей Семенович – доктор мед. наук, профессор, проректор по научной работе АГМА; Доровских Юрий Владимирович – кандидат мед. наук, доцент кафедры госпитальной хирургии.*



УДК 616-089; 617.5

С.В. Ходус, В.В. Яновой, Ю.В. Доровских, К.В. Пустовит

## ПРЕОПЕРАЦИОННАЯ ПОДГОТОВКА БОЛЬНЫХ РАКОМ ТОЛСТОЙ КИШКИ, ОСЛОЖНИВШИМСЯ СИНДРОМОМ ЭНДОГЕННОЙ ИНТОКСИКАЦИИ

Амурская государственная медицинская академия, 675000, ул. Горького, 95, тел. 8-(4162)-31-90-20, e-mail: agma1@mail.ru, г. Благовещенск

### Резюме

Проведено исследование 85-ти пациентов с опухолями толстой кишки. У 49,4 % из них в предоперационном периоде регистрируются гематологические симптомы эндогенной интоксикации, сопровождающиеся развитием нарушений кислородного статуса организма, соответствующие I-II степени острой дыхательной недостаточности. Включение в программу предоперационной подготовки у таких больных комбинированного прерарата Цитофлавин® позволяет уменьшить выраженность симптомов эндогенной интоксикации, улучшить показатели кислородного гомеостаза.

*Ключевые слова:* эндогенная интоксикация, предоперационная подготовка, янтарная кислота, дыхательные расстройства.

S.V. Khodus, V.V. Yanovoy, Y.V. Dorovskih, K.V. Pustoviyt

### PREOPERATIVE PREPARATION OF PATIENTS WITH COLON CANCER COMPLICATED BY ENDOGENOUS INTOXICATION

Amur state medical academy, Blagoveshchensk

### Summary

We conducted a study of 85 patients with tumors of the colon. We have registered hematologic symptoms of endogenous intoxication, accompanied by the development of disorders of the oxygen status of the body