ISSN 1028-4427

Гений Ортопедии
Genij Ortopedii

№ 4
2011

Научно-теоретический и практический журнал

Основан в память академика Г. А. Илизарова

РЕДАКЦИОННАЯ КОЛЛЕГИЯ

Главный редактор: А. В. Губин, д. м. н.

Заместители главного редактора:
А. М. Аранович, д. м. н., проф.
А. Н. Дьячков, д. м. н., проф.

Ответственный секретарь: О. Б. Борзунова

Технический секретарь: М. А. Беляева

Научные редакторы:
Г. В. Дьячкова, д. м. н., проф.
Ю. М. Ирьянов, д. б. н., проф.
А. П. Шеин, д. б. н., проф.
Д. Ю. Борзунов, д. м. н.
Ю. П. Солдатов, д. м. н.
М. П. Тепленький, д. м. н.
О. К. Чегуров, д. м. н.
Н. А Щудло, д. м. н.
С. Н. Лунева, д. б. н.
И. И. Мартель, д. м. н.

РЕДАКЦИОННЫЙ СОВЕТ

В. П. Абельцев, д. м. н., проф. (Москва)
М. Ж. Азизов, д. м. н., проф. (Узбекистан)
А. Г. Баиндурашвили, д. м. н., проф. (Санкт-Петербург)
В. П. Волошин, д. м. н., проф. (Москва)
Е. А. Давыдов, д. м. н. (Санкт-Петербург)
Ю. М. Захаров, д. м. н., проф. (Челябинск)
В. В. Ключевский, д. м. н., проф. (Ярославль)
А. А. Коломиец, д. м. н., проф. (Барнаул)
Г. П. Котельников, д. м. н., проф. (Самара)
С. М. Кутепов, д. м. н., проф. (Екатеринбург)
А. Ф. Лазарев, д. м. н., проф. (Москва)
С. А. Линник, д. м. н., проф. (Санкт-Петербург)
С. Е. Львов, д. м. н., проф. (Иваново)
В. Д. Макушин, д. м. н., проф. (Курган)
Б. Ш. Минасов, д. м. н., проф. (Уфа)
М. А. Садовой, д. м. н., проф. (Новосибирск)
В. П. Сакович, д. м. н., проф. (Екатеринбург)
А. В. Скороглядов, д. м. н., проф. (Москва)
Р. М. Тихилов, д. м. н., проф. (Санкт-Петербург)
Э. В. Ульрих, д. м. н., проф. (Санкт-Петербург)
В. М. Шаповалов, д. м. н., проф. (Санкт-Петербург)
В. И. Шевцов, д. м. н., проф. (Курган)
С. И. Швед, д. м. н., проф. (Курган)
И. В. Шведовченко, д. м. н., проф. (Санкт-Петербург)
И. Л. Шлыков, д. м. н. (Екатеринбург)

Курган

Учредители журнала:

Федеральное государственное учреждение «Российский научный центр “Восстановительная травматология и ортопедия” имени академика Г. А. Илизарова» Минздравсоцразвития РФ

Курганский областной Фонд высоких медицинских технологий

Общество с ограниченной ответственностью «Издательство Н-Л»

Журнал включен в перечень научных специализированных изданий ВАК, в которых могут публиковаться основные результаты диссертационных работ на соискание кандидатской и докторской степени

Журнал включен в Реферативный журнал и Базы данных ВИНИТИ. Сведения о журнале ежегодно публикуются в международной справочной системе по периодическим и продолжающимся изданиям “Ulrich’s Periodicals Directory”

Журнал включен в Российский индекс научного цитирования (РИНЦ)

Электронная версия журнала размещена на сайте Научной Электронной Библиотеки http://www.elibrary.ru

Адрес: РНЦ “ВТО”, 6, ул. М. Ульяновой, г. Курган, 640014, Россия
Телефоны: (3522) 43-06-94 — ответственный секретарь
(3522) 43-06-94 — технический секретарь
(3522) 23-42-60 — реклама
Интернет: http://www.genius.ilizarov.ru
E-mail: genius@ilizarov.ru

Перепечатка материалов разрешается только по согласованию с редакционным советом.

Оригинал-макет изготовлен ООО «Издательство Н-Л».

Журнал зарегистрирован Комитетом Российской Федерации по печати за № 013993 от 7 августа 1995 года. Территория распространения: Россия, страны СНГ, зарубежные страны. Язык: русский, английский. Издается ежеквартально.

Цена свободная.

Индекс для подписки по каталогу «Роспечати» — 81417.

© Федеральное государственное учреждение «Российский научный центр “Восстановительная травматология и ортопедия” имени академика Г. А. Илизарова» Минздравсоцразвития РФ, 2011.

Содержание

Оригинальные статьи

Лечение закрытых переломов ключицы различными вариантами остеосинтеза
И. И. Мартель, Е. О. Дарвин **5**

Аппараты внешней фиксации в системе лечения множественных переломов костей нижних конечностей
Э. М. Шукуров **9**

Особенности формирования регенерата при лечении оскольчатых переломов костей нижних конечностей методом чрескостного остеосинтеза в сочетании с гирудотерапией (экспериментально-морфологическое исследование)
Ю. О. Якиманская, Е. Н. Горбач, Е. В. Осипова, М. А. Степанов **14**

Состояние опорных тканей при костной травме в условиях стимуляции экстрактом фетальной костной ткани (экспериментальное исследование)
Н. А. Кононович, Н. В. Петровская, Е. Н. Горбач, Т. А. Ступина, С. Н. Лунева, М. А. Ковинька **20**

Способ прогнозирования нарушения регенерации костной ткани при переломах длинных костей конечностей в послеоперационном периоде
А. М. Мироманов, С. А. Усков **26**

Сравнительная оценка адгезивной активности бактерий, выделенных у больных из остеомиелитического очага и из ран открытых переломов
З. С. Науменко, И. В. Шипицына **31**

Динамика биохимических показателей сыворотки крови у пациентов с посттравматическими укорочениями костей конечности в процессе лечения методом Илизарова
М. А. Ковинька, М. В. Стогов, Н. В. Тушина, Ф. Ф. Гофман **35**

Социально-гигиеническая и клинико-диагностическая характеристики пациентов, пролеченных методом внеочаговой фиксации по поводу переломов костей скелета
Т. Н. Воронцова, Н. В. Тюляев, Л. Н. Соломин **39**

Возможности коррекции односторонней гипоплазии грудной клетки при деформациях позвоночника у детей с большой потенцией роста
С. О. Рябых, Э. В. Ульрих **44**

Биомеханическое обоснование применения аппарата наружной фиксации в профилактике ошибок и осложнений транспедикулярного остеосинтеза
А. Т. Худяев, О. Г. Прудникова, П. И. Коваленко, Ю. А. Муштаева **49**

Лечение больных с остеохондрозом позвоночника пункционной лазерной термодископластикой и консервативным методом
В. С. Жирнов, В. П. Сакович **54**

Физическая реабилитация детей младшего школьного возраста со статическими нарушениями опорно-двигательного аппарата
А. А. Гайдук, А. А. Потапчук **58**

Топографическая характеристика латеральных дуг искривления при деформациях позвоночника
И. Т. Батршин **63**

Особенности комплексной диагностики и хирургической тактики в лечении послеоперационного стерномедиастинита
А. В. Потемкин, В. Э. Цейликман, А. И. Синицкий **67**

Эндопротезирование плечевого сустава
А. Б. Слободской, И. С. Бадак **71**

Contents

Original Articles

Treatment of closed clavicular fractures using various osteosynthesis variants
I. I. Martel, E. O. Darvin

Devices for external fixation in the system of treatment of multiple lower limb bone fractures
E. M. Shukurov

The special features of regenerated bone formation in treatment of lower limb comminuted fractures by transosseous osteosynthesis method combined with hirudotherapy (experimental-and-morphological study)
Yu. O. Yakimanskaya, E. N. Gorbach, E. V. Osipova, M. A. Stepanov

State of locomotor tissues for bone injuries under stimulation with fetal bone tissue extract (experimental study)
N. A. Kononovich, N. V. Petrovskaya, E. N. Gorbach, T. A. Stupina, S. N. Luneva, M. A. Kovinka

A technique for prediction of bone tissue regeneration disorder for limb long bone fractures in the postoperative period
A. M. Miromanov, S. A. Uskov

Comparative evaluation of adhesive activity of the bacterii, isolated in patients from their osteomyelitic focus, as well as from open fracture wounds
Z. S. Naumenko, I. V. Shipitsyna

Dynamics of blood serum biochemical values in patients with limb bone posttraumatic shortenings in the process of treatment according to Ilizarov
M. A. Kovinka, M. V. Stogov, N. V. Tushina, F. F. Hofman

Socio-hygienic and clinical-and-diagnostic characteristics of patients treated by external fixation technique for skeletal bone fractures
T. N. Vorontsova, N. V. Tyuliayev, L. N. Solomin

Possibilities of unilateral chest hypoplasia correction for the spine deformities in children with great growth potency
S. O. Riabykh, E. V. Ulrich

Biomechanical substantiation of using a device for external fixation in the prevention of transpedicular osteosynthesis errors and complications
A. T. Khudiayev, O. G. Prudnikova, P. I. Kovalenko, J. A. Mushtayeva

Treatment of patients with the spine osteochondrosis using paracentetic laser thermodiscoplasty and by conservative method
V. S. Zhirnov, V. P. Sakovich

Physical rehabilitation of primary school age children with static disorders of the locomotor system
A. A. Gaiduk, A. A. Potapchuk

Topographical characteristic of lateral curvature arcs for the spine deformities
I. T. Batrshin

Characteristic features of complex diagnostics and surgical tactics in postoperative sternomediastinitis treatment
A. V. Potemkin, V. E. Tseilikman, A. I. Sinitsky

Endoprosthetics of the shoulder
A. B. Slobodskoy, I. S. Badak

Замещение дефектов трубчатых костей, образующих коленный сустав, эндопротезом ЦИТО-МАТИ *А. В. Балберкин, Д. А. Шавырин*	**77**	Filling of the knee forming defects with CITO-MATI endoprosthesis *A. V. Balberkin, D. A. Shavyrin*
Показатели фагоцитарной активности нейтрофилов периферической крови у больных с развившейся нестабильностью эндопротеза в отдаленные сроки после имплантации крупных суставов *Е. И. Кузнецова, М. В. Чепелева, Б. В. Камшилов*	**82**	Phagocytic activity values of peripheral blood neutrophiles in patients with developed endoprosthesis instability in the long-term periods after implantation of large joints *E. I. Kuznetsova, M. V. Chepeleva, B. V. Kamshilov*
Фронтальная статическая деформация позвоночно-тазового комплекса у больных с одно- и двусторонним коксартрозом *В. М. Шаповалов, В. А. Аверкиев, А. Л. Кудяшев, В. А. Артюх, Ф. В. Мироевский*	**85**	Frontal static deformity of the spinal-and-pelvic complex in patients with unilateral and bilateral coxarthrosis *V. M. Shapovalov, V. A. Averkiyev, A. L. Kudiashev, V. A. Artyukh, F. V. Miroyevskyv*
Система гемостаза после эндопротезирования коленного сустава при антитромботической профилактике прямым ингибитором тромбина дабигатраном *И. П. Антропова, И. Л. Шлыков, Н. Л. Кузнецова*	**90**	Hemostasis system after the knee endoprosthetics under antithrombotic prevention by Dabigatran direct thrombin inhibitor *I. P. Antropova, I. L. Shlykov, N. L. Kuznetsova*
Структура стойкой утраты трудоспособности у пациентов с гонартрозом *С. В. Брагина, Р. П. Матвеев*	**96**	Structure of persistent disability in patients with gonarthrosis *S. V. Bragina, R. P. Matveyev*
Оценка активности репаративного остеогенеза дистракционного регенерата большеберцовой кости с помощью современных ультразвуковых сканеров *Т. И. Менщикова, А. М. Аранович*	**101**	Evaluation of reparative osteogenesis activity of tibial distraction regenerated bone using modern ultrasound scanners *T. I. Menshchikova, A. M. Aranovich*
Влияние поверхности имплантатов для остеосинтеза на секреторную активность многоклеточных систем *in vitro* *И. А. Хлусов, Ю. П. Шаркеев, В.Ф. Пичугин, Е. В. Легостаева, Н. В. Рязанцева, О. Е. Чечина, Е. В. Сазонова, А.К. Биктасова, К. В. Зайцев, К. А. Нечаев, М. В. Дворниченко*	**106**	The effect of osteosynthesis implant surface on secretory activity of multicellular systems *in vitro* *I. A. Khlusov, Yu. P. Sharkeyev, V. F. Pichugin, E. V. Legostayeva, N. V. Riazantseva, O. E. Chechina, E. V. Sazonova, A. K. Biktasova, K. V. Zaitsev, K. A. Nechayev, M. V. Dvornichenko*
Интеграция костной ткани в пористые титановые импланты с алмазоподобными нанопокрытиями *Э. Б. Макарова, Ю. М. Захаров, А. П. Рубштейн, А. И. Исайкин*	**111**	Integration of bone tissue to porous titanium implants with diamond-like nanocoatings *E. B. Makarova, Yu. M. Zakharov, A. P. Rubshtein, A. I. Isaikin*
Закономерности костного ремоделирования после чрескостного остеосинтеза при сниженной минеральной плотности костной ткани *Е. Б. Трифонова*	**117**	Mechanism of bone remodeling after transosseous osteosynthesis in case of reduced bone tissue mineral density *E. B. Trifonova*
Эффективность применения криохирургического метода в лечении больных с комплексным регионарным болевым синдромом *М. Л. Золотушкин, Н. В. Мензорова, Н. Л. Кузнецова*	**122**	The effectiveness of cryosurgical method using in treatment of patients with complex regional pain syndrome *M. L. Zolotushkin, N. V. Menzorova, N. L. Kuznetsova*
Случай из практики		***Case Report***
Результат замещения костного и мягкотканого дефектов заднего отдела стопы при посттравматическом плоскостопии *С. Я. Зырянов, Ю. П. Солдатов, С. С. Зырянов*	**126**	The result of filling hindfoot bone and soft-tissue defects for post-traumatic flatfoot *S. Ya. Zyrianov, Yu. P. Soldatov, S. S. Zyrianov*
Результат артроскопически ассистируемого лечения больной с наружным вывихом надколенника *Т. Ю. Карасева, Е. А. Карасев*	**128**	A result of arthroscopically assisted treatment of a female patient with an outer dislocation of the patella *T. Yu. Karaseva, E. A. Karasev*
Обзор литературы		***Review of literature***
Лечение повреждений ахиллова сухожилия: историческая справка *Г. А. Кесян, Г. Н. Берченко, Р. З. Уразгильдеев, Д. Р. Мурадян И. М. Дан, Е. С. Анисимов Т. Г. Нахапетян*	**132**	Treatment of damages of the achilles tendon: the historical inquiry *G. A. Kesyan, G. N. Berchenko, R. Z. Urazgildeev, D. R. Muradyan, I. M. Dan, E. S. Anisimov, T. G. Nakhapetyan*
Информация		***Information***
81-е заседание Ассоциации травматологов-ортопедов Смоленской области	**138**	81 session of Association of traumatologists-orthopedists of the Smolensk region
Рецензия на монографию		***Expert opinion of***
«Гонартроз: альтернативные методы оперативного лечения» под редакцией В. Д. Макушина	**140**	"Gonarthrosis: alternative methods of surgical treatment" monograph edited by V. D. Makushin
Правила для авторов журнала "Гений Ортопедии"	**141**	Instructions to authors of "Genij Ortopedii"

Уважаемые читатели!

При создании оригинал-макета журнала «Гений ортопедии» № 3 за 2011 год были допущены несоответствия при нумерации страниц в Содержании журнала. Редакционная коллегия журнала «Гений ортопедии» приносит свои извинения.

© И. И. Мартель, Е. О. Дарвин, 2011

УДК 616.717.2-001.5-089.227.84

Лечение закрытых переломов ключицы различными вариантами остеосинтеза

И. И. Мартель, Е. О. Дарвин

Treatment of closed clavicular fractures using various osteosynthesis variants

I. I. Martel, E. O. Darvin

Федеральное государственное бюджетное учреждение «Российский научный центр "Восстановительная травматология и ортопедия" им. акад. Г. А. Илизарова» Минздравсоцразвития РФ, г. Курган (директор — д. м. н. А. В. Губин)

Изучены истории болезни 124 больных с переломами ключицы, пролеченных различными вариантами чрескостного остеосинтеза. Описаны основные варианты остеосинтеза ключицы при ее диафизарных переломах. Прослежены результаты оперативного лечения переломов ключицы в сроки до одного года после снятия аппарата. Проанализированы ошибки и осложнения при примененных вариантах оперативного лечения ключицы. Даны сравнительные оценки каждому примененному варианту остеосинтеза ключицы. Выявлено, что открытая репозиция отломков с фиксацией интрамедуллярной спицей дает наибольшее количество осложнений. Альтернативой ей должен служить вариант закрытого чрескостного остеосинтеза ключицы.

Ключевые слова: ключица; перелом; чрескостный остеосинтез; интрамедуллярная спица.

Medical reports of 124 patients with clavicular fractures treated using various variants of transosseous osteosynthesis have been studied. The main osteosynthesis variants applied to the clavicle in case of its shaft fractures have been described. The results of surgical treatment of clavicular fractures in the periods up to one year after the device removal have been followed. The errors and complications for the used variants of clavicle surgical treatment have been analyzed. Comparative evaluations for each used variant of clavicle osteosynthesis have been demonstrated. The open reposition of fragments with intramedullary wire fixation has been revealed to cause the most number of complications. The variant of closed transosseous osteosynthesis of the clavicle should be an alternative to it.

Keywords: clavicle; fracture; transosseous osteosynthesis; intramedullary wire.

ВВЕДЕНИЕ

Переломы ключицы составляют от 3 до 19% среди всех переломов и вывихов костей скелета [1, 7, 9]. Для лечения их предложено более 300 способов, обилие которых косвенно говорит о многих нерешенных проблемах лечения повреждений этого сегмента. Консервативные способы в большинстве случаев применяются при переломах ключицы без смещения или с незначительным смещением отломков. Методом выбора при лечении переломов ключицы со смещением, оскольчатых и нестабильных является открытая репозиция и остеосинтез гвоздями или пластинами различных модификаций. Частота неудовлетворительных исходов при погружном остеосинтезе ключицы составляет 25–30% [1, 9]. Метод чрескостного остеосинтеза, с успехом применяющийся при лечении переломов костей конечностей, в лечении переломов ключицы широко не применяется. Между тем этот метод соответствует всем современным требованиям — он безопасен, малотравматичен, обеспечивает достаточную фиксацию отломков на весь период консолидации, позволяет проводить раннюю реабилитацию, сокращая тем самым сроки нетрудоспособности [2–4, 7, 8].

МАТЕРИАЛЫ И МЕТОДЫ ИССЛЕДОВАНИЯ

Нами проанализирован опыт лечения 124 пациентов в возрасте от 14 до 76 лет с закрытыми переломами ключицы, пролеченных с 2007 по 2010 год в РНЦ «ВТО» им. акад. Г. А. Илизарова.

Мужчин было 105 (85%), женщин 19 (15%). Левая ключица повреждалась чаще — 75 случаев (60,4%), чем правая — 49 (39,6%).

По возрастным группам больные распределились следующим образом: до 20 лет — 18 (14,5%), от 21 года до 40 лет — 55 (44,4%), от 41 года до 60 лет — 46 (37,1%), старше 60 лет — 5 (4%).

При изучении травматизма бытовой выявлен у 76 (61,3%), транспортный — у 37 (29,8%), спортивный — у 5 (4%), производственный — у 4 (3,3%), криминальный — у 2 (1,6%) пациентов.

По локализации переломы распределились следующим образом: в области диафиза ключицы у 103 (83%), в области грудинного конца — у 3 (2,5%), в области акромиального конца — у 18 (14,5%) больных.

Среди диафизарных переломов средняя треть ключицы пострадала у 91 (88,3%), внутренняя треть — у 1 (0,9%), наружная треть — у 11 (10,6%) пациентов.

В зависимости от характера линии излома диафизарные переломы были представлены нижеследующим образом: оскольчатые переломы 72 (69,9%), косые — 15 (14,6%), поперечные — 16 (15,5%).

Пациенты поступали в клинику в различные сроки после травмы. В подавляющем большинстве случаев (98%) остеосинтез ключицы проведен в день поступления больного в стационар. До трех дней после травмы операция выполнена у 72 (58%), от трех до 10 дней — у 46 (37%), от 10 до 21 дня — у 6 (4,8%) пострадавших.

При лечении переломов диафиза ключицы применялись три варианта хирургического лечения:

Закрытое проведение интрамедуллярной спицы через отломки с последующим чрескостным остеосинтезом ключицы. При этом под проводниковой анестезией плечевого сплетения после одномоментной репозиции отломков закрыто проводилась интрамедуллярная спица диаметром 1,8 мм (ретро- или антеградно). Далее, после контрольной рентгенографии, производился чрескостный остеосинтез ключицы. Для этого в каждый отломок вводилось по 3–4 короткие консольные спицы диаметром 1,8 мм. Одна база аппарата формировалась путем крепления спиц, проведенных через один отломок ключицы, к резьбовому стержню при помощи шайб с прорезью. Вторая база аппарата представляла собой планку на 3 отверстия, к краям которой крепились спицы, проведенные через второй отломок ключицы. Планка средним отверстием крепилась к резьбовому стержню, таким образом создавалась возможность проводить компрессию или дистракцию между отломками ключицы.

Открытая репозиция отломков с проведением интрамедуллярной спицы и чрескостным остеосинтезом ключицы. Данный вариант оперативного лечения отличался от предыдущего тем, что вначале производился классический оперативный доступ к перелому ключицы, репозиция, ретро- или антеградное проведение интрамедуллярной спицы. После закрытия операционной раны проводилось наложение аппарата по вышеописанному способу.

Закрытый чрескостный остеосинтез ключицы по методике Илизарова без проведения интрамедуллярной спицы. Только данный вариант остеосинтеза по сути являлся управляемым и позволял изменять положение отломков как во время, так и после операции. При этом в отломки ключицы вводили по 4 консольные спицы. На каждом отломке монтировали базу аппарата, состоящую из резьбовых стержней и прикрепленных к ним спиц при помощи шайб с прорезью. Резьбовые стержни ориентировали с учетом смещения вдоль продольной оси отломков. Базы аппарата соединяли между собой двумя-тремя двух- или трехплоскостными шарнирами, собранными из деталей аппарата Илизарова.

Основным оперативным способом лечения диафизарных переломов ключицы являлся вариант закрытого проведения интрамедуллярной спицы через отломки с последующей чрескостной фиксацией отломков (первый вариант), как технически наиболее простой. Но при некоторых особенностях линии излома кости закрытое проведение интрамедуллярной спицы оказывалось крайне затруднительным. В этих случаях прибегали к закрытой репозиции отломков внешней конструкцией из деталей аппарата Илизарова (третий вариант) или производили открытую репозицию отломков под контролем зрения с проведением интрамедуллярной спицы и чрескостной фиксацией отломков (второй вариант).

Результаты лечения изучены у всех больных в сроки от 1 месяца до года после снятия аппарата. Оценка проводилась по 4-балльной системе [6, 7].

Отличный результат — жалоб нет, амплитуда движений, восстановление функции и трудоспособности полное.

Хороший результат — жалобы незначительные или отсутствуют, амплитуда движений полная, деформация минимальная или отсутствует, рентгенологически определяется небольшая деформация, функциональное восстановление полное, восстановление трудоспособности полное.

Удовлетворительный результат — немногочисленные жалобы больного, амплитуда движений полная или имеется небольшое ограничение, деформация умеренная, определяемая клинически и рентгенологически, восстановление функции и трудоспособности полное.

Неудовлетворительный результат — имеются существенные жалобы, ограничение движений в плечевом суставе, деформация выраженная, рентгенологически — значительная деформация, ложный сустав, дефект кости, хронический остеомиелит, ограничение функции конечности и физической работоспособности.

Отличные результаты достигнуты у 84 (67,8%), хорошие у 34 (27,4%), удовлетворительные у 4 (3,2%), неудовлетворительные у 2 (1,6%) больных.

Оба неудовлетворительных результата — это случаи хронического спицевого остеомиелита ключицы. Первый связан с нарушением больной санитарно-гигиенического режима, второй — с недостаточно стабильным остеосинтезом, воспалением мягких тканей и последующим неадекватным лечением. Несмотря на то, что в обоих случаях после проведенной однократной секвестрнекрэктомии достигнута стойкая ремиссия с восстановлением трудоспособности, эти результаты лечения отнесены к неудовлетворительным.

Во всех трех группах больных инфекционные осложнения возникли у 6 (5,8%), из них в 4 (3,8%)

случаях — воспаление в пределах мягких тканей, с которым не удалось справиться консервативными методами, в результате чего пришлось прибегнуть к преждевременному снятию аппарата и вскрытию гнойных очагов, и 2 случая (1,9 %) хронического спицевого остеомиелита, о которых упоминалось выше.

Вторичное смещение отломков в аппарате произошло у 6 пациентов (5,8 %), у 2 из них данное осложнение возникло на стационарном и у 4 — на амбулаторном этапах лечения.

Угловые трансформации регенерата после снятия аппарата возникли у 5 больных (4,8 %) в результате недооценки клинико-рентгенологических данных и преждевременного демонтажа аппарата.

Полная репозиция в аппарате не достигнута у 16 пациентов (15,5 %). Данный показатель спорно относить к категории осложнений, но он хорошо демонстрирует репозиционные возможности применяемого аппарата.

Необходимо отметить, что при лечении переломов ключицы методом чрескостного остеосинтеза в рассмотренных 124 случаях не было интра- или постоперационных повреждений сосудисто-нервного пучка и купола плевры, а также исходов в виде ложного сустава или несращения отломков ключицы.

С применением первого варианта остеосинтеза оперировано 47 пациентов (45,6 % всех диафизарных переломов), осложнения возникли у 10 больных: воспаление — у 3, (2 случая воспаления в пределах мягких тканей и 1 хронический спицевой остеомиелит), вторичное смещение отломков в аппарате у 1, угловая трансформация регенерата после снятия аппарата у 1, полная репозиция в аппарате не достигнута у 5.

В данной группе средние сроки составили: пребывания в стационаре — 8,8, фиксации в аппарате — 60,1, до удаления интрамедуллярной спицы — 74,7, нетрудоспособности — 99,2 дня.

Отличный результат достигнут у 35 (74 %), хороший у 9 (19,1 %), удовлетворительный у 2 (4,2 %), неудовлетворительный у 1 (2,1 %) из пациентов первой группы.

Вторым вариантом остеосинтеза оперировано 39 больных (37,8 % всех диафизарных переломов), осложнения возникли у 15 пациентов: воспаление — 2 случая, первый — воспаление в пределах мягких тканей и второй — хронический спицевой остеомиелит; вторичное смещение отломков в аппарате у 3, угловая трансформация регенерата после снятия аппарата у 4, полная репозиция в аппарате не достигнута у 6 больных.

Средние сроки в этой группе: пребывания в стационаре — 8,7, фиксации в аппарате — 59,7, удаления интрамедуллярной спицы — 75, нетрудоспособности — 98,9 дня.

Отличный результат получен у 27 (69 %), хороший у 11 (28,2 %), неудовлетворительный у 1 (2,5 %) из пострадавших второй группы.

С применением третьего варианта остеосинтеза пролечено 17 пациентов (16,5 % всех диафизарных переломов), осложнения отмечены у 7 больных: воспаление мягких тканей у 1, вторичное смещение отломков в аппарате у 2, полная репозиция в аппарате не достигнута у 5 больных.

Средние сроки в третьей группе составили: койко-день — 9,3, фиксации в аппарате — 60,6, нетрудоспособности — 91 день.

Отличный результат достигнут у 7 (41 %), хороший у 9 (52 %), удовлетворительный у 1 (5,8 %), неудовлетворительных исходов не было.

РЕЗУЛЬТАТЫ И ИХ ОБСУЖДЕНИЕ

При анализе исходов лечения больных с переломами диафиза ключицы наилучшие результаты достигнуты в третьей группе с применением закрытого чрескостного остеосинтеза ключицы без проведения интрамедуллярной спицы — 93 % хороших и отличных результатов, отсутствие неудовлетворительных исходов.

Наименьшие средние сроки нетрудоспособности также получены у больных третьей группы 91 день по сравнению с первой группой — 99,2 дня и второй группой — 98,9 дня.

Более всего осложнений (15) получено при применении открытой репозиции отломков с проведением интрамедуллярной спицы и наружной чрескостной фиксацией. Надо отметить, что после открытого сопоставления отломков произошли угловые трансформации регенерата после снятия аппарата в 4 случаях, которые не встречались при использовании третьего варианта оперативного лечения.

Средние сроки фиксации в аппарате при применении всех вариантов оперативного лечения примерно одинаковы: в первой группе 60,1, во второй — 59,7, в третьей — 60,6 дня, что объясняется не истинным сроком сращения перелома, а стандартным подходом к снятию аппарата при переломах ключицы по достижении 2-месячного срока фиксации.

ВЫВОДЫ

1. Метод чрескостного остеосинтеза при лечении переломов ключицы является безопасным, обладает высокой эффективностью, о чем свидетельствуют 95,1 % хороших и отличных результатов, отсутствие несращений и ложных суставов ключицы.
2. Открытая репозиция отломков с фиксацией интрамедуллярной спицей дает наибольшее количество осложнений. Альтернативой ей должен служить вариант закрытого чрескостного остеосинтеза ключицы.
3. Снятие аппарата должно проводиться после подтверждения консолидации перелома ключицы клиническими и лучевыми методами исследований.

ЛИТЕРАТУРА

1. Бейдик О. В., Евдокимов М. М., Ромакина Н. А. Оперативное лечение переломов ключицы с использованием аппаратов внешней фиксации // Гений ортопедии. 2003. № 2. С. 45–50.
2. Гончаренко В. В. Аппарат для репозиции и остеосинтеза повреждений ключицы // Травматология, ортопедия и протезирование в Зап. Сибири. Тюмень, 2007. № 1 (2). С. 61–62.
3. Лечение переломов и вывихов ключицы аппаратом для чрескостного остеосинтеза: метод. рекомендации / сост.: Г. А. Илизаров, Г. С. Сушко. Курган: КНИИЭКОТ, 1979. 25 с.
4. Илизаров Г. А. Некоторые вопросы теории и практики компрессионного и дистракционного остеосинтеза // Чрескостный компрессионный и дистракционный остеосинтез в травматологии и ортопедии. Курган: КНИИЭКОТ, 1972. С. 5–34.
5. Каминский А. В., Горбунов Э. В. Применение электронно-оптического преобразователя при чрескостном остеосинтезе ключицы // Гений ортопедии. 2001. № 2. С. 111.
6. Рехлицкий А. Я. Сравнительная характеристика различных методов лечения переломов ключицы: автореф. дис… канд. мед. наук. Симферополь, 1969. 22 с.
7. Сушко Г. С. Внеочаговый остеосинтез переломов ключицы: автореф. дис… канд. мед. наук. Л.: ЛНИИТО, 1980. 18 с.
8. Сысенко Ю. М., Новичков С. И. К вопросу о лечении переломов ключицы // Гений ортопедии. 2000. № 2. С. 22–24.
9. Тонких С. А., Янковский В. Э., Коломиец А. А. Причины неудовлетворительных исходов при внутреннем остеосинтезе переломов ключицы // Гений ортопедии. 2004. № 1. С. 114–117.

Рукопись поступила 30.03.11.

Сведения об авторах:
1. Мартель Иван Иванович ФГБУ «РНЦ «ВТО» им. акад. Г. А. Илизарова» Минздравсоцразвития России, руководитель лаборатории острой травмы, д.м.н.
2. Дарвин Евгений Олегович ФГБУ «РНЦ «ВТО» им. акад. Г. А. Илизарова» Минздравсоцразвития России, врач ортопед-травматолог травматолого-ортопедического отделения № 1; E-mail: eodarvin@mail.ru.

© Э. М. Шукуров, 2011

УДК 616.718-001.5-089.227.84

Аппараты внешней фиксации в системе лечения множественных переломов костей нижних конечностей

Э. М. Шукуров

Devices for external fixation in the system of treatment of multiple lower limb bone fractures

E. M. Shukurov

НИИ травматологии и ортопедии МЗРУз, г. Ташкент (директор профессор М. Ж. Азизов)

Предложена усовершенствованная методика наружного чрескостного остеосинтеза множественных переломов длинных костей путем оптимизации компоновок аппаратов для разных по характеру и локализации повреждений костей нижних конечностей. Применение разработанных аппаратов у больных с переломами длинных трубчатых костей не создает неудобства для пострадавших, значительно сокращает время проведения операции, исключает использование дополнительной внешней иммобилизации, предупреждает развитие контрактур суставов, не ограничивает мобильность пострадавшего. Это обусловливает сокращение сроков лечения и снижение инвалидности.

Ключевые слова: множественные переломы длинных трубчатых костей; бедренная кость; большеберцовая кость; аппараты внешней фиксации; стержневые аппараты; ранняя активизация; малотравматичные методы остеосинтеза.

The improved technique of external transosseous osteosynthesis has been proposed for multiple long bone fractures by means of device configuration optimization for different by their character and localization injuries of lower limb bones. The use of the devices developed in patients with long tubular bone fractures doesn't create discomfort for patients, reduces surgery time significantly avoiding additional external immobilization, prevents joint contracture development, doesn't limit patients' mobility. All this leads to reducing periods of treatment and disability decrease.

Keywords: multiple fractures of long tubular bones; femur; tibia; devices for external fixation; rod devices; early activation; little-invasive methods of osteosynthesis.

ВВЕДЕНИЕ

В последние годы во всем мире отмечается значительный рост числа и тяжести политравм, к которым относятся и множественные переломы костей [6, 7, 12].

Среди множественных переломов костей скелета диафизарные переломы длинных костей нижних конечностей встречаются достаточно часто (до 8%) [3]. Эти повреждения относятся к наиболее тяжелой травме и в 57,6% случаев сопровождаются травматическим шоком [3, 2, 9].

Летальность от этого вида травм опорно-двигательного аппарата также довольно высока и достигает 49,6% [4]. Все это свидетельствует об актуальности проблемы лечения множественных переломов длинных костей нижних конечностей. Чрескостный компрессионно-дистракционный остеосинтез является более физиологичным методом, чем консервативный и менее травматичным, чем оперативные методы лечения переломов. Большинство травматологов связывают решение многих проблем, возникающих в процессе анатомо-функциональной реабилитации больных с множественными переломами костей, с более широким внедрением в клиническую практику аппаратов наружной (внешней) фиксации различных конструкций, лучшим из которых является аппарат Илизарова [12].

Применение аппарата Илизарова в системе лечения множественных переломов нижних конечностей обеспечивает наиболее благоприятные условия для сращения отломков на всех уровнях, течения травматической болезни и восстановления опорно-двигательных функций конечностей пострадавших [13].

В последнее время в странах СНГ и за рубежом появляются сообщения об успешном применении блокируемого интрамедуллярного остеосинтеза (БИОС). Блокируемый остеосинтез возник как способ дополнительной стабилизации интрамедуллярного стержня. В настоящее время БИОС это самостоятельный вид остеосинтеза, часто применяемый в тех случаях, когда возможности других способов остеосинтеза (ВЧКДО, накостный остеосинтез) исчерпаны [1].

При тяжелых открытых и огнестрельных переломах БИОС противопоказан при реальной угрозе развития инфекции. Метод чрескостного остеосинтеза не имеет альтернатив, а монолатеральная компоновка аппарата обеспечивает лучший доступ к сегменту для осмотра, перевязок и пластических вмешательств, если они потребуются. Учитывая вышесказанное, хирурги при открытых переломах первичную хирургическую обработку проводят с фиксационным наложением аппаратов внешней фиксации. Это создает благоприятные условия для лечения раневого процесса. Вторым этапом проводят блокируемый интрамедуллярный остеосинтез [2, 8].

Стержневой остеосинтез имеет ряд преимуществ: малые габариты монолатеральных аппаратов, неболь-

шой вес, удобство для больных, минимальная опасность повреждения сосудисто-нервных образований при проведении стержней, меньшее количество гнойных осложнений в связи с высокой стабильностью системы «стержень–кость» [8, 11].

Как показал анализ литературных данных, различные способы консервативного и оперативного методов, применяемые для лечения больных с множественными переломами костей, далеки от совершенства и поэтому не обеспечивают комплекс благоприятных механобиологических условий, необходимый для быстрейшего анатомо-функционального восстановления поврежденных сегментов.

Это в конечном итоге приводит к большому количеству серьезных осложнений, плохих исходов, инвалидизации больных [12].

Лечение больных с множественными и сочетанными повреждениями длинных костей нижних конечностей представляет наиболее сложную область современной травматологии.

Очень часто приходится одновременно с принятием экстренных мер по спасению жизни пострадавшего решать вопрос о выборе методов лечения переломов.

В случае сочетанных и множественных травм, когда основное внимание уделяется доминирующим повреждениям, требуется максимально сократить время и травматичность при стабилизации переломов. В этой ситуации не следует терять время на достижение точной репозиции, которую можно выполнить после нормализации состояния больного. Для стабилизации отломков в таких случаях следует использовать наиболее простую конструкцию — монолатеральный стержневой аппарат с опорой в виде балки и кронштейнов из набора для чрескостного остеосинтеза по Илизарову.

Цель работы — улучшение результатов лечения больных с множественными переломами длинных костей нижних конечностей посредством совершенствования методик наружного чрескостного остеосинтеза путем оптимизация компоновок аппаратов для разных по характеру и локализации повреждений.

МАТЕРИАЛЫ И МЕТОДЫ ИССЛЕДОВАНИЯ

Нами разработан ряд новых компоновок аппаратов для остеосинтеза длинных костей на основе широко распространенных во многих регионах стран СНГ конструкций Илизарова.

1. **Стержневой аппарат** (рис. 1) **(№ FAP 200100007 от 15.01.2010)** для лечения переломов длинных костей содержит стержни-фиксаторы, гайки, резьбовые штанги, расположенные параллельно друг другу и соединенные полускобами, причем на винтовых штангах установлены пластины и полускобы с отверстиями, которые зафиксированы с помощью прижимных гаек, кроме того пластины и полускобы оснащены фиксаторами для стержней.

Представленный стержневой аппарат используют следующим образом.

Операция проводится под спинномозговым обезболиванием в следующем порядке: после устранения грубых смещений костных отломков методом скелетного вытяжения устройство в собранном виде накладывают на поврежденный сегмент, определяют зону введения стержней в центральном и дистальном отломках. В каждый из отломков ввинчивают костные стержни по передневнутренней поверхности большеберцовой кости. Стержни укрепляют к планкам и полускобам с помощью фиксаторов. Накручивая гайку на винтовых штангах, создают необходимую компрессию или дистракцию костных отломков. Ротационные смещения устраняют перемещением стержней по отверстиям полускоб. Производят контрольную рентгенографию.

2. **Спицестержневой аппарат** (рис. 2): в качестве внешних опор использованы 4 полукольца аппарата Илизарова, на которых находится винтовая стяжка. Чрескостными фиксаторами служат спицы и стержни разных диаметров (4–6 мм), каждый стержень-фиксатор имеет шурупную и цилиндрическую часть с хвостовиком под ключ.

Спицы и стержни закрепляются на внешних опорах спицефиксаторами и резьбовыми винтовыми стяжками, на одном конце которых сделано отверстие для жесткого закрепления стержня. Винтовая стяжка позволяет осуществлять взаимное перемещение стержней и спиц.



Рис. 1. Схема и фото стержневого аппарата для лечения переломов длинных костей конечностей



Рис. 2. Схема и фото спицестержневого аппарата

Таблица 1

Примененные виды остеосинтеза в зависимости от локализации переломов

№	Локализация перелома	Кол-во больных	Вид остеосинтеза	Кол-во операций	В %
1	Перелом большеберцовой и бедренной кости	11	Блокируемый интрамедуллярный + стержневой остеосинтез	22	20,4
2	Перелом обеих большеберцовых костей	9	Блокируемый интрамедуллярный + спицестержневой остеосинтез аппаратом клиники	18	10,3
3	Перелом большеберцовых костей обеих голеней	8	Остеосинтез аппаратом Илизарова + стержневой остеосинтез	16	11,6
4	Перелом большеберцовых костей обеих голеней	17	Остеосинтез аппаратом Илизарова + спицестержневой остеосинтез	34	35,8
5	Перелом дистального конца обеих бедренных костей	3	Остеосинтез спицестержневым аппаратом	6	7,6
6	Перелом двух бедренных костей в с/3	12	БИОС	24	28,3
	Итого:	60	Итого:	120	100



Рис. 3. Набор деталей спицестержневого аппарата для лечения переломов длинных костей конечностей

Разработанный спицестержневой аппарат для остеосинтеза длинных костей удостоен инновационного гранта Государственного Комитета науки и техники РУз № И23 от 02.01.2009. Получен сертификат для его серийного производства (№ ИИ-3-09 от 11.12.09 г.). Производство аппарата осуществляет ООО «MAGNUM MEDICAL SERVIS» (рис. 3).

Работа основана на анализе результатов лечения 60 пациентов в возрасте от 15 до 80 лет с множественными переломами костей нижних конечностей, которым было выполнено хирургическое лечение разными способами в отделении острой травмы УзНИИТО и отделении травматологии РНЦЭМП в период 2007–2011 годов (табл. 1). Сопутствующими повреждениями при сочетанной травме были: ЧМТ — 25, травма грудной клетки — 3 случая.

Все оперативные вмешательства произведены в раннем постшоковом периоде на 2-е и 3-и сутки после получения травмы или в отсроченном порядке после первичной фиксации переломов в остром периоде чрескостными аппаратами внешней фиксации.

При стабилизации поперечных и косопоперечных диафизарных переломов (тип А) применялось первичное динамическое блокирование, а при оскольчатых переломах (тип В и тип С) применялось статическое блокирование отломков с интраоперационной коррекцией длины поврежденных сегментов. В раннем и позднем послеоперационных периодах дополнительная внешняя иммобилизация не применялась.

РЕЗУЛЬТАТЫ

Результаты лечения прослежены у 42 пациентов в срок от 8 до 22 месяцев. Ближайшие результаты у всех оперированных хорошие, осложнений не отмечалось. Разработка движений в смежных суставах начиналась на 4–5-е сутки после операции. В отдаленном периоде у всех пациентов достигнуто сращение переломов с одновременным восстановлением функции конечности.

Клинический пример. Больной Б., 22 лет (рис. 4). Травма получена в результате ДТП. Поступил в отделение с диагнозом: сочетанная травма. ЗЧМТ — сотрясение головного мозга. Открытый перелом костей правой голени в средней трети со смещением костных отломков, закрытый перелом костей левой голени в средней трети со смещением. Травматический шок I–II степени.

Больному двумя бригадами проведен остеосинтез левой голени блокируемым штифтом и остеосинтез костей правой голени предложенным спицестержневым аппаратом. Послеоперационный период протекал гладко, раны зажили первичным натяжением. Через 3 месяца с правой голени спицестержневой аппарат снят. Через год больной вернулся к прежней работе.

Клинический пример. Больной С., 42 лет (рис. 5). Производственная травма. Поступил в отделение с диагнозом: сочетанная травма. ЗЧМТ — сотрясение головного мозга. Открытый перелом костей правой голени в средней трети со смещением костных отломков, множественные ссадины в области нижних конечностей. Травматической шок I–II степени.

Больному проведен остеосинтез костей правой голени стержневым аппаратом. Послеоперационный период протекал гладко, больной на 9 сутки выписан домой.

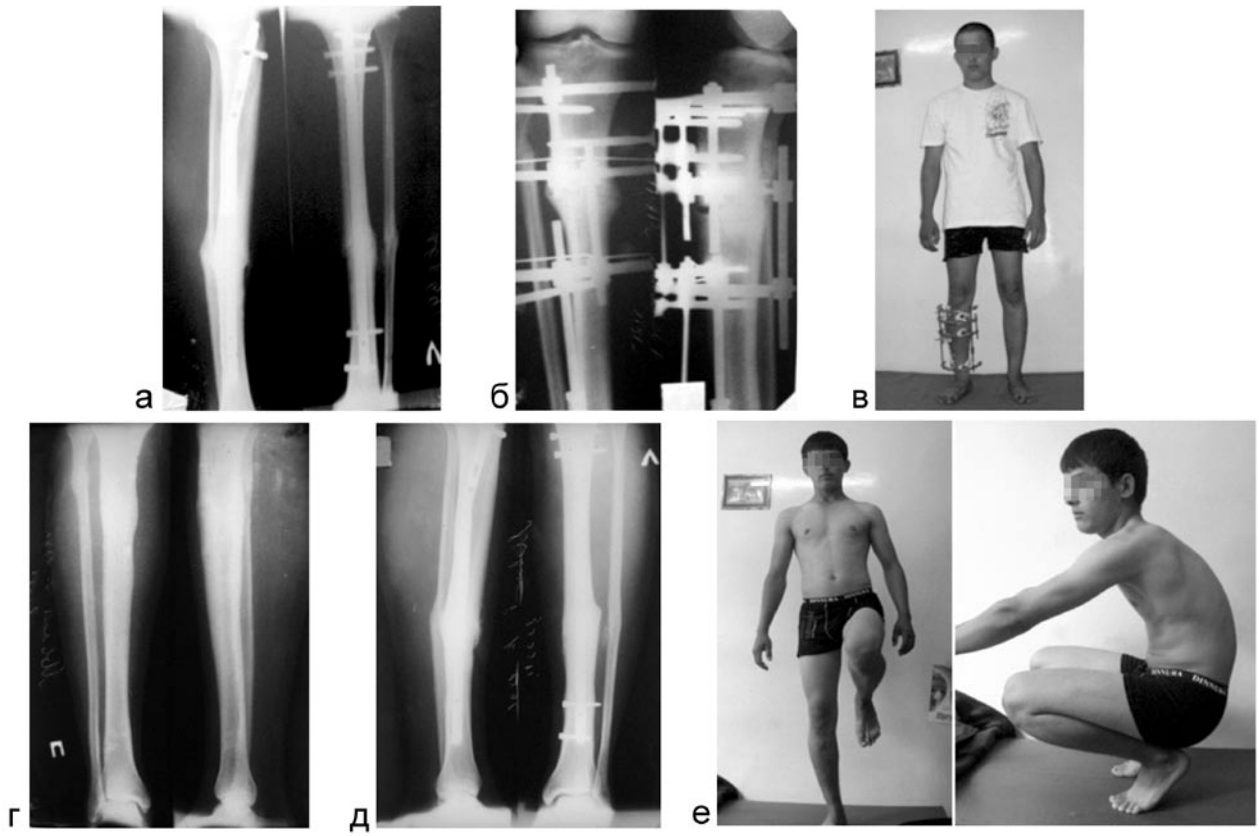

Рис. 4. Больной Б. Рентгенограммы в прямой и боковой проекциях: а — левой голени после остеосинтеза блокируемым интрамедуллярным штифтом; б — правой голени после остеосинтеза предложенным спицестержневым аппаратом; в — фото в процессе лечения; рентгенограммы в прямой и боковой проекциях правой (г) и левой (д) голеней, отдаленный результат; е — функциональный результат

Рис. 5. Больной С. Рентгенограммы правой голени в прямой и боковой проекциях: а — до операции; б — после остеосинтеза стержневым аппаратом; в — фото в процессе лечения

ВЫВОДЫ

1. Использование стержневых фиксаторов обеспечивает максимальную площадь контакта фиксатора с костной тканью и увеличивает жесткость фиксации.
2. Конструкция аппарата адекватна основам биомеханики чрескостного остеосинтеза, возможно использование комбинации внешних опор с различной геометрией и чрескостных элементов различной формы.
3. Относительная простота методики позволяет осуществлять одновременно остеосинтез костей на двух сегментах.
4. Применение разработанных стержневых аппаратов у больных с переломами длинных трубчатых костей не создает неудобств для пострадавших, значительно сокращает время оперативного вмешательства, предупреждает развитие контрактур суставов, не ограничивает мобильность пострадавшего.
5. Устройство удобно и эффективно в использовании.

ЛИТЕРАТУРА

1. Аппарат для лечения переломов длинных костей конечностей: пат. Респ. Узбекистан: ХПК.МПК. 8А61В1760. FAP № 20050027.
2. Бейдик О. В. Метод стержневого чрескостного остеосинтеза в лечении диафизарных переломов костей голени // Гений ортопедии. 2009. № 4. С. 114–120.
3. Веклич Б. В. Новые стержнеспицевые аппараты для лечения переломов // Аппараты и методы внешней фиксации в травматологии и ортопедии: материалы III Междунар. семинара по усовершенствованию аппаратов и методов внешней фиксации. Рига, 1989. С. 56.
4. Грязнухин Э. Г. Лечение и реабилитация пострадавших с переломами костей бедра и голени одной конечности // Сочетанная травма конечностей: сб. науч. тр. ЛНИИТО, 1981. С. 90–92.
5. Карасев А. Г. Чрескостный остеосинтез аппаратом Илизарова в системе лечения больных с множественными переломами бедра и голени: автореф… д-ра мед. наук. Курган, 2007. 34 с.
6. Каплан А. В., Пожариский В. Ф. Принципы лечения множественных и сочетанных травм опорно-двигательного аппарата // Ортопедия, травматология и протезирование. 1971. № 9. С. 14–20.
7. Кривенко С. И. Лечение множественных диафизарных переломов длинных костей нижних конечностей с применением дозированный нагрузкой: автореф… канд. мед. наук. Харьков, 1990. 19 с.
8. Кривенко С. И. Комплексное лечение множественных переломов длинных костей конечностей: автореф. дис… д-ра мед. наук. Донецк, 2002. 19 с.
9. Корж А. А., Рынденко В. Г., Осыпов Б. А. Возможности и перспективы применения стержневых аппаратов внешней фиксации при множественных переломах и сочетанных повреждениях: тез. докл.V Всесоюз. съезда травматологов-ортопедов. М., 1988. С. 102.
10. Никитин Г. Д. Множественные и сочетанные переломы костей: автореф… д-ра мед. наук. Ленинград, 1969. 87 с.
11. Проскура В. В. Множественные диафизарные переломы длинных костей: автореф. д-ра мед. наук. М., 1987. 47 с.
12. Роль чрескостного остеосинтеза по Илизарову в системе реабилитации травматологических больных с множественными переломами костей / С. И. Швед, Ю. М. Сысенко, С. И. Новичков, Л. В. Мальцев // Гений ортопедии. 2000. № 2. С. 5–9.
13. Рынденко В. Г., Бэц Г. В., Горидова Л. Д. Применение стержневых компрессионно-дистракционных аппаратов (СКИД) при множественных переломах и сочетанных повреждениях // Ортопедия, травматология и протезирование. 1990. № 10. С. 29–31.

Рукопись поступила 10.06.11.

Сведения об авторах:
Шукуров Э. М. НИИ травматологии и ортопедии МЗРУз, г. Ташкент.

Гений Ортопедии № 4, 2011 г.

© Группа авторов, 2011

УДК [615.811.2:616.717-001.5-089.227.84-003.93]-092.9

Особенности формирования регенерата при лечении оскольчатых переломов костей нижних конечностей методом чрескостного остеосинтеза в сочетании с гирудотерапией (экспериментально-морфологическое исследование)

Ю. О. Якиманская, Е. Н. Горбач, Е. В. Осипова, М. А. Степанов

The special features of regenerated bone formation in treatment of lower limb comminuted fractures by transosseous osteosynthesis method combined with hirudotherapy(experimental-and-morphological study)

Yu. O. Yakimanskaya, E. N. Gorbach, E. V. Osipova, M. A. Stepanov

Федеральное государственное бюджетное учреждение «Российский научный центр "Восстановительная травматология и ортопедия" им. акад. Г. А. Илизарова» Минздравсоцразвития РФ, г. Курган (директор — д. м. н. А. В. Губин)

Исследованы рентгеноморфологические особенности костного регенерата 42 собак при лечении оскольчатых переломов методом чрескостного остеосинтеза, дополненного гирудотерапией. Установлено, что метод гирудотерапии способствует снятию посттравматического отека, развитию капиллярного русла и стимуляции остеогенеза, что подтверждено клиническими, рентгенологическими и морфологическими данными.

Ключевые слова: гирудотерапия; травматический перелом; чрескостный остеосинтез; рентгенография; репаративная регенерация костной ткани.

The roentgenomorphological specific features of regenerated bone have been studied in 42 dogs during treatment of comminuted fractures by transosseous osteosynthesis method supplemented with hirudotherapy. Hirudotherapy technique has been established to contribute to posttraumatic edema subsidence, capillary bed development and osteogenesis stimulation, that is confirmed by clinical, roentgenological and morphological data.

Keywords: hirudotherapy; traumatic fracture; transosseous osteosynthesis; roentgenography; reparative regeneration of bone tissue.

ВВЕДЕНИЕ

Высокая степень механизации различных сфер деятельности, увеличение числа техногенных и стихийных катастроф, интенсивности движения транспортных средств приводят к усугублению тяжести получаемых травм [5, 13, 14, 19, 22], из которых на долю повреждений опорно-двигательной системы в среднем приходится 84 % [5, 13, 18, 33]. Диафизарные переломы костей голени составляют 11,3–41,2 % от переломов костей скелета [22], в связи с чем поиск новых подходов, совершенствующих качество лечения сложных (в том числе и оскольчатых) диафизарных переломов костей голени, остается актуальной задачей современной травматологии.

В настоящее время положительные результаты лечения такой патологии достигнуты в условиях создания жесткой фиксации, обеспечиваемой методом чрескостного остеосинтеза по Г. А. Илизарову [4, 7, 8, 10, 15, 17, 22, 23, 25]. Оскольчатые переломы вследствие первоначального смещения отломков и размозжения кости сопровождаются значительной травмой мягких тканей и серьезным нарушением трофики области повреждения, что приводит к продолжительному периоду заживления [2, 6, 11, 12, 23, 24] и требует дальнейшей коррекции тактики лечения. Одним из методов активного воздействия на микроциркуляторное русло и реологическое состояние крови является гирудотерапия (Гт), широко используемая при лечении соматических патологий [3, 9, 18]. Мы предположили, что сочетание применения метода чрескостного остеосинтеза и гирудотерапии может способствовать улучшению восстановления микроциркуляторного русла и, следовательно, повлиять на репаративную регенерацию кости. Для объективной оценки динамики репаративных процессов при заживлении оскольчатого перелома кости необходимо гистологическое исследование, которое возможно только при выполнении эксперимента на животных. Для интерполяции данных в клинические подразделения нами выполнялось рентгенографическое исследование, являющееся основным из инструментальных методов в определении признаков костного сращения в клинике [1, 16, 20, 26].

Цель исследования — изучить влияние гирудотерапии на заживление оскольчатых переломов в условиях чрескостного остеосинтеза по Г. А. Илизарову.

МАТЕРИАЛ И МЕТОДЫ

Исследования выполнены на 42 взрослых беспородных собаках (возраст 1–3 года) обоего пола, которым моделировали ударные крупно- и мелкооскольчатые переломы в средней трети диафизов берцовых костей голени (42 В2 — В3 по АО УПК, 1996) [21]. Конечность шинировали и через сутки после травмы осуществляли чрескостный остеосинтез с закрытой репозицией перелома.

Животных подразделяли на 2 экспериментальные серии. В I серии (контроль, n=34) лечение перелома проводили по общепринятой методике, во II серии (n=11) стандартную терапию сочетали с гирудотерапией: на кожные покровы области травмы в режиме 3 раза в неделю приставляли по одной пиявке. При наличии обширных гематом осуществлялась дополнительная приставка на область гематомы.

Период фиксации конечности в аппарате определялся по рентгенологическим признакам сращения костных отломков, составляя в контрольной группе 49 суток, в опытной — 35 суток.

Рентгенологическое исследование в прямой (дорсовентральной) и боковой (латеро-медиальной) проекциях проводили на аппарате АРД-2-125-К4 в периоды: после перелома, после операции, через 7, 14, 21, 28, 35, 42, 49 суток фиксации. Ввод и анализ изображений рентгенограмм для выполнения количественной оценки оптической плотности формирующегося в межотломковой области регенерата большеберцовой кости осуществляли с помощью аппаратно-программного комплекса «ДиаМорф». На изображениях рентгенограмм оконтурировали зону перелома и измеряли среднюю интенсивность (яркость) ее тени, а также фона изображения рентгенограммы на уровне зоны перелома. Полученные значения использовали для расчета средней оптической плотности (СрОП) по формуле:

СрОП = lg (Ii/Io),

где СрОП — средняя оптическая плотность тени зоны перелома; Ii — средняя интенсивность тени зоны перелома; Io средняя интенсивность фона изображения рентгенограммы на уровне зоны перелома.

Для статистической обработки полученных цифровых данных использовали программы «Microsoft Exel 2007» и «AtteStat» Версия 1.0. Вычисляли среднее арифметическое значение параметра, его стандартное отклонение. Выполняли проверку нормальности распределения при помощи теста Колмогорова. Оценку статистической значимости различий между показателями опытных и контрольных групп проводили с использованием параметрических критериев (F-критерия Фишера и критерия Стьюдента для независимых выборок). Различия считали значимыми при $p < 0,05$.

Для гистологического исследования после эвтаназии животных выпиливали костные регенераты с фрагментами прилежащей кости, которые после этапов декальцинации и дегидратации заливали в целлоидин. Гистологические препараты регенератов диафизов, окрашенных гематоксилином и эозином, пикрофуксином по ван Гизону, исследовали методом световой микроскопии.

Содержание животных, оперативные вмешательства и эвтаназию осуществляли в соответствии с требованиями Европейской конвенции по защите экспериментальных животных; «Правилами проведения работ с использованием экспериментальных животных» (приложение к приказу МЗ СССР от 12.08.1977 № 755); требованиями инструкции № 12/313 МЗ РСФСР «Санитарные правила по устройству, оборудованию и содержанию экспериментальных биологических клиник» от 06.01.1973 г.

РЕЗУЛЬТАТЫ И ОБСУЖДЕНИЕ

По данным описательной рентгенографии сравнительно оценивали репаративный остеогенез по сле-дующим признакам: форме и структуре регенерата, процентному заполнению тенями области перелома, протяженности и толщине периостальной реакции. При анализе рентгенограмм, выполненных в разные сроки фиксации, было установлено, что скорость заполнения зоны перелома тенями регенерата была достоверно выше ($p \leq 0,05$) в группе с применением гирудотерапии (рис. 1).

Рис. 1. Динамика заполнения зоны перелома тенями формирующегося регенерата в опытной и контрольной группах на этапах эксперимента

При анализе изображений рентгенограмм установлено, что после моделирования перелома СрОП тени его зоны у животных обеих групп находилась в пределах от 0,32 до 0,58 усл. ед., при этом значимых различий между соответствующими показателями опытной и контрольной групп не установлено.

В послеоперационный период СрОП тени зоны перелома увеличивалась в обеих группах, что было связано с сопоставлением костных отломков и уменьшением щелей между костными фрагментами.

На протяжении всего периода наблюдения в опытной и контрольной группах происходило равномерное увеличение СрОП тени зоны перелома, что подтверждается линейным типом тренда (рис. 2). Средняя оптическая плотность в опытной группе, начиная с 7-х суток фиксации и до окончания эксперимента, была выше, чем в контрольной. Необходимо отметить, что у животных контрольной группы СрОП тени зоны перелома к концу эксперимента (49 суток) составляла 0,74 ± 0,08 усл. ед., в то время как в опытной группе данный показатель достигал такого же значения (0,73 ± 0,06 усл. ед.) уже через 21 сутки фиксации.

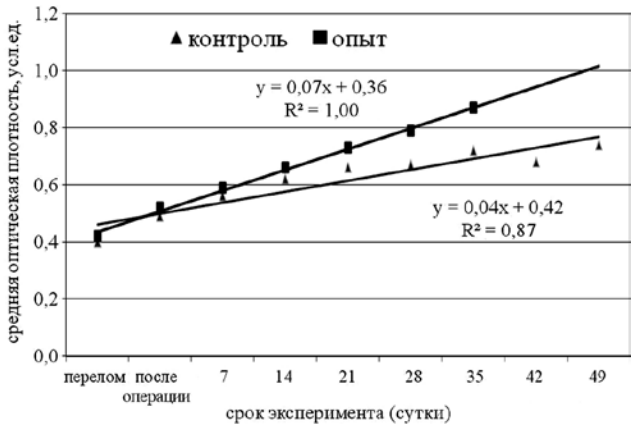

Рис. 2. Динамика средней оптической плотности тени формирующегося в диастазе регенерата в опытной и контрольной группах на этапах эксперимента

Гистологические исследования показали, что через 7 суток фиксации у животных обеих групп эксперимента в межотломковой области наблюдали формирование рыхлой волокнистой соединительной и грануляционной тканей с участками обширных геморрагий, сгустками фибрина, рассеянными ретикулоцитами и жировыми включениями (рис. 3, а, б). Со стороны периоста отмечали формирование небольших по площади трабекулярных костных тяжей ретикулофиброзного строения (рис. 3, г).

У контрольных животных выявляли очаги некротизированной ткани краев костных отломков (рис. 3, в) и отдельных осколков. Отмечалась отечность тканей надкостницы. Периостальные микрососуды были заполнены клетками крови. Просветы сосудов среднего звена сосудистой сети чаще были запустевшими.

В надкостнице животных опытной группы в данный период эксперимента (проведены 2 сеанса гирудотерапии) отмечали диапедез эритроцитов, наличие расширенных синусоидных капилляров. Просветы некоторых микрососудов артериального типа были облитерированы. По сравнению с контролем отечность тканей была выражена в меньшей степени. Данные изменения, по нашему мнению, вызваны ферментативным действием биологически активных веществ (БАВ) пиявок, которые, расширяя синусоидные капилляры и повышая порозность сосудистой стенки, приводили к более легкому выходу эритроцитов из сосудистого русла. БАВ также проявляли и ангиогенное воздействие, о чем свидетельствовало наличие неоваскулогенеза.

Через 21 сутки фиксации у животных контрольной группы между костными отломками наблюдали

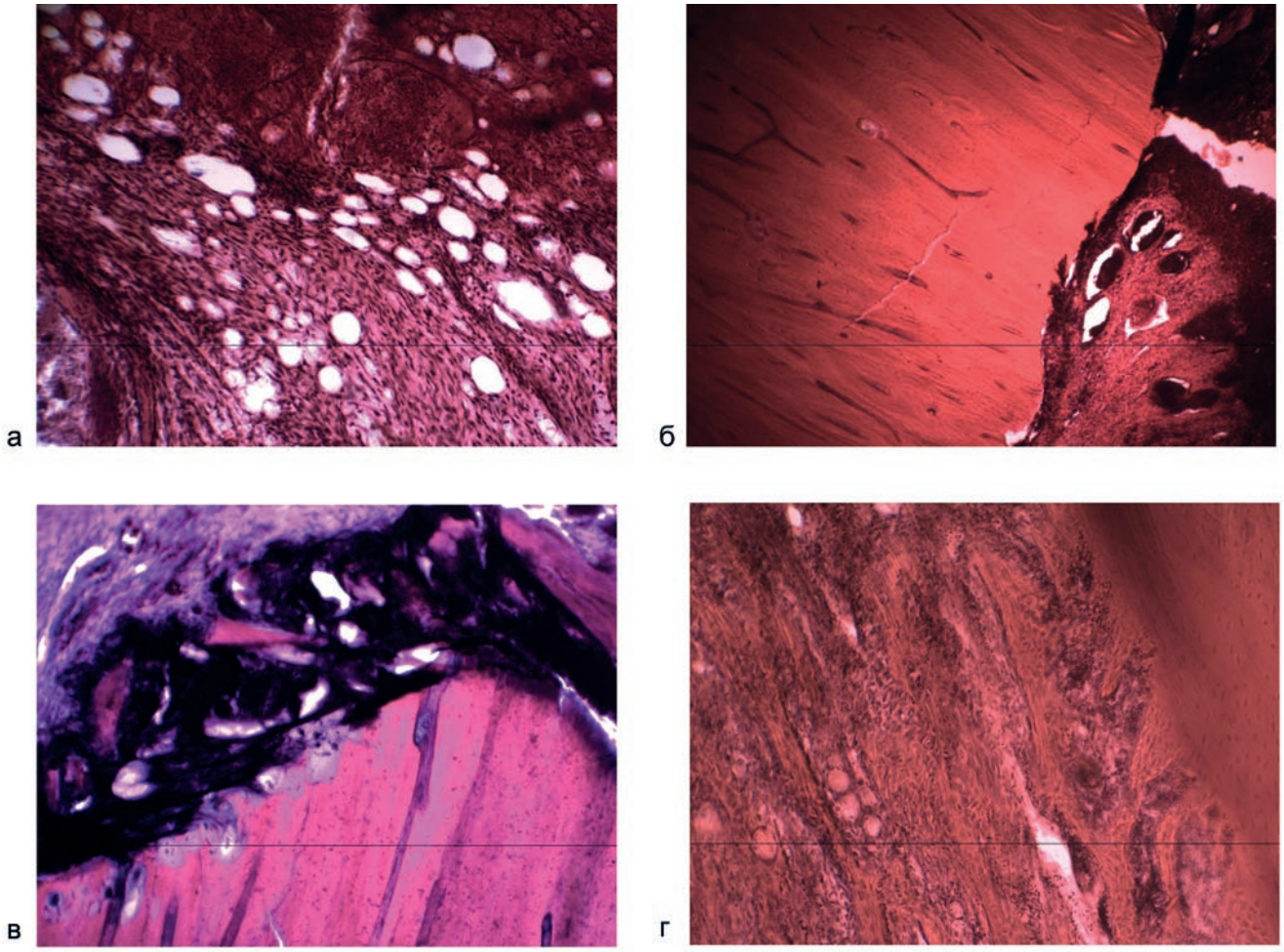

Рис. 3. Гистоструктурные особенности регенерата диафиза при заживлении оскольчатого перелома к 7 суткам периода фиксации: а, б — участки рыхлой волокнистой соединительной ткани, геморрагий с нитями фибрина в интермедиарной области регенератов животных опытной (а) и контрольной (б) серий эксперимента; в — участок некротизированной костной ткани, прилежащей к концу проксимального костного отломка (контрольная серия); г — тяжи новообразованных ретикулофиброзных костных трабекул в периостальной области регенерата проксимальнее области повреждения (опытная серия); увеличение: а — 100×, б — 40×; в, г — 100×. Окраска гематоксилином и эозином

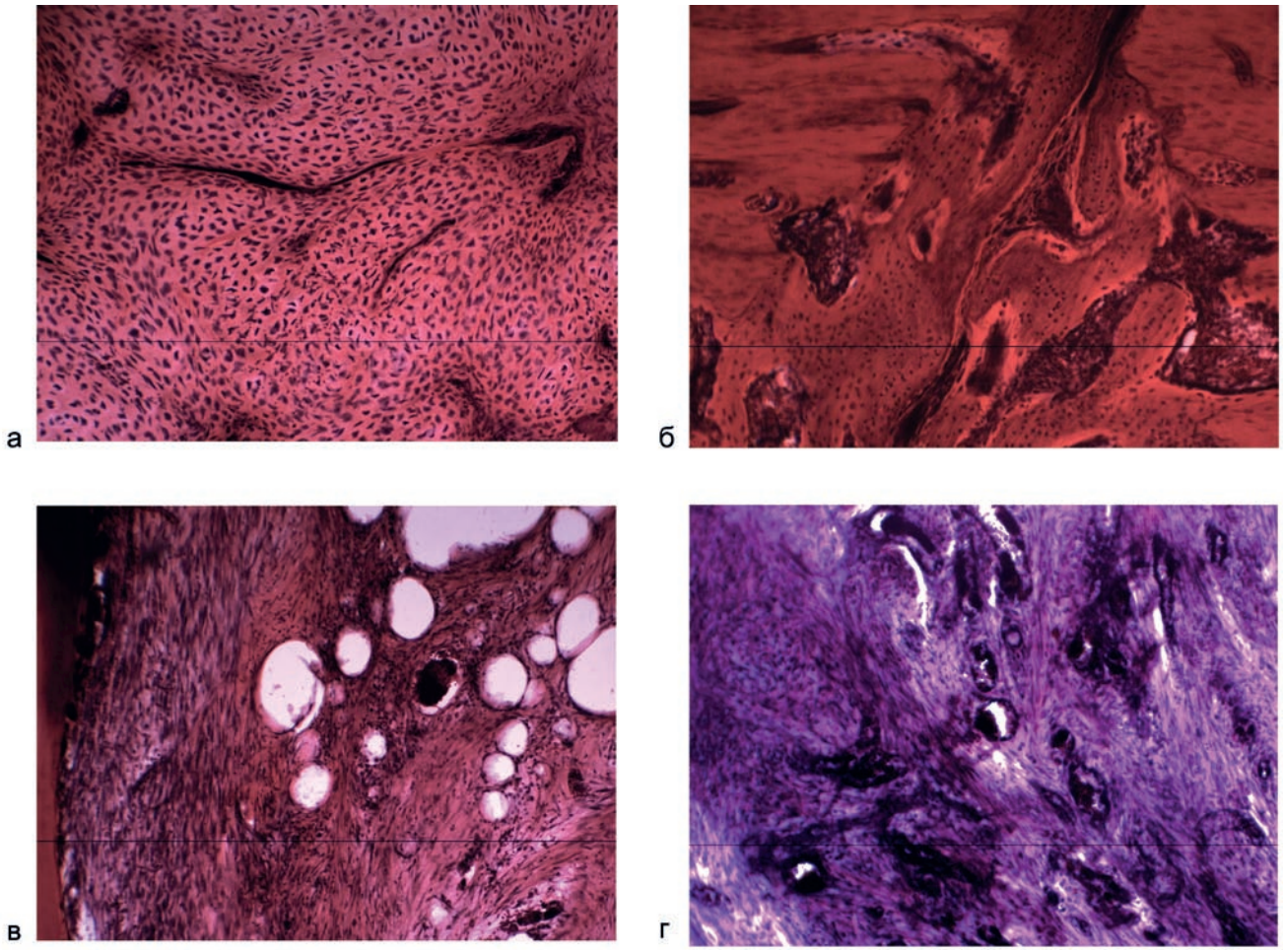

Рис. 4. Особенности гистоструктуры регенерата через 21 сутки фиксации: а — участок волокнистой хрящевой ткани в интермедиарной области регенерата (контроль); б — компактизирующаяся сеть трабекул, образованных ретикулофиброзной костной тканью в интермедиарной области регенерата (опыт); в — рыхлая волокнистая соединительная ткань в эндостальной области регенерата (контроль); г — рыхлая волокнистая соединительная ткань с большим содержанием микрососудов в эндостальной области (опыт). Окраска гематоксилином и эозином. Увеличение — 100×

костно-хрящевое сращение. Интермедиарная и периостальная области регенерата состояли из крупноячеистой губчатой кости с участками волокнистого хряща (рис. 4, а). Эндостальная была заполнена рыхлой волокнистой соединительной тканью с микрокистозными полостями и участками трабекулярной кости ретикулофиброзного строения (рис. 4, в).

У животных опытной группы между отломками большеберцовой кости в диастазе наблюдалось формирование преимущественно костного сращения с небольшими участками волокнистой соединительной ткани. В интермедиарной, эндостальной и периостальной областях регенерата было отмечено формирование мелко- и среднепетлистой губчатой кости с небольшими участками волокнистой соединительной ткани. В интермедиарной области трабекулярная сеть была ориентирована по ходу врастания сосудов со стороны периоста (рис. 4, б). В межтрабекулярных промежутках определялась рыхлая волокнистая соединительная ткань с многочисленными элементами кроветворения и расширенными полнокровными капиллярами (рис. 4, г). Выше и ниже места перелома эти участки были заполнены по мере удаления от зоны перелома красным костным мозгом, постепенно заменяющимся на красно-желтый и желтый. Надкостница была менее утолщена по сравнению с животными контрольной се-

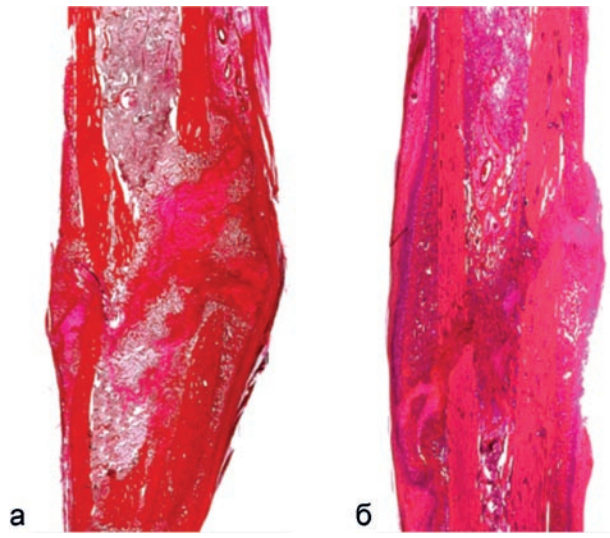

Рис. 5. Особенности гистоструктуры регенератов контрольной (а) и опытной (б) серий эксперимента к окончанию периода фиксации: а — гистотопограмма продольного распила регенерата диафиза большеберцовой кости через 49 суток фиксации (контрольная серия); б — гистотопограмма продольного распила регенерата диафиза большеберцовой кости через 35 суток фиксации (опытная серия). Окраска: а — по ван Гизону, б — гематоксилином и эозином. Увеличение — 1,5

рии, хорошо васкуляризована сосудами микроциркуляторного русла, в основном капиллярного типа.

Окончание периода фиксации по результатам рентгенографии было определено для контрольной серии в среднем 49 суток, для опытной 35.

К окончанию периода фиксации регенераты контрольной (рис. 5, а) и опытной (рис. 5, б) групп, сформированные в межотломковой области, были представлены мелко- и среднепетлистой губчатой костью, фрагментами волокнистого хряща и рыхлой волокнистой соединительной ткани. Отличия состояли лишь в особенностях строения периостальной мозоли.

У животных контрольной группы периостальная область регенерата была представлена участками среднепетлистой губчатой кости, прерывающейся участками волокнистой соединительной ткани, у опытных волокнистой хрящевой тканью, замещающейся трабекулярной костью ретикулофиброзного строения. В обеих сериях выше и ниже области перелома периостальные наслоения были сформированы среднепетлистой губчатой костью. В надкостнице опытных животных в этих участках наблюдалась более густая сеть микрососудов, при этом встречалось незначительное количество сосудов с облитерированными просветами. В интермедиарной зоне как в опытной, так и в контрольной группах наблюдалось присутствие мелкопетлистой губчатой кости и волокнистого хряща. Эндостальная область регенерата имела мозаичное строение, где участки волокнистого и гиалинового хряща сменялись среднепетлистой сетью трабекулярной кости и волокнистой соединительной ткани. В межтрабекулярных промежутках данной области регенерата у животных контрольной группы определялся студенистый костный мозг с элементами кроветворения, в опытной — преимущественно красный костный мозг. В обеих сериях костные осколки имели строение пластинчатой костной ткани и соединялись костными спайками с компактной пластинкой отломков. Выше и ниже места повреждения в области костно-мозгового канала трабекулярная сеть была разрежена, межтрабекулярные промежутки заполнялись красным костным мозгом (иногда с жировыми включениями).

По данным описательной морфологии, применение Гт в период посттравматической регенерации способствует снятию тканевого отека, развитию гемомикроциркуляторного русла и активации остеогенеза. Ускорению восстановительных процессов способствуют большая поверхность сосудистой сети, повышение проницаемости капилляров, вследствие чего в область перелома более активно проникают камбиальные остеогенные элементы и эвакуируются токсические и посттравматические тканевые метаболиты, происходит усиление лимфо- и венозного оттока. Данные эффекты обеспечивают при умеренной гирудонизации (6–9 сеансов) уменьшение сроков фиксации в среднем на 28,5 %.

При сопоставлении результатов морфологического и рентгенологического исследований получена целостная картина репаративных процессов в области перелома. Морфологические результаты подтвердили результаты количественного анализа изображений рентгенограмм.

Таким образом, проведенное нами исследование показало, что лечение оскольчатых переломов костей голени в условиях чрескостного остеосинтеза с сочетанием сеансов гирудотерапии в режиме по одной пиявке 3 раза в неделю в течение 2–3 недель способствует оптимизации репаративных процессов, что выражается в сокращении сроков созревания регенерата.

ЛИТЕРАТУРА

1. Блинов Н. Н., Зеликман М. И. Рентгенодиагностическая аппаратура после 2000 года // Мед. радиология. 1999. № 1. С. 6–8.
2. Борзунов Д. Ю. [и др.] Рентгено-морфологическая характеристика костеобразования при замещении дефекта берцовых костей последовательным двухуровневым удлинением проксимального отломка большеберцовой кости / Д. Ю. Борзунов, Н. В. Петровская, А. М. Чиркова, Л. М. Куфтырев // Гений ортопедии. 2000. № 1. С. 72–76.
3. Гирудотерапия и гирудофармакология: в 4 т. / под ред. Г. И. Никонова. М., 2002.
4. Гиршин С. Г. Клинические лекции по неотложной травматологии / С. Г. Гиршин. М., 2004. 543 с.
5. Журавлев С. М. Травматизм и ортопедическая заболеваемость — приоритетная медицинская и демографическая проблема: актовая речь на расширенном заседании Ученого Совета. М.: ЦИТО, 1997. 44 с.
6. Выбор свободного реваскуляризируемого надкостнично-кортикального аутотрансплантата для поддержки остеогенеза / А. С. Зелянин [и др.] // Анналы пластической, реконструктивной и эстетической хирургии. 2004. № 4. С. 78–79.
7. Илизаров Г. А. Некоторые проводимые нами фундаментальные исследования и их общебиологическое и прикладное значение: актовая речь на Всесоюзной конференции с участием иностранных специалистов, посвященная 70-летию Г. А. Илизарова. Курган: [б. и], 1991. 27 с.
8. Казарезов М. В., Бауэр И. В., Королева А. М. Травматология, ортопедия и восстановительная хирургия. Новосибирск, 2004. 288 с.: ил.
9. Каменев О. Ю., Барановский А. Ю. Лечение пиявками. СПб.: «Весь», 2006. 304 с.
10. Классика и новации чрескостного остеосинтеза в ортопедии / А. Г. Каплунов [и др.]. Саратов: Изд-во «Новый мир», 2007. 312 с.
11. Кротовский Г. С., Зудин А. М. Тактика лечения пациентов с критической ишемией нижних конечностей. М., 2005. 160 с.
12. Липницкий Е. М. Лечение трофических язв нижних конечностей. М.: Медицина, 2001. 160 с.
13. Марченкова Л. О., Серкова Е. В., Серков А. А. Субъективная оценка качества оказания медицинской помощи пациентам, перенесшим автодорожную травму (по данным анкетирования) // Травматология и ортопедия России. 2007. № 4. С. 47–49.
14. Москвичев А. М., Корнилов Н. В. Состояние ортопедо-травматологической помощи в Российской Федерации и перспективы ее совершенствования: доклад на VI съезде травматологов-ортопедов // Вестн. травматологии и ортопедии им. Н. Н. Приорова. 1997. № 4. С. 3–8.
15. Николаев К. В., Лазарев А. А., Солод Э. Э. Малоинвазивный остеосинтез переломов проксимального отдела плечевой кости // Врач. 2003. № 4. С. 27–28.
16. Павлинский Г. В. Основы физики рентгеновского излучения: учеб. пособие. Иркутск, 1999. 168 с.
17. Пичхадзе И. М. [и др.] Лечение переломов и их последствий аппаратом Пичхадзе для монополярной и полиполярной фиксации костных отломков / Вестн. травматологии и ортопедии им. Н. Н. Приорова. 2006. № 1. С. 18–24.
18. Савинов В. А. Гирудотерапия: руководство. М.: Медицина, 2004. 432 с.

19. Серкова Е. В., Марченкова Л. О., Серков А. А. Первичная инвалидность вследствие дорожно-транспортного травматизма у взрослого населения Курганской области // Мед.-соц. экспертиза и реабилитация. 2009. № 3. С. 31–33.
20. Трофимова Т. Н. Лучевая анатомия человека: практ. рук. СПб.: ИД СПБМАПО, 2005. 496 с.
21. Универсальная классификация переломов / Фонд Мориса Е. Мюллера. Центр документации АО / ASIF, 1996.
22. Шевцов В. И., Швед С. И., Сысенко Ю. М. Чрескостный остеосинтез при лечении оскольчатых переломов. Курган: Дамми, 2002. 326 с.
23. Гемодинамический синдром «обкрадывания» дистальных сегментов конечностей при лечении больных по методу Илизарова / В. И. Шевцов, Т. И. Долганова, В. А. Щуров, Д. Ю. Борзунов // Вестн. РАМН. 2007. № 5. С. 37–41.
24. Яшков А. В. [и др.] Состояние регионарного кровообращения у больных с переломами костей голени при воздействии гравитационной перегрузки / Самар. мед. арх. 1997. № 3. С. 6–7.
25. Treatment of tibial plateau fractures by limited internal fixation / P. J. Duwelius [et al.] // Clin. Orthop. Relat. Res. 1997. Vol. 339. P. 47–57.
26. Bone densitometry in the clinical practice / R. Passariello [et al.] // Eur. Radiol. 1997. Vol. 7, No 10. P. 2–10.

Рукопись поступила 25.04.11.

Сведения об авторах:
1. Якиманская Юлия Олеговна — ФГБУ «РНЦ «ВТО» им. акад. Г. А. Илизарова» Минздравсоцразвития РФ, м. н. с. лаборатории гнойной остеологии.
2. Горбач Елена Николаевна — ФГБУ «РНЦ «ВТО» им. акад. Г. А. Илизарова» Минздравсоцразвития РФ, с. н. с. лаборатории морфологии, к. б. н.
3. Осипова Елена Владимировна — ФГБУ «РНЦ «ВТО» им. акад. Г. А. Илизарова» Минздравсоцразвития РФ, с. н. с. лаборатории морфологии, к. б. н.
4. Степанов Михаил Александрович — ФГБУ «РНЦ «ВТО» им. акад. Г. А. Илизарова» Минздравсоцразвития РФ, в. н. с. лаборатории экспериментальной травматологии и ортопедии, к. в. н.

© Группа авторов, 2011

УДК [57.089.36:636.7:616-089.844-003.93]-092.9

Состояние опорных тканей при костной травме в условиях стимуляции экстрактом фетальной костной ткани (экспериментальное исследование)

Н. А. Кононович, Н. В. Петровская, Е. Н. Горбач, Т. А. Ступина, С. Н. Лунева, М. А. Ковинька

State of locomotor tissues for bone injuries under stimulation with fetal bone tissue extract (experimental study)

N. A. Kononovich, N. V. Petrovskaya, E. N. Gorbach, T. A. Stupina, S. N. Luneva, M. A. Kovinka

Федеральное государственное бюджетное учреждение «Российский научный центр "Восстановительная травматология и ортопедия" им. акад. Г. А. Илизарова» Минздравсоцразвития РФ, г. Курган (директор — д. м. н. А. В. Губин)

В эксперименте на взрослых беспородных собаках моделировали оскольчатые переломы костей голени (тип B2–B3), которые фиксировали при помощи чрескостной аппаратной конструкции. Изучали особенности репаративной регенерации костной ткани и состояние суставного хряща мыщелков бедра в созданных условиях, а также при стимуляции остеогенеза экстрактом фетальной костной ткани. Определили, что использование экстракта фетальной костной ткани наряду со стимулирующим эффектом остеогенеза, характеризующимся сокращением сроков сращения поврежденных костей, снижает степень развития гистоструктурных нарушений в суставах, что указывает на возможность оптимизации адаптационно-регенераторных резервов поврежденных тканей опорной системы.

Ключевые слова: эксперимент; кость; суставной хрящ; оскольчатый перелом; экстракт; фетальная ткань; стимуляция; регенерация.

Comminuted leg bone fractures (B2–B3 type) were modeled in adult mongrel dogs and immobilized using a transosseous device. The details of bone tissue reparative regeneration and the condition of the femoral condyle articular cartilage were studied in the conditions produced, as well as in case of osteogenesis stimulation with fetal bone tissue extract. It was revealed that the use of fetal bone tissue extract alongside with the stimulating effect of osteogenesis, characterized by reducing the periods of involved bone consolidation, decreases the degree of histostructural articular disorders, thereby demonstrating the possibility of optimizing the adaptive-and-regenerative reserves of the locomotor system tissues involved.

Keywords: experiment; bone; articular cartilage; comminuted fracture; extract; fetal tissue; stimulation; regeneration.

ВВЕДЕНИЕ

В настоящее время не возникает сомнений в значении биологического влияния биомеханических факторов на остеогенные потенции костной ткани при ее повреждении. Однако на разных стадиях сращения перелома возникают особые ситуации, требующие индивидуального подхода при выборе способа воздействия на процессы репаративной регенерации [6, 10, 11, 17].

В этом плане одним из новых перспективных самостоятельных медицинских направлений является фетальная терапия, основанная на трансплантации фетальных тканей, клеток и их экстрактов для активизации множественных резервных возможностей организма реципиента [1, 5, 7, 12]. В качестве источника фетального материала могут служить как нежизнеспособные плоды человека, так и плоды здоровых животных [2–4]. Действие полученной биомолекулярной массы основано на принципе органо-тканевого подобия (органного тропизма), механизм которого был доказан Г. Блобелем, нобелевским лауреатом 1999 года в области физиологии и медицины [13, 14]. Это и явилось мощным стимулом к развертыванию исследований в данном направлении. Несмотря на имеющийся опыт клинического использования существующих органопрепаратов [8], ведется активная разработка технологий фетальных трансплантаций и рациональных схем их применения при различных патологических состояниях, в том числе — опорно-двигательной системы [9, 15, 16].

Цель исследования — оценить состояние опорных тканей при оскольчатых переломах костей голени в условиях стимуляции остеогенеза экстрактом фетальной костной ткани.

МАТЕРИАЛЫ И МЕТОДЫ ИССЛЕДОВАНИЯ

Были проведены две серии опытов на 53 взрослых беспородных собаках обоего пола. Животным моделировали ударные крупно- и мелкооскольчатые переломы в средней трети диафизов берцовых костей (тип B2–B3). Конечность шинировали и через сутки после травмы осуществляли чрескостный остеосинтез с закрытой репозицией перелома.

Во всех случаях фиксацию прекращали при появлении клинических и рентгенологических признаков костного сращения. В опытной серии через 14 суток

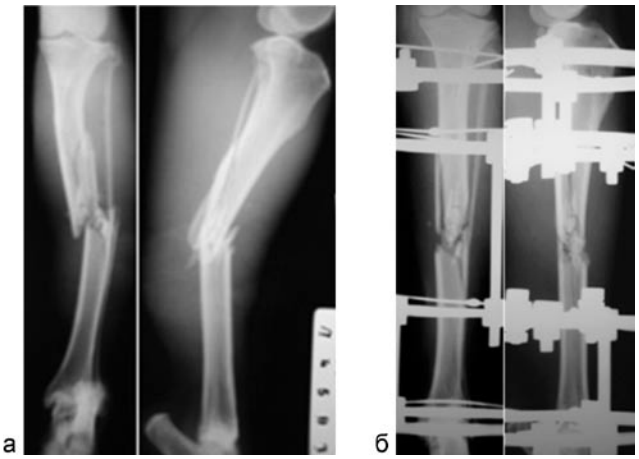

Рис. 1. Рентгенограммы голени в прямой и боковой проекции, собака №4587: а — после моделирования перелома, б — после остеосинтеза

аппаратной фиксации в область перелома однократно вводили ЭФКТ — экстракт фетальной костной ткани (приоритет № 2010100536000641 от 11.01.2010), приготовленный из костей свода черепа плодов собаки (оригинальная методика получения, С. Н. Лунева, М. А. Ковинька, 2005 год). Контрольную серию составили животные, которым стимулирующего воздействия не производили.

Животных выводили из опыта по завершении периода фиксации. Оперативные вмешательства и эвтаназию проводили в соответствии с требованиями Министерства здравоохранения Российской Федерации, предъявляемыми к работе экспериментально-биологических клиник. На проведение исследований получено разрешение комитета по этике ФГБУ РНЦ «ВТО» им. акад. Г. А. Илизарова.

Использовали рентгенологический, гистологический и статистический методы исследования. Рентгенографию проводили до и непосредственно после моделирования оскольчатого перелома, после выполнения чрескостного остеосинтеза, через 14 суток после остеосинтеза и по окончании периода фиксации. Гистологические исследования фрагментов диафизов в области перелома и суставного хряща мыщелков бедра проводили по окончании периода фиксации. Использовали методы световой микроскопии и морфометрии площадей тканевых компонентов оцифрованных изображений области повреждения диафиза большеберцовой кости. Содержание остеотропных химических элементов в разных зонах новообразованного участка диафиза осуществляли при помощи метода рентгеновского электронно-зондового микроанализа.

Гистоморфометрические исследования суставного хряща заключались в определении его толщины (h, мкм), численной плотности хондроцитов (NAхц, мкм-2) и доли (%) пустых лакун (NAпуст лак) и изогенных групп (NAиз. гр) в общем объеме выборки. В качестве нормы исследовали суставной хрящ интактных животных (n = 5 суставов).

Анализ цифрового материала проводили методами описательной статистики. Достоверность различий оценивали в зависимости от характера распределения и объема выборок с помощью критериев Стьюдента и Вилкоксона для независимых выборок.

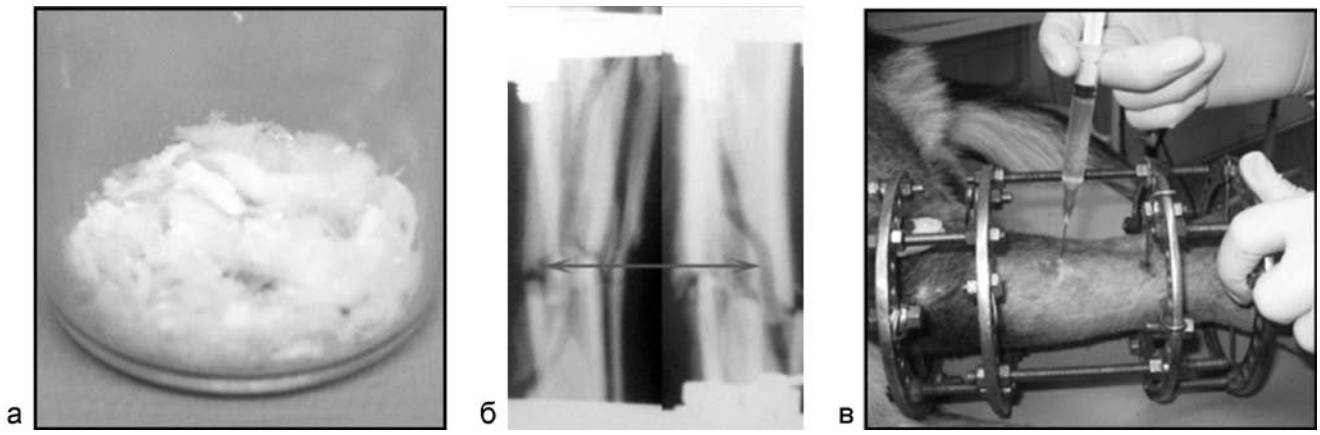

Рис. 2. Опытная серия: а — ЭФКТ, б — фрагменты рентгенограмм костей голени, фиксация 14 суток, стрелкой указана область трансплантации ЭФКТ, в — введение раствора ЭФКТ в области перелома берцовых костей собаки

РЕЗУЛЬТАТЫ ИССЛЕДОВАНИЯ

Результаты исследования показали, что рентгенологически у всех животных через 14 суток фиксации появлялись признаки репаративной регенерации. Как правило, терялась четкость контура кортикального слоя осколков и отломков. На их периферической поверхности (со стороны надкостницы) визуализировались «рыхлые» тени с размытыми волнообразными контурами, толщиной до 2,0 мм, не объединяющиеся между собой. Наличие последних характеризовало активность периостального остеогенеза. Пространство между осколками и отломками заполняли тени разной рентгенопрозрачности. Интенсивность теней, проецирующихся на костно-мозговую полость отломков, отражающих эндостальный остеогенез, плавно увеличивалась по направлению к зоне излома.

Рис. 3. Фрагменты рентгенограмм большеберцовых костей, контрольная серия опытов, фиксация 30 суток

Через 30 суток после остеосинтеза на рентгенограммах у животных контрольной серии концы отломков становились более четко выражены в сравнении с предыдущим сроком. В результате — межотломковая щель хорошо визуализировалась. Ее высота несколько увеличивалась, что свидетельствовало о превалировании процессов резорбции в области излома. Интенсивность теней, объединяющих отломки и осколки между собой, значительно увеличивалась. Периостальные наслоения начинали компактизироваться. Протяженность теней эндостального регенерата уменьшалась.

Рентгенологические признаки полного костного сращения определяли в среднем: в контрольной серии к 46,3±2,1 суток фиксации, в опытной — к 32,4±2,7 суток фиксации соответственно (уровень значимости различий сроков фиксации между сериями p=0,05). При этом на рентгенограммах межотломковую щель перекрывали высокоинтенсивные тени гомогенной структуры. Контуры концов отломков и осколков были размыты. Тени периостальных напластований объединялись между собой в зоне повреждения. Последние в контрольной серии были большего объема в сравнении с опытом.

Гистологически по окончании периода фиксации у животных контрольной серии между костными отломками наблюдалось костно-хрящевое сращение с участками рыхлой волокнистой соединительной ткани и гиалиноподобного и волокнистого хряща. В интермедиарной области регенерата преобладал гиалиноподобный хрящ с участками волокнистой соединительной ткани. Периостальная часть регенерата обеспечивала органное объединение отломков и была представлена участками среднепетлистой губчатой кости с наличием небольших по площади островков волокнистой соединительной ткани. В эндостальной зоне наблюдались участки рыхлой волокнистой соединительной ткани, волокнистого и гиалинового хряща, а также крупнопетлистой губчатой кости. В межтрабекулярных промежутках формировался студенистый и красный костный мозг. Отмечалась значительная порозность костных отломков.

В опытной серии к концу фиксации на гистотопограммах между отломками формировалось костное сращение с небольшими участками гиалинового хряща. В интермедиарной области определялась среднепетлистая губчатая кость с признаками перестройки и компактизации. Периостальный компонент регенерата был представлен костно-хрящевой мозолью с признаками замещения хрящевой ткани грубоволокнистой костной. Эндостальная часть регенерата была представлена среднеячеистой трабекулярной сетью. В межтрабекулярных промежутках располагался ретикулофиброзный костный мозг с очагами кроветворения.

Данные морфометрии по соотношению тканевых компонентов регенерата к окончанию периода фиксации в зонах сращения у животных опытной серии подтвердили выраженность органотипической перестройки, о чем свидетельствовало процентное преобладание доли костной ткани и костного мозга при меньшем содержании волокнистого и хрящевого компонентов. Содержание Са в интермедиарной зоне превышало показатели контроля в среднем в 17 раз, в костномозговом канале — в 2 раза, в периостально образованной костной ткани — в 1,5 раза. Содержание Са в костных отломках также было достоверно выше контрольных показателей.

При исследовании суставного хряща мыщелков бедра в контрольной серии опытов к концу периода фиксации были выявлены очаги его разволокнения, демаскировка коллагеновых волокон. В очагах разволокнения хондроциты находились в состоянии деструкции. В опытной серии к этому сроку разволокнение хряща не определяли. В поверхностной зоне хондроциты были функционально активны, их ядра гомогенны. Отмечали увеличение двухчленных изогенных групп.

В промежуточной и глубокой зоне во всех случаях были выявлены два типа изменений хондроцитов. Деструктивно измененные хондроциты, наиболее выраженные в контрольной серии, были аномальной формы, выявлены пустые лакуны и лакуны с клеточным детритом. Другие хондроциты характеризовались как функционально активные — увеличены их размеры, ядра светлые, гомогенные, в цитоплазме секреторные гранулы, липидные включения, интенсивная базофилия территориального матрикса. В опытной серии преобладали функционально активные хондроциты.

Количественный анализ выявил в контрольной серии достоверное ($p \leq 0,001$) снижение толщины хряща — 400,3±4,9 мкм, в опытной — значения (469,8±1,56 мкм) были сопоставимы с интактной нормой — 475,5±1,3 мкм. Сравнительный анализ долей пустых клеточных лакун в суставном хряще интактных собак (13,7%) и собак экспериментальных серий обнаружил существенную разницу в степени выраженности деструктивного процесса. В контрольной серии значения данного параметра составили 17,20%, в опытной — 14,45% в общем объеме выборки. Увеличение численной плотности изогенных групп в большей степени было выражено в опытной серии — 18,3% в общем объеме выборки (в контрольной — 13,7%; у интактных животных — 14,0%).

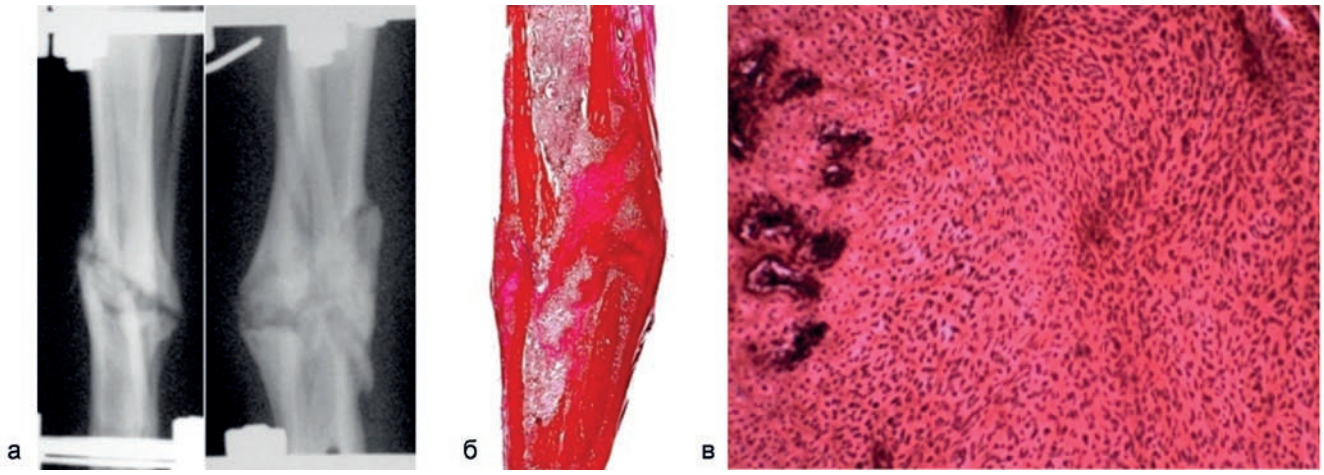

Рис. 4. Контрольная серия опытов, регенерат диафиза большеберцовой кости, конец фиксации: а — фрагменты рентгенограмм, б — гистотопограмма. Окраска по ван Гизону. Увеличение ×1,5.; в — участки волокнистого и гиалиноподобного хряща в интермедиарной области регенерата. Увеличение — 100

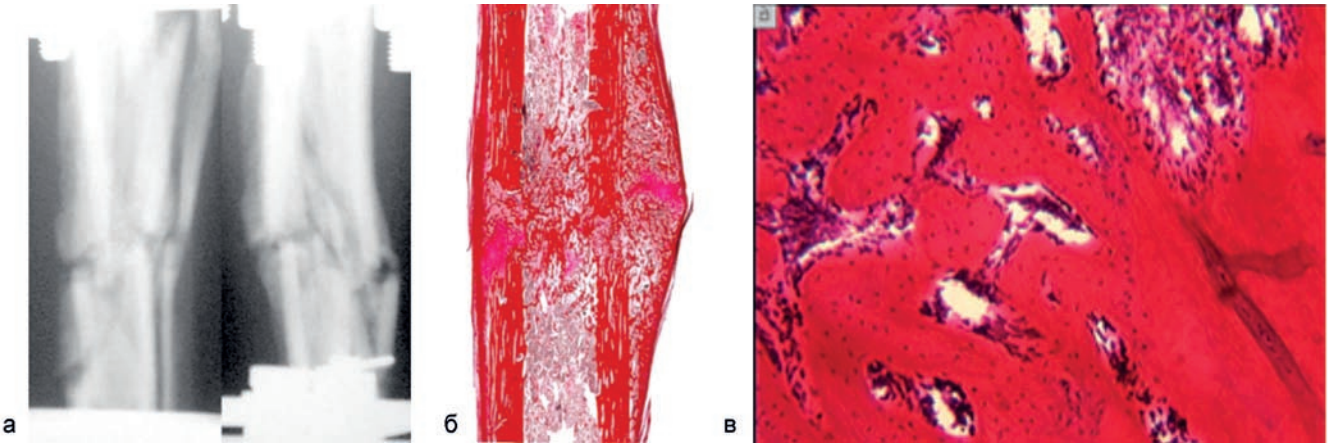

Рис. 5. Опытная серия, регенерат диафиза большеберцовой кости, конец фиксации: а — фрагменты рентгенограмм; б — гистотопограмма. Окраска по ван Гизону. Увеличение ×1,5; в — мелкопетлистая губчатая кость, сформировавшаяся в интермедиарной области

Рис. 6. Диаграммы соотношения площадей тканевых компонентов регенерата к окончанию периода фиксации

ОБСУЖДЕНИЕ

Таким образом, в результате проведенного исследования определили, что у всех животных к окончанию периода фиксации между отломками формировалось костно-хрящевое сращение с участками волокнистой соединительной ткани. Тканевое соотношение в регенератах диафизов представленных экспериментальных серий имело достоверные отличия. В серии с использованием экстракта фетальной костной ткани сроки сращения сокращались на 28,0–30,0 %, при этом костная ткань содержала большее количество кальция в сравнении с контролем.

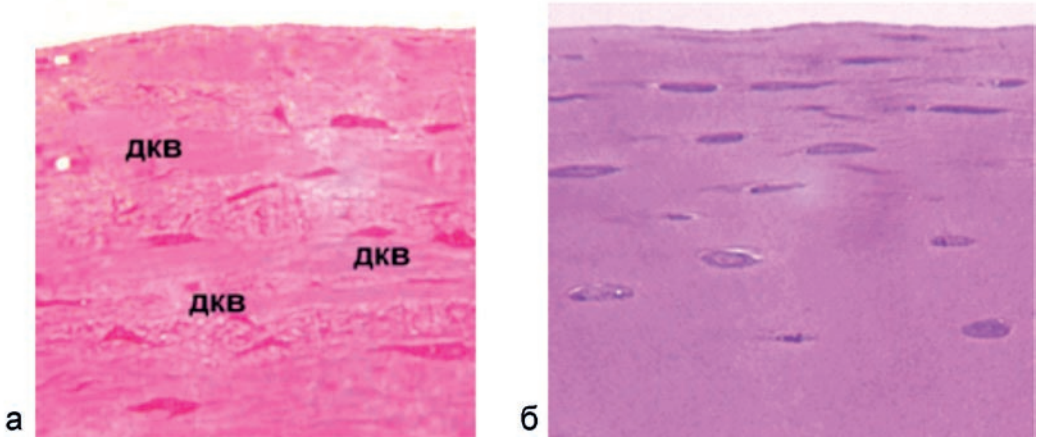

Рис. 7. Конец периода фиксации. Поверхностная зона суставного хряща. Полутонкий срез, окраска метиленовым синим-основным фуксином. Ок. 12,5; об.40: а — контрольная серия, нарушена гомогенность межклеточного вещества, демаскировка коллагеновых волокон (ДКВ); б — опытная серия

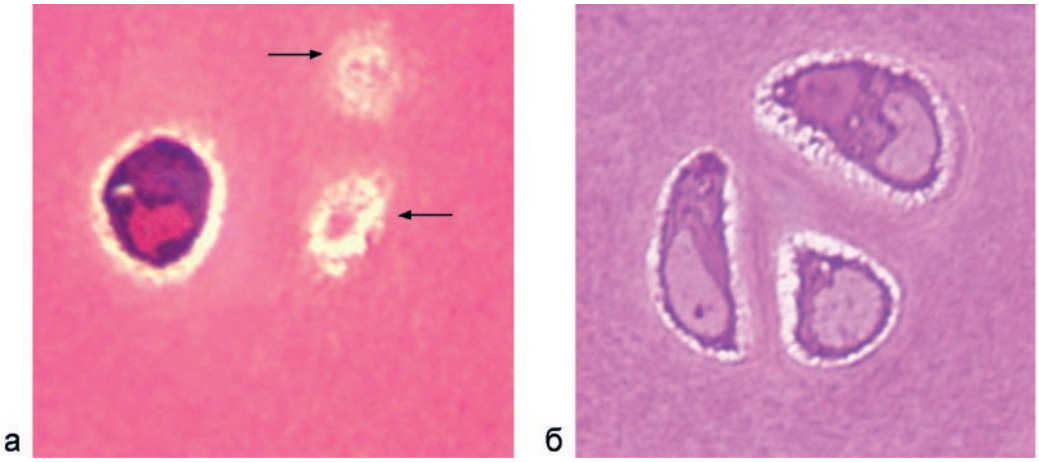

Рис. 8. Конец периода фиксации. Промежуточная зона хряща. Полутонкий срез, окраска метиленовым синим-основным фуксином. Ок. 12,5; об. 100 МИ: а — контрольная серия, лакуны с клеточным детритом (стрелки); б — опытная серия, функционально активные хондроциты

В суставном хряще в данных условиях эксперимента наблюдались разнохарактерные процессы: деструктивные, репаративные и обратимые реактивные изменения. Интенсивнее деструктивные изменения проявлялись в контрольной серии в виде разволокнения межклеточного вещества и гибели клеток, в опытной серии сохранялась гомогенность межклеточного вещества, гибель хондроцитов компенсировалась быстрой репопуляцией клеточного состава и активизацией синтеза компонентов межклеточного матрикса.

ВЫВОДЫ

1. В условиях чрескостного остеосинтеза период аппаратной фиксации при заживлении оскольчатых переломов длинных костей может заканчиваться при наличии костно-хрящевой мозоли между отломками с костной составляющей не менее 54,0%.
2. При переломах длинных костей, сопровождающихся значительным повреждением остеогенных тканей, в хряще смежных суставов происходят деструктивные, дегенеративые и обратимые реактивные изменения, сопровождающиеся разволокнением межклеточного вещества и гибелью клеток.
3. Использование экстракта фетальной костной ткани, наряду со стимулирующим эффектом остеогенеза на фоне значительного сокращения сроков сращения поврежденных костей, заметно снижает степень развития гистоструктурных нарушений в суставах, что указывает на возможность оптимизации адаптационно-регенераторных резервов поврежденных тканей опорной системы.

ЛИТЕРАТУРА

1. Булатов А. А., Савельев В. И., Калинин А. В. Применение костных морфогенетических белков в эксперименте и клинике // Травматология и ортопедия России. 2005. №1 (34). С. 46–53.
2. Доскалиев Ж. А., Каюпов Б. А. Роль фетальных стволовых клеток в восстановлении нарушенных функций органов и тканей // Ежегодная Всероссийская и международная конференция «Стволовые клетки и перспектива их использования в здравоохранении». 2007. URL: http://www.stem-cell.ru/news/cell_news.php?nom_news=930 (дата обращения 28.09.2009).
3. Использование первичной культуры фетальных хондробластов человека для ксенотрансплантации в дефект суставного хряща крыс / А. В. Сахаров [и др.] // Клеточные технологии в биологии и медицине. 2008. № 3. С. 136–140.

4. Ким И. И. Выделение и культивирование хондроцитов, полученных из различных источников // Клеточная трансплантология и тканевая инженерия. 2006. № 4 (6). С. 48–50.
5. О перспективах использования наноматериалов в лечении повреждений и заболеваний тканей опорно-двигательной системы / В. И. Шевцов [и др.] // Гений ортопедии. 2008. № 4. С. 26–31.
6. Об оптимальных условиях репаративной регенерации опорных органов / Г. И. Лаврищева, Л. Н. Михайлова, Д. И. Черкес-Заде, Г. А. Оноприенко // Гений ортопедии. 2002. № 1. С. 120–125.
7. Онищенко Н. А., Цыпин А. Б. Пептидная биорегуляция восстановительных процессов в поврежденных органах // Вестн. трансплантологии и искусственных органов. 2001. № 3–4. С. 87–93.
8. Органопрепараты. Фетальные органопрепараты — экстракты клеточного содержимого, как физиологические anti-aging-средства URL: http://www.revitalize.ru/site.xp/049051048.html (дата обращения 15.04.2009).
9. Рентгенологические особенности формирования дистракционного регенерата в условиях использования кислоторастворимых эмбриональных костных белков (экспериментальное исследование) / А. В. Попков [и др.] // Клеточные и нанотехнологии в биологии и медицине: материалы Всерос. науч.-практ. конф. Курган, 2007. С. 86–87.
10. Сименач Б. И. Фрактурология — некоторые аспекты теоретизации учения о переломах костей. Ч. 2. Управление процессами репарации // Ортопедия, травматология и протезирование. 2000. № 4. С. 105–111.
11. Сименач Б. И. Фрактурология — некоторые аспекты теоретизации учения о переломах костей. Ч. 1. О генезисе синдрома перелома // Ортопедия, травматология и протезирование. 2000. № 4. С. 120–129.
12. Скалецкий Н. Н., Шумаков В. И. Лечение инсулинзависимого сахарного диабета методом трансплантации островковых клеток поджелудочной железы плодов и новорожденных // Трансплантация фетальных тканей и клеток. М., 1996. С. 33–40.
13. Matunis M. J., Wu J. A., Blobel G. SUMO-1 modification and its role in targeting the Ran GTPase- activating protein, RanGAP1, to the nuclear pore complex // J. Cell Biol. 1998. Vol. 140, No 3. P. 499–509.
14. Murphy J. B. The effect of adult chicken organ grafts on the chick embryo // J. Exp. Med. 1916. Vol. 24, No 1. P. 1–5.
15. Musil J., Novakova O., Kunz K. Biochemistry in schematic perspective. Prague: Avicenum, 1984. 215 p.
16. Organotherapy. Experience on rehabilitation of organs and tissues and their functions and some recommendations to doctors, medical students and scientific employees / ed. by Prof. I. D. Kirpatovsky. M., 2003. 49 p.
17. Wayne J. S., McDowell C. L., Willis M. C. Long-term survival of regenerated cartilage on a large joint surface // J. Rehabil. Res. Dev. 2001. Vol. 38, No 2. P. 191–200.

Рукопись поступила 10.09.10.

Сведения об авторах:
1. Кононович Наталья Андреевна — ФГБУ «РНЦ «ВТО» им. акад. Г. А. Илизарова» Минздравсоцразвития РФ, с.н.с. лаборатории экспериментальной травматологии и ортопедии, к. б. н.
2. Петровская Наталья Виловна — ФГБУ «РНЦ «ВТО» им. акад. Г. А. Илизарова» Минздравсоцразвития России, в. н. с. лаборатории экспериментальной травматологии и ортопедии, к. м. н.
3. Горбач Елена Николаевна — ФГБУ «РНЦ «ВТО» им. акад. Г. А. Илизарова» Минздравсоцразвития РФ, лаборатория морфологии, с. н. с., к. б. н.
4. Ступина Татьяна Анатольевна — ФГБУ «РНЦ «ВТО» им. акад. Г. А. Илизарова» Минздравсоцразвития РФ, с.н.с. лаборатории морфологии, к. б. н.
5. Лунева Светлана Николаевна — ФГБУ «РНЦ «ВТО» им. акад. Г. А. Илизарова» Минздравсоцразвития РФ, руководитель клинико-экспериментального лабораторного отдела, д. б. н., профессор.
6. Ковинька Михаил Александрович — ФГБУ «РНЦ «ВТО» им. акад. Г. А. Илизарова» Минздравсоцразвития РФ, с. н. с. клинико-экспериментального лабораторного отдела, к. б. н.

© А. М. Мироманов, С. А. Усков, 2011

УДК 616.71-001.5-089.168.1-003.93

Способ прогнозирования нарушения регенерации костной ткани при переломах длинных костей конечностей в послеоперационном периоде

А. М. Мироманов, С. А. Усков

A technique for prediction of bone tissue regeneration disorder for limb long bone fractures in the postoperative period

A. M. Miromanov, S. A. Uskov

Государственное образовательное учреждение высшего профессионального образования Читинская государственная медицинская академия, г. Чита (ректор — заслуженный врач РФ, д. м. н., профессор А. В. Говорин)

Проведено исследование содержания в сыворотке крови показателя лимфоцитарно-тромбоцитарной адгезии, уровня ростового фактора TGFβ1 и показателей микроциркуляторного русла у 86 больных с переломами длинных костей конечностей в послеоперационном периоде. На основании полученных данных разработан способ прогнозирования нарушения регенерации костной ткани. Установлено, что предлагаемый способ позволяет диагностировать развитие замедленной консолидации переломов длинных костей конечностей на стадии доклинических проявлений.

Ключевые слова: переломы длинных костей конечностей; послеоперационный период; регенерация; прогноз.

Blood serum content of lymphocyte-and-thrombocyte adhesion value, TGFβ1 growth factor level and microcirculatory bed values in 86 patients with fractures of long bones in the postoperative period have been studied. The technique for predicting bone tissue regeneration disorder has been developed on the basis of the data obtained. The technique proposed has been established to allow diagnosing the development of delayed consolidation of limb long bones at the stage of preclinical manifestations.

Keywords: fractures of limb long bones; postoperative period; regeneration; prediction.

Актуальность проблемы замедленной консолидации, в том числе и развитие ложных суставов, в травматологии определяется значительной частотой возникновения, трудностью лечения и высоким уровнем инвалидности [4, 11]. Замедленное сращение переломов костей конечностей составляет от 15 до 50% от всех травм опорно-двигательного аппарата, а частота развития ложных суставов даже при современных методах лечения достигает 30% [16]. Известно, что переломы длинных костей оказывают неблагоприятный эффект на Т-клеточное звено иммунной системы и вызывают развитие иммунодефицита, проявлением которого является нарушение репаративной регенерации тканей [6, 15]. Доказано, что кровяные пластинки являются не только участниками гемостаза, но и осуществляют трофическую и репаративную функции, секретируя в окружающую среду ряд ростковых факторов [1, 18, 19]. Миграция клеток и продукция цитокинов в месте повреждения кости меняет ее структуру. Так, известно, что ИЛ-1, ИЛ-6, ФНО, ИЛ-8 повышают функцию остеокластов и остеокластоподобных клеток, и, наоборот, присутствие TGFβ тормозит эту активность и усиливает рост фибробластов и синтез коллагена. Этот факт играет существенную роль в ремоделировании структуры костных балок [17, 18, 19]. Установлено, что Т-лимфоциты являются непосредственными участниками клеточного и гуморального иммунитета и способны образовывать агрегаты с кровяными пластинками. Этот феномен, получивший название лимфоцитарно-тромбоцитарная адгезия (ЛТА), является объективным показателем, отражающим тесную взаимосвязь иммунитета и гемостаза, являющихся составными частями единой интегральной клеточно-гуморальной системы защиты организма, в которых цитокины выполняют роль связующего звена [2, 6]. Состояние микроциркуляции конечностей в значительной степени определяет поддержание жизнеспособности поврежденных тканевых структур, течение воспалительных и репаративных процессов. Объективная регистрация микроциркуляторных расстройств важна для оценки системных и регионарных нарушений гемодинамики, что является критерием жизнеспособности тканей [10]. Известно, что практически любая травма, хирургическая операция оказывают неблагоприятный эффект как на микроциркуляторные показатели, так и на иммунную систему, что вызывает развитие различных осложнений, в том числе и нарушение репаративных процессов костной ткани [4, 15]. Поэтому определение факторов и механизмов, приводящих к развитию местных и системных осложнений, является важным в выборе правильной тактики лечения больного [12, 13].

Цель исследования — на основании оценки некоторых показателей иммунной системы и микроциркуляции у больных с закрытыми переломами длинных костей конечностей разработать способ прогнозирования нарушения регенерации костной ткани.

МАТЕРИАЛ И МЕТОДЫ

Проведено комплексное клинико-иммунологическое обследование 86 пациентов с закрытыми переломами длинных костей конечностей, лечившихся стационарно. Первую группу составили 34 пациента с неосложненным течением послеоперационного периода (без нарушения регенерации костной ткани в посттравматическом периоде — консолидация переломов). Вторая группа (n = 32) — с осложненным течением переломов в послеоперационном периоде (развитие несращений переломов). Третью группу составили 20 пациентов с несращениями длинных костей конечностей. Полученные данные сравнивались с результатами исследований, проведенных на 20 здоровых донорах в возрасте от 18 до 40 лет.

В работе с закрытыми и открытыми переломами использовалась классификация М. Е. Мюллера [14]. Закрытые переломы располагались на нижних конечностях и соответствовали 32A2 (у 3 больных), 33C2 (у 2), 41C2 (у 4), 42A2 (у 15 пациентов) и 42C1 (у 10 больных) типу. Открытые переломы также отмечались на нижних конечностях и отвечали IO2, MT2, NT1 (у 12 пациентов), IO3, MT2, NT1 (у 16) и IO4, MT3, NT1 (у 4 больных) типу. Всем больным с закрытыми переломами при поступлении проводилась открытая репозиция отломков с последующим функциональным металлоостеосинтезом пластинами или штифтами, пациентам с открытыми переломами проводилась первичная хирургическая обработка (ПХО), наложение аппаратов наружной фиксации и адекватное дренирование. Пациенты первой и второй групп были сопоставимы по возрасту, нозологическим формам и распространенности патологического процесса. Больные с закрытыми и открытыми переломами длинных костей конечностей объединены в одну группу в связи с отсутствием достоверности различий между изучаемыми параметрами данных групп. При анализе несращений применяли классификацию В. М. Аршина [9]. По данной классификации у 2 больных отмечен несросшийся перелом бедренной кости, у 5 — несросшийся перелом большеберцовой кости, в 5 случаях зафиксировано развитие гипотрофического ложного сустава бедренной кости, у 4 больных зарегистрировано развитие гипотрофического и у 4 гипертрофического ложного сустава большеберцовой кости в условиях металлоконструкций. В данной группе всем пациентам также проводилось оперативное лечение — удаление металлоконструкций, обнажение зоны псевдоартроза, вскрытие костномозговых каналов, сопоставление отломков, фиксация металлоконструкциями и адекватное дренирование. При гиповаскулярных ложных суставах применяли костную аутопластику. В раннем послеоперационном периоде применялась традиционная консервативная терапия (антибактериальные средства, дезагреганты, местное медикаментозное лечение и др.).

Определение концентрации TGFβ1 в сыворотке крови выполнялось методом твердофазного иммуноферментного анализа по стандартной методике с использованием тест-систем R&D Systems, Inc. (USA).

Лимфоциты выделяли из цельной гепаринизированной крови на градиенте плотности урографин-фикол (плотность 1,077). Исследование показателя ЛТА проводили по методу Ю. А. Витковского и др. [3].

Лазерное допплеровское флоуметрическое исследование кровотока конечностей проводили с помощью аппарата ЛАКК-02 (Россия). ЛДФ-граммы регистрировали в течение 7–10 минут. Датчик устанавливали по передней поверхности проксимальной части I межплюсневого промежутка пораженной конечности. Расчет компонентов регуляции сосудистого тонуса (максимальные амплитуды нейрогенного, миогенного и дыхательного компонентов) осуществляли с помощью компьютерной программы, поставляемой производителем оборудования в комплекте [7]. Перед исследованиями испытуемые не принимали пищу или напитки, не курили.

Исследования проводились при поступлении, в последующем на вторые, пятые и десятые сутки после оперативного вмешательства.

Статистическая обработка данных проводилась с помощью программы «Biostatistics». Для описания характера распределения количественных признаков определялись средние величины (M), стандартное отклонение (SD). Анализ данных между группами пациентов в разные сроки посттравматического периода проводили с помощью критерия Ньюмена-Кейлса. Для сравнения показателей пациентов с осложненным и неосложненным течением переломов длинных костей конечностей использовали критерий Манна–Уитни. Различия считались статистически значимыми при $p < 0,05$.

РЕЗУЛЬТАТЫ

Установлено, что у пациентов с неосложненным послеоперационным течением содержание TGFβ1 в первые сутки травмы повышалось в 2,7 раза в сравнении с контролем и оставалось неизменным на вторые и пятые сутки после операции. К 10 суткам уровень TGFβ1 снижался по сопоставлению с днем поступления в 1,3 раза, но оставался выше относительно контрольной группы в 2 раза ($p < 0,001$) (табл. 1). Показатель ЛТА при поступлении увеличивался на 204,9% по сравнению с контролем и не изменялся на вторые сутки после оперативного вмешательства. Уменьшение показателя ЛТА зарегистрировано на пятые сутки после операции в 2,8 раза по сравнению с 1 сутками и в 1,4 раза по сравнению с контролем. На 10 сутки послеоперационного периода показатель ЛТА не отличался от показателей контрольной группы. Показатели микрокровотока в первые сутки после травмы значительно отличались относительно контрольных значений: так, AmaxN, AmaxM и AmaxD снижались в 4,7, 2,6 и 2,1 раза соответственно (табл. 1). На вторые сутки после оперативного вмешательства изучаемые параметры не отличались от показателей первых суток. На пятый день после операции отмечалось повышение максимальных амплитуд компонентов сосудистого тонуса как относительно первых суток травмы, так и вторых суток после оперативного лечения. В данный период AmaxN оставался ниже контроля, тогда

Таблица 1

Примененные виды остеосинтеза в зависимости от локализации переломов

Группы			I группа (n = 34)	II группа (n = 32)
Показатель	Дни исследования	Контроль (n = 20)	77,0±4,8	
TGFβ1 (пг/мл)		при поступлении	206,4±12,6*	201,9±11,9*
		2 сутки	203,5±10,8*	197,2±11,5*
		5 сутки	200,7±14,5*	169,8±15,1*
		10 сутки	158,2±11,5*/**/***/****	128,6±12,4*/**/***/****
ЛТА (%)		Контроль (n = 20)	14,4±1,1	
		при поступлении	29,5±1,7*	29,6±3*
		2 сутки	32,7±2*	33,2±2,7*
		5 сутки	10,6±1,3*/**/***	10,2±1,4*/**/***
		10 сутки	13,5±1,6**/***/#	9,3±0,5*/**/***/#
AmaxN		Контроль (n = 20)	0,33±0,07	
		при поступлении	0,07±0,01*	0,08±0,02*
		2 сутки	0,09±0,01*	0,09±0,01*
		5 сутки	0,17±0,02*/**/***	0,13±0,03*
		10 сутки	0,31±0,05**/***/****	0,27±0,02**/***/****
AmaxM		Контроль (n = 20)	0,21±0,05	
		при поступлении	0,08±0,01*	0,07±0,02*
		2 сутки	0,09±0,01*	0,08±0,01*
		5 сутки	0,13±0,01	0,12±0,02
		10 сутки	0,2±0,04**/***/****	0,15±0,01**/***
AmaxD		Контроль (n = 20)	0,15±0,03	
		при поступлении	0,07±0,01*	0,08±0,01*
		2 сутки	0,07±0,01*	0,07±0,01*
		5 сутки	0,12±0,01**/***	0,11±0,02
		10 сутки	0,14±0,02**/***	0,11±0,02

Примечание: * — достоверность различий по сравнению с контролем; ** — достоверность различий с 1 сутками; *** — достоверность различий со 2 сутками после операции; **** — достоверность различий с 5 сутками после операции; # — достоверность различий с I группой.

Таблица 2

Показатель TGFβ1, ЛТА, AmaxN, AmaxM и AmaxD у больных с ложными суставами длинных костей конечностей (n = 20) (M±SD)

Показатели	Контроль (n = 20)	Дни исследования			
		при поступлении	2 сутки после операции	5 сутки после операции	при выписке
TGFβ1 (пг/мл)	77,0±4,8	127,2±13,1*	195,9±11,2*/**	180,6±10,7*/**	165,8±9,2*/**
ЛТА (%)	14,4±1,1	9,3±0,5*	16,1±0,9**	3,7±0,2*/**/***	14±1**/****
AmaxN	0,33±0,07	0,21±0,03	0,09±0,02*/**	0,14±0,02*	0,26±0,05***
AmaxM	0,21±0,05	0,15±0,02	0,08±0,02*	0,12±0,03	0,18±0,02
AmaxD	0,15±0,03	0,11±0,02	0,07±0,01	0,11±0,02	0,13±0,02

Примечание: * — достоверность различий по сравнению с контролем; ** — достоверность различий с 1 сутками; *** — достоверность различий с 2 сутками после операции; **** — достоверность различий с 5 сутками после операции.

как AmaxM и AmaxD не отличались от контрольных показателей. В дальнейшем изучаемые параметры микроциркуляции постепенно нормализовывались и к десятым суткам не отличались от контрольных значений. В данной группе при контрольном осмотре пациентов через 2–3 месяца отмечена консолидация переломов.

Во второй группе больных уровень TGFβ1 и параметры микроциркуляции не отличались от показателей первой группы во все дни исследования (табл. 1). Показатель ЛТА также не отличался от показателей первой группы в первые сутки после травмы, вторые и пятые сутки после оперативного лечения и только на десятые сутки после операции отмечалось снижение показателя ЛТА в 1,5 раза как по сопоставлению с контролем, так и в сравнении с группой неосложненного течения (табл. 1). При динамическом наблюдении за пациентами (через 2, 3, 6 и 12 месяцев) регистрировалось отсутствие признаков консолидации отломков, а в 11 случаях отмечено формирование ложного сустава.

Отмечено, что у больных с ложными суставами (третья группа) исследуемые показатели ЛТА, TGFβ1 и параметры микрокровотока не отличались от таковых параметров второй группы, выполненных на десятые сутки после оперативного вмешательства (табл. 1, 2).

Повышение TGFβ1 как при неосложненном, так и при осложненном течении переломов связано с осо-

Таблица 3

Значения уровня TGFβ1, показателя ЛТА и параметров микроциркуляции в развитии замедленной консолидации у пациентов с переломами длинных костей конечностей на 10-е сутки посттравматического периода (M ± SD)

Группы	TGFβ1, пкг/мл	ЛТА, %	Параметры микроциркуляции			К	Исход
			AmaxN	AmaxM	AmaxD		
I (n = 34)	158,2±11,5*	13,5±1,6**	0,31±0,05	0,2±0,04	0,14±0,02	1,85±0,4*/**	благоприятный
II (n = 32)	128,6±12,4*	9,3±0,5*/**	0,27±0,02	0,15±0,01	0,11±0,02	0,87±0,03**	неблагоприятный
III (n = 20)	77±4,8	14,4±1,1	0,33±0,07	0,21±0,05	0,15±0,02	1,0±0,01	норма

Примечание: * — различия достоверны по сравнению с контролем; ** — различия достоверны между I и II группами; I — группа больных без нарушения регенерации костной ткани в посттравматическом периоде; II — группа больных с развитием замедленной консолидации в посттравматическом периоде; III — группа здоровых лиц.

бым участием этой биологически активной молекулы в усилении роста фибробластов и синтеза коллагена [18, 19].

Исследование параметров микрокровотока и показателя ЛТА при переломах длинных костей конечностей позволяет контролировать течение репаративного процесса в послеоперационном периоде и предвидеть возможность развития нарушения регенерации костной ткани на стадии доклинических проявлений [5, 8].

Учитывая полученные данные, нами предложено рассчитывать коэффициент нарушения регенерации костной ткани при переломах длинных трубчатых костей по формуле: $К = P_1 \times P_2 \times P_3$, где P_1 — относительное содержание цитокина TGFβ1 по формуле:

$$P_1 = \frac{\mathrm{TGF\beta 1}_p}{\mathrm{TGF\beta 1}_n},$$

где $TGFβ1_p$ — содержание ростового фактора больного; $TGFβ1_n$ — среднее значение здоровых лиц; P_2 — относительное содержание показателя ЛТА по формуле:

$$P_2 = \frac{ЛТА_p}{ЛТА_n},$$

где $ЛТА_p$ — показатель лимфоцитарно-тромбоцитарной адгезии больного; $ЛТА_n$ — показатель лимфоцитарно-тромбоцитарной адгезии здоровых людей; P_3 — относительный показатель состояния микроциркуляции по формуле:

$$P_3 = \frac{(A\max N_p \times A\max M_p)/A\max D_p}{(A\max N_n \times A\max M_n)/A\max D_n},$$

где $AmaxN_p$ — максимальная амплитуда нейрогенного компонента поврежденной конечности больного, $AmaxM_p$ — максимальная амплитуда миогенного компонента поврежденной конечности пациента, $AmaxD_p$ — максимальная амплитуда дыхательного компонента поврежденной конечности больного; $AmaxN_n$, $AmaxM_n$, $AmaxD_n$ — показатели максимальной амплитуды нейрогенного, миогенного и дыхательного компонентов у здоровых лиц.

Значение коэффициента (К) трактуют следующим образом: при К больше 0,9 прогнозируют благоприятное течение репаративного процесса, а если К меньше 0,9 — прогнозируют развитие замедленной консолидации (ложного сустава) (табл. 3).

Предложенный способ прогнозирования нарушения регенерации костной ткани апробирован у 42 пациентов с переломами длинных костей конечностей (для оценки клинической эффективности коэффициента).

Установлено, что у 34 пациентов коэффициент регистрировался на цифрах 1,4±0,02. В данной группе у 32 пациентов отмечено благоприятное течение позднего посттравматического периода (отсутствие признаков замедленной консолидации), в 2 случаях зафиксировано формирование ложного сустава. У 8 больных коэффициент составил 0,54±0,08. При контрольных рентгенографиях в 1, 2, 3, 6 и 12 месяцах у 1 пациента осложнений не отмечено (консолидация перелома), в 4 эпизодах зарегистрировано развитие замедленной консолидации и в 3 случаях — формирование ложного сустава.

В результате чувствительность предлагаемого способа прогнозирования составляет 94,1%, точность — 92,8%, специфичность — 87,5%.

Таким образом, исследование уровня TGFβ1, показателя ЛТА и показателей микроциркуляции (максимальных амплитуд нейрогенного, миогенного и дыхательного компонентов) на десятые сутки послеоперационного периода при переломах длинных трубчатых костей с вычислением коэффициента по предлагаемой формуле позволяет прогнозировать возможность развития замедленной консолидации (ложных суставов).

ЛИТЕРАТУРА

1. Баркаган З. С., Момот А. П. Современные аспекты патогенеза, диагностики и терапии ДВС-синдрома // Вестн. гематологии. 2005. № 2. С. 5–14.
2. Витковский Ю. А., Кузник Б. И, Солпов А. В. Патогенетическое значение лимфоцитарно-тромбоцитарной адгезии // Мед. иммунология. 2006. Т. 8, № 5–6. С. 745–752.
3. Витковский Ю. А., Кузник Б. И, Солпов А. В. Феномен лимфоцитарно-тромбоцитарного розеткообразования // Иммунология. 1999. № 4. С. 35–37.
4. Гурин Н. Н. Лечение ложных суставов, осложненных остеомиелитом. СПб., 2004. 272 с.
5. Значение параметров микрокровотока в диагностике замедленной консолидации переломов длинных трубчатых костей / А. М. Мироманов [и др.] // Вестн. эксперимент. и клин. хирургии. 2011. № 1. С. 101–106.
6. Кузник Б. И., Цыбиков Н. Н., Витковский Ю. А. Единая клеточно-гуморальная система защиты организма // Тромбоз, гемостаз и реология. 2005. № 2. С. 3–16.

7. Крупаткин А. И., Сидоров В. В. Лазерная допплеровская флоуметрия микроциркуляции крови. М.: Медицина, 2005. 256 с.
8. Лимфоцитарно-тромбоцитарная адгезия у пациентов с осложненным течением переломов длинных трубчатых костей / А. М. Мироманов [и др.] // Цитокины и воспаление. 2010. № 4. С. 103–104.
9. Ортопедия: нац. рук. / под ред. С. П. Миронова, Г. П. Котельникова. М.: ГЭОТАР-Медиа, 2008. 832 с.
10. Оценка микроциркуляции при заболеваниях и травмах конечностей в процессе лечения по Илизарову / В. И. Шевцов [и др.] // Методология флоуметрии: сб. ст. М., 1999. С. 99–108.
11. Павлов Д. В., Новиков А. Е. Интрамедуллярный остеосинтез при лечении несросшихся переломов и ложных суставов большеберцовой кости // Травматология и ортопедия России. 2009. № 2. С. 106–111.
12. Показатели крови и лейкоцитарного индекса интоксикации в оценке тяжести и определении прогноза при воспалительных, гнойных и гнойно-деструктивных заболеваниях / В. К. Островский [и др.] // Клин. лаб. диагностика. 2006. № 6. С. 50–53.
13. Послеоперационная динамика уровня цитокинов в крови в зависимости от использованных вариантов общей анестезии / И. З. Катиашвили [и др.] // Цитокины и воспаление. 2005. Т. 4, № 4. С. 27–34.
14. Руководство по внутреннему остеосинтезу: пер. с нем. / М. Е. Мюллер [и др.]. М.: Ad Marginem, 1996. 750 с.
15. Теоретические и клинические аспекты биорегулирующей терапии в хирургии и травматологии / Б. И. Кузник [и др.]. Новосибирск: Наука, 2008. 311 с.
16. Ферментная стимуляция остеогенеза при лечении несросшихся переломов и ложных суставов костей конечностей / В. И. Зоря [и др.] // Вестн. травматологии и ортопедии им. Н. Н. Приорова. 2007. № 2. С. 80–87.
17. Фрейдлин И. С. Иммунная система и ее дефекты: рук. для врачей. СПб., 1998. 113 с.
18. Browder T., Folkman J., Pirie-Shepherd S. The hemostatic system as a regulator of angiogenesis // J. Biol. Chem. 2000. Vol. 275, No 3. P. 1521–1524.
19. Folkman J., Browder T., Palmblad J. Angiogenesis research: guidelines for translation to clinical application // Thromb. Haemost. 2001. Vol. 86, No 1. P. 23–33.

Рукопись поступила 16.05.11.

Сведения об авторах:
1. Мироманов Александр Михайлович — ГОУ ВПО Читинская государственная медицинская академия, заведующий кафедрой травматологии, ортопедии и ВПХ, к. м. н.; e-mail: miromanov_a@mail.ru.
2. Усков Сергей Анатольевич — ГОУ ВПО Читинской государственной медицинской академии, аспирант кафедры травматологии, ортопедии и ВПХ; e-mail: usa1122@yandex.ru.

© З. С. Науменко, И. В. Шипицына, 2011

УДК 579.84-026.569:616.71-001.514-002.2

Сравнительная оценка адгезивной активности бактерий, выделенных у больных из остеомиелитического очага и из ран открытых переломов

З. С. Науменко, И. В. Шипицына

Comparative evaluation of adhesive activity of the bacterii, isolated in patients from their osteomyelitic focus, as well as from open fracture wounds

Z. S. Naumenko, I. V. Shipitsyna

Федеральное государственное бюджетное учреждение «Российский научный центр "Восстановительная травматология и ортопедия" им. акад. Г. А. Илизарова» Минздравсоцразвития РФ, г. Курган (директор — д. м. н. А. В. Губин)

Исследованы адгезивные свойства 340 клинически значимых штаммов бактерий, выделенных у больных в отделениях открытой травмы и гнойной ортопедии. Все исследованные штаммы микроорганизмов обладали адгезивными свойствами. Распределение по степени адгезивности неодинаково для рассматриваемых групп. Показано, что способность к адгезии у штаммов, выделенных от больных хроническим остеомиелитом, достоверно выше по сравнению со штаммами, выделенными из ран открытых переломов. Наибольшая адгезивная активность характерна для штаммов *Pseudomonas aeruginosa* и *Streptococcus spp.*

Ключевые слова: адгезивные свойства бактерий; персистенция; хронический остеомиелит; раны.

Adhesive properties of 340 clinically significant strains of the bacterii, isolated in patients of the departments of open trauma and purulent orthopedics have been studied. All the studied strains of microorganisms had adhesive properties. The distribution by adhesiveness degree is different in the groups examined. The ability to adhesion in the strains isolated from patients with chronic osteomyelitis is reliably higher in comparison with the strains isolated from open fracture wounds. The highest adhesive activity is characteristic of *Pseudomonas aeruginosa* and *Streptococcus spp.* strains.

Keywords: adhesive properties of bacterii; persistence; chronic osteomyelitis; wounds.

ВВЕДЕНИЕ

В настоящее время известно, что от 65 до 93% инфекционных заболеваний ассоциированы со способностью их возбудителей формировать биопленку [2, 10]. Инфекционные заболевания, этиологическими агентами которых являются биопленки, могут быть вызваны как представителями одного вида, так и несколькими видами бактерий. Установлено, что одновидовые биопленки чаще развиваются на медицинских имплантатах [9]. Имеются данные об этиологической значимости биопленок в развитии остеомиелита.

Первым и наиболее важным этапом в формировании биопленок считают способность бактерий к адгезии. Изучение факторов, влияющих на процесс адгезии *in vivo* и *in vitro,* позволяет разработать профилактические меры, направленные на подавление ранних этапов инфекционного процесса. В основе специфического прикрепления бактерий к клеткам лежит сродство соответствующих фимбриальных адгезинов к структурам, выполняющим функцию рецепторов [11]. Адгезия как многофакторный процесс зависит от большого числа условий как со стороны бактерий, так и макроорганизма [8]. Установление взаимодействия между патогеном и клеткой-мишенью в результате бактериальной адгезии является определяющим звеном в ходе инфекционного процесса. Прикрепление и последующее размножение микроорганизмов с образованием микроколоний или пленки обеспечивает им более выгодные условия существования, связанные, в частности, с противодействием механическому удалению бактерий из макроорганизма и устойчивостью к действию бактерицидных агентов внешней среды.

Цель работы — оценка адгезивных свойств клинически значимых штаммов бактерий, выделенных у больных в отделениях открытой травмы и гнойной ортопедии.

МАТЕРИАЛЫ И МЕТОДЫ

Материалом для исследования послужили 340 клинических штаммов бактерий, принадлежащих к 4 таксонам (*Staphylococcus aureus* 154 штамма, *Staphylococcus epidermidis* — 62, *Enterococcus spp.* — 46, *Pseudomonas aeruginosa* — 78), выделенных из ран больных с открытыми переломами (1-я группа) и

хроническим остеомиелитом (2-я группа) в 2009 году. Выделение и идентификацию исследуемых штаммов проводили общепринятыми классическими методами, а также использовали микротест системы «BioMerieux» (Франция): «ID 32 STAPH», «ID 32 GN», «ID 32 STREP». Адгезивную способность микроорганизмов изучали согласно методике В. И. Брилиса [3]. Смесь формалинизированных эритроцитов человека O(I) группы крови Rh^+ и суспензии микроорганизма (1×10^9 кл/мл) инкубировали при 37 ºС в течение 30 минут, регулярно встряхивая смесь. После этого готовили препарат, высушивали, фиксировали и окрашивали по методу Романовского–Гимза. Изучение адгезии проводили под световым микроскопом, подсчет вели, учитывая в общей сложности не менее 50 эритроцитов. При оценке адгезивных свойств использовали показатели: средний показатель адгезии (СПА) — среднее количество микроорганизмов, прикрепившихся к одному эритроциту; коэффициент адгезии (К) — процент эритроцитов, имеющих на своей поверхности адгезированные микроорганизмы; индекс адгезивности микроорганизмов (ИАМ) — среднее количество микробных клеток на эритроците (учитывали только участвующие в адгезивном процессе эритроциты). Микроорганизмы считали неадгезивными в случае определения ИАМ в диапазоне от 1,76 до 2,5, среднеадгезивными — от 2,51 до 4,0, высокоадгезивными — при ИАМ ≥ 4,1. Для соблюдения стандартных условий в постановке опыта использовали эритроциты только одного донора O(I). Статистическую обработку результатов проводили с использованием компьютерной программы «Atte Stat» [1]. Достоверность различий между группами проверяли с помощью непараметрического критерия U (критерий Вилкоксона–Манна–Уитни). Различия между группами наблюдений считались статистически значимыми при $P_u < 0,05$.

РЕЗУЛЬТАТЫ И ИХ ОБСУЖДЕНИЕ

Известно, что видовая принадлежность в значительной степени характеризует адгезивные свойства бактерий [5, 7]. Возбудители, наиболее часто выделяющиеся из остеомиелитического очага и из ран открытых переломов, — это различные виды стафилококков, стрептококки и *Pseudomonas aeruginosa* [4, 6].

При анализе взаимодействия исследуемых штаммов микроорганизмов с эритроцитами на поверхности последних выявляли как отдельные бактериальные клетки, так и группы клеток, объединенных между собой. Такая картина наблюдалась у среднеадгезивных штаммов *(P. aeruginosa, Streptococcus spp.)* (рис. 1, а, б). Если культуры микроорганизмов обладали низкой адгезией (*S. aureus* и *S. epidermidis*), то на поверхности эритроцитов бактерии либо не обнаруживались, либо встречались на единичных клетках (рис. 1, в, г).

СПА штаммов *S. aureus, S. epidermidis* и *Streptococcus spp.,* выделенных у больных с открытыми переломами, был меньше 2 ед., что свидетельствовало о низкой способности к адгезии перечисленных микробов. Доля эритроцитов, задействованных в адгезивном процессе, составила соответственно 41, 66 и 66 % от общего количества клеток, учитываемых в реакции.

У больных хроническим остеомиелитом СПА штаммов *S. aureus, S. epidermidis* также был меньше двух единиц, а для штаммов *Streptococcus spp.* этот показатель составил 2,32 ± 0,20 ед., что свидетельствовало о средней адгезивной активности стрептококков. Число эритроцитов, задействованных в адгезивном процессе, составило 46 %, 74 % для стафилококков и 74 % — для стрептококков.

Грамотрицательные бактерии характеризовались более высокими значениями СПА. Так, СПА штаммов *P. aeruginosa,* выделенных у больных острым гнойным процессом и хроническим остеомиелитом, варьировал от 2,42 ± 0,30 до 3,14 ± 0,28 ед. Число эритроцитов, задействованных в адгезивном процессе, для штаммов *P. aeruginosa,* выделенных из отделений гнойной ортопедии и открытой травмы, составило 77 и 73 % соответственно.

В целом у штаммов, выделенных у больных из отделения гнойной ортопедии, СПА был достоверно выше, чем у штаммов, выделенных из ран пациентов с открытыми переломами. Это относилось ко всем видам исследованных микроорганизмов (рис. 2).

Число задействованных эритроцитов в процессе адгезии в случае штаммов *S. epidermidis* и *Streptococcus spp.,* выделенных у пациентов с хроническим остеомиелитом, было на 12 % выше по сравнению со штаммами этих же видов бактерий, выделенных у больных с открытыми переломами (рис. 3).

В группе грамположительных микроорганизмов, выделенных у больных хроническим остеомиелитом, колебания ИАМ находились в пределах от 2,32 ± 0,19 у *S. epidermidis* до 3,01 ± 0,36 у *Streptococcus spp.*

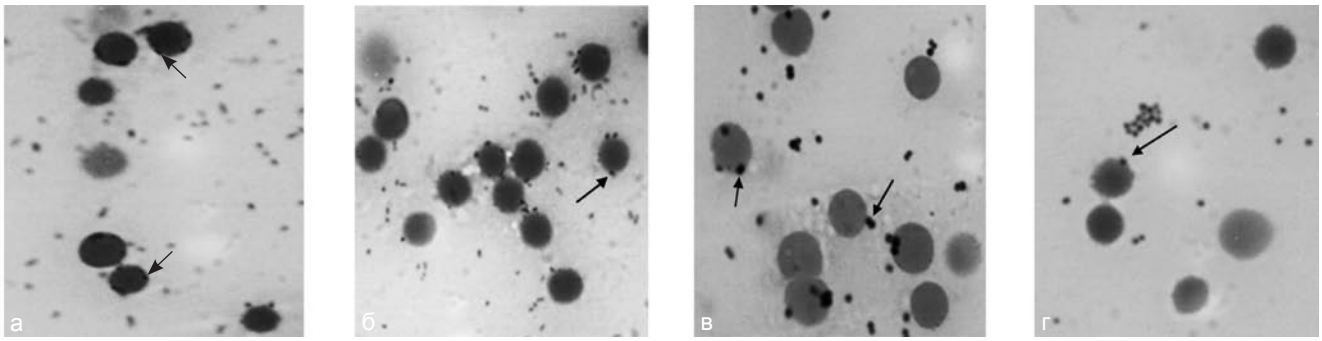

Рис. 1. Адгезия микроорганизмов на эритроцитах: а — *P. aeruginosa;* б — *Streptococcus spp.;* в — *S. epidermidis;* г — *S. aureus;* стрелками указаны адгезированные на поверхности эритроцитов бактерии

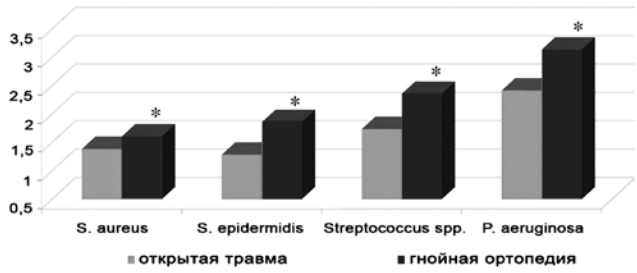

Рис. 2. Среднее количество бактерий, прикрепившихся к эритроциту (СПА): * — уровень значимости различий по сравнению с данными СПА штаммов микроорганизмов, выделенных у больных с острой гнойной инфекцией, по U-критерию Вилкоксона–Манна–Уитни, при $P_u < 0,05$

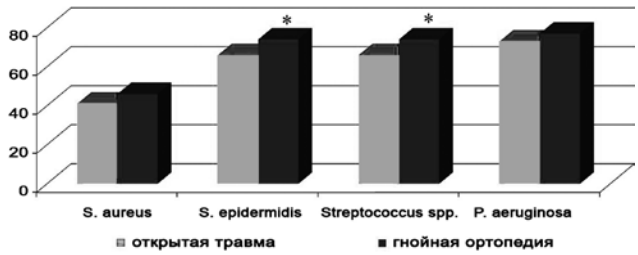

Рис. 3. Количество эритроцитов, участвующих в адгезивном процессе: * — уровень значимости различий по сравнению с показателем К штаммов микроорганизмов, выделенных у больных с острой гнойной инфекцией, по U-критерию Вилкоксона–Манна–Уитни, при $P_u < 0,05$

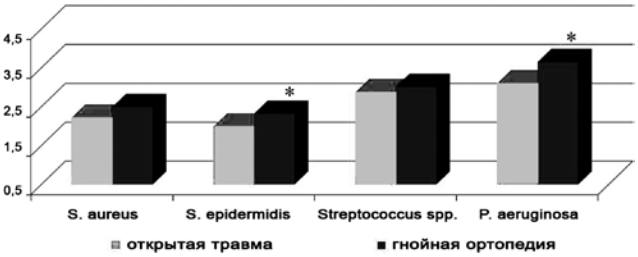

Рис. 4. Индекс адгезивности микроорганизмов (ИАМ): * — уровень значимости различий по сравнению с данными ИАМ штаммов микроорганизмов, выделенных у больных с острой гнойной инфекцией, по U-критерию Вилкоксона–Манна–Уитни, при $P_u < 0,05$

Штаммы *S. aureus* и *S. epidermidis* обладали низкоадгезивной, а *Streptococcus spp.* — среднеадгезивной способностью. Следует отметить, что штаммы, выделенные из инфицированных ран при открытых переломах, характеризовались более низкими значениями ИАМ по сравнению со штаммами, выделенными из остеомиелитического очага; достоверные отличия отмечены для *S. epidermidis* и *P. aeruginosa*.

ИАМ грамположительных бактерий изменялся от 1,99±0,18 у *S. epidermidis* до 2,87±0,63 у *Streptococcus spp* (рис. 4), тогда как у *P. aeruginosa* этот показатель был значительно выше и варьировал от 3,1±0,36 (открытая травма) до 3,65±0,27 (гнойная ортопедия).

Среди грамотрицательных условно-патогенных бактерий штаммы *P. aeruginosa,* выделенные как у больных с острой гнойной инфекцией, так и из остеомиелитического очага, обладали среднеадгезивной способностью.

На основании полученных данных можно говорить, что все исследованные штаммы микроорганизмов обладали адгезивными свойствами. Распределение по степени адгезивности неодинаково для рассматриваемых групп. Способность к адгезии у штаммов *S. aureus, S. epidermidis, Streptococcus spp.* и *P. aeruginosa,* выделенных у больных хроническим остеомиелитом, была достоверно выше по сравнению со штаммами, выделенными у пациентов с открытыми переломами.

Штаммы *P. aeruginosa,* выделенные как у больных хроническим остеомиелитом, так и из ран открытых переломов, обладали наибольшей адгезивной способностью по сравнению с изученными грамположительными бактериями, что можно объяснить особенностями строения поверхностных структур клеток грамотрицательных микроорганизмов и их способностью контактировать с различными поверхностями.

ЗАКЛЮЧЕНИЕ

Таким образом, способность к адгезии у возбудителей, обусловливающих остеомиелитический процесс, выше по сравнению с микроорганизмами, обнаруживаемыми в ранах больных с открытыми переломами. Поскольку по способности к адгезии можно судить о скорости формирования биопленок, то логично предположить, что штаммы, выделенные из остеомиелитического очага, активно формируют биопленки, что ведет к хронизации инфекционного процесса. Лечение инфекций, обусловленных биопленками, должно быть направлено на разрушение и удаление сформировавшихся биопленок и подавление первого (наиболее важного) этапа развития биопленок — адгезии. Более углубленное изучение роли адгезии в распространении внутрибольничной инфекции, вызванной клинически значимыми видами бактерий, и разработка оптимальных препаратов, максимально подавляющих механизмы адгезии, позволит повысить эффективность лечения инфекционных осложнений, вызванных условнопатогенными микроорганизмами.

ЛИТЕРАТУРА

1. Гайдышев И. П. Решение научных и инженерных задач средствами Excel, VBA и C/C++. СПб.: BXB Петербург, 2004. 512 с.
2. Ильина Т. С., Романова Ю. М., Гинцбург А. Л. Биопленки как способ существования бактерий в окружающей среде и организме хозяина: феномен, генетический контроль и системы регуляции их развития // Генетика. 2004. № 40 (11). С. 1–12.
3. Методика изучения адгезивного процесса микроорганизмов / Брилис В. И. [и др.] // Лаб. дело. 1986. № 4. С. 210–212.
4. Науменко З. С., Гостев В. В., Богданова Н. А. Сравнительная оценка динамики антибиотикорезистентности бактерий, выделенных у больных с острым и хроническим гнойным процессом в ортопедотравматологическом стационаре // Гений ортопедии. 2010. № 3. С. 141–145.
5. Порт Е. В. Изучение адгезивных свойств штаммов синегнойной палочки // Вестн. Харьк. нац. ун-та. 2004. № 639. С. 11–15.

6. Характеристика микрофлоры у больных хроническим остеомиелитом, леченных методом чрескостного остеосинтеза / Л. В. Розова [и др.] // Современные методы лечения больных с травмами и их осложнениями: материалы Всерос. науч.-практ. конф. Курган, 2006. С. 342–344.
7. Agr function in clinical Staphylococcus aureus isolates / K. E. Traber [et. al.] // Microbiology. 2008. Vol. 154, No Pt 8. P. 2265–2274.
8. Bacterial persistence as a phenotypic switch / N. Q. Balaban [et. al.] // Science. 2004. Vol. 305, No 5690. P. 1622–1625.
9. Biofilms as complex differentiated communities / P. Stoodley [et. al.] // Annu. Rev. Microbiol. 2002, Vol. 56. P. 187–209.
10. Popat R., Crusz S. A, Diggle S. P. The social behaviours of bacterial pathogens // Br. Med. Bull. 2008. Vol. 87. P. 63–75.
11. Soto G. E., Hultgren S. J. Bacterial adhesins: common themes and variations in architecture and assembly // J. Bacteriol. 1999. Vol. 181, No 4. P. 1059–1071.

Рукопись поступила 13.12.10.

Сведения об авторах:
1. Науменко Зинаида Степановна — ФГБУ «РНЦ «ВТО» им. акад. Г. А. Илизарова» Минздравсоцразвития РФ, заведующая научно-клинической лабораторией микробиологии и иммунологии, к. б. н.;
2. Шипицына Ирина Владимировна — ФГБУ «РНЦ «ВТО» им. акад. Г. А. Илизарова» Минздравсоцразвития России, м. н. с. научно-клинической лаборатории микробиологии и иммунологии.

© Группа авторов, 2011

УДК 612.398.12:616.71–001.5–089.227.84

Динамика биохимических показателей сыворотки крови у пациентов с посттравматическими укорочениями костей конечности в процессе лечения методом Илизарова

М. А. Ковинька, М. В. Стогов, Н. В. Тушина, Ф. Ф. Гофман

Dynamics of blood serum biochemical values in patients with limb bone posttraumatic shortenings in the process of treatment according to Ilizarov

M. A. Kovinka, M. V. Stogov, N. V. Tushina, F. F. Hofman

Федеральное государственное бюджетное учреждение «Российский научный центр “Восстановительная травматология и ортопедия” им. акад. Г. А. Илизарова» Минздравсоцразвития РФ, г. Курган (директор — д. м. н. А. В. Губин)

Изучены биохимические показатели сыворотки крови у пациентов с посттравматическими укорочениями костей конечности в ходе их удлинения методом чрескостного дистракционного остеосинтеза по Илизарову. Выявлена последовательность смены этапов костеобразования в ходе лечения данных пациентов, проведена оценка травматичности метода.

Ключевые слова: посттравматическое укорочение конечностей; биохимия крови; чрескостный дистракционный остеосинтез; метод Илизарова.

The biochemical values of blood serum in patients with limb bone posttraumatic shortenings during their lengthening by the method of transosseous distraction osteosynthesis according to Ilizarov have been studied in the work. The sequence of osteogenesis stage change in the process of treating the patients has been revealed, the method invasiveness has been assessed.

Keywords: limb posttraumatic shortening; blood biochemistry; transosseous distraction osteosynthesis; the Ilizarov method.

ВВЕДЕНИЕ

Проблема удлинения костей конечности оперативным путем у пациентов с приобретенными нарушениями осевого скелета решена посредством применения полилокального полисегментарного чрескостного дистракционного остеосинтеза [2, 4]. В настоящее время возникла необходимость в выявлении факторов, лимитирующих интенсивность и продолжительность хирургической коррекции, а также в надежных методах лабораторного мониторинга течения адаптационно-компенсаторных процессов [3]. Мы полагаем, что для оценки активности костной регенерации, процессов адаптации и дезадаптации при хирургической коррекции ортопедических патологий наиболее целесообразно применять сертифицированные унифицированные биохимические методы оценки состояния соединительной ткани. Исходя из вышесказанного, цель исследования — изучить влияние нарушений структурного и функционального состояния опорно-двигательного аппарата на некоторые показатели гомеостаза у пациентов с посттравматическими укорочениями костей конечности, а также охарактеризовать изменения, происходящие во внутренней среде организма данных пациентов в динамике удлинения конечностей методом чрескостного дистракционного остеосинтеза по Илизарову.

МАТЕРИАЛ И МЕТОДЫ ИССЛЕДОВАНИЯ

Проведено биохимическое исследование сыворотки крови пациентов (n = 18) с посттравматическими укорочениями костей конечности в динамике оперативного удлинения по методу Илизарова. Забор крови проводили до операции, в различные сроки дистракции, фиксации и после снятия аппарата. На проведение клинических исследований получено разрешение комитета по этике при ФГБУ «РНЦ «ВТО» им. акад. Г. А. Илизарова» Минздравсоцразвития России.

Для оценки состояния минерального обмена в сыворотке крови определяли концентрацию общего кальция, неорганического фосфата, магния. О функциональной активности остеобластов судили по уровню щелочной фосфатазы (ЩФ); остеокластическую активность оценивали по содержанию в сыворотке крови тартратрезистентного изофермента кислой фосфатазы (ТрКФ). Оценку степени повреждения скелетных мышц осуществляли по активности лактатдегидрогеназы (ЛДГ) и креатинкиназы (КК). Изучение концентрации молочной (МК) и пировиноградной (ПВК) кислот в сыворотке крови позволяло характеризовать состояние энергетического обмена. Дополнительно рассчитывали индекс фосфатаз, равный отношению щелочной фосфатазы к кислой (ЩФ/ТрКФ), позволяю-

щий оценивать соотношение объемов остеосинтетических и резорбтивных процессов в костной ткани, а также произведение МК*ПВК, отражающее суммарное содержание недоокисленных продуктов гликолиза и позволяющее оценивать степень тканевой гипоксии.

Активность ферментов, концентрацию электролитов и молочной кислоты определяли на биохимическом анализаторе Stat Fax 1904 Plus (США), используя наборы реагентов «Vital Diagnostic» (Россия). Концентрацию ПВК находили по модифицированному методу Umbright [1]. Электрофоретическое разделение изоферментов ЛДГ проводили на системе Paragon с использованием пластин и реагентов фирмы Beckman&Coulter (США).

Изучаемые в динамике лечения биохимические показатели сравнивали с дооперационными значениями и показателями 22 практически здоровых людей. Для выявления значимости различий использовали непараметрический U-критерий Вилкоксона–Манна–Уитни. Результаты представлены в виде медианы, 25-го и 75-го процентиля.

РЕЗУЛЬТАТЫ И ИХ ОБСУЖДЕНИЕ

Результаты биохимического исследования сыворотки крови пациентов с посттравматическими укорочениями костей конечности в ходе оперативного удлинения представлены в таблицах 1–2.

Значения изученных показателей у пациентов с посттравматическими укорочениями костей конечности до начала оперативного лечения достоверно от уровня нормы не отличались (табл. 1). Динамика фосфатазной активности в ходе лечения изменялась следующим образом: значительное увеличение активности ЩФ относительно нормы наблюдалось на 10-е сутки дистракции и сохранялось повышенным вплоть до момента снятия аппарата. Активность ТрКФ значимо возрастала к 10-м суткам дистракции и удерживалась выше нормы до 30-х суток фиксации. При этом баланс между уровнем ЩФ и ТрКФ (оцениваемый через соотношение ЩФ/ТрКФ) нарушался дважды: к концу фиксации в пользу ЩФ и в начале фиксации — в пользу ТрКФ, что свидетельствовало о преобладании на этих сроках остеосинтетических и остеолитических процессов соответственно.

Показатели минерального обмена у пациентов с посттравматическими укорочениями костей конечности в ходе оперативного удлинения существенно не изменялись. Достоверное снижение концентрации кальция и магния в сыворотке крови отмечалось лишь однажды, к концу дистракции, что, по-видимому, связано с истощением запасов этих остеотропных элементов в организме пациентов в ходе дистракции.

Полученные результаты свидетельствуют о том, что динамика репаративных процессов у пациентов с посттравматическими укорочениями костей конечности в ходе оперативного лечения имела определенную закономерность. Так, значительное повышение активности ЩФ в течение первой недели дистракции свидетельствовало об активации процессов пролиферации клеточных элементов костной ткани. К концу дистракции начинался этап активной минерализации костного регенерата, вызывавший резкое поглощение кальция (и в меньшей мере магния) из системного кровотока, что подтверждалось достоверным снижением концентрации этих элементов в сыворотке крови в этот период. В течение первого месяца фиксации начинали преобладать процессы костной резорбции, что проявлялось увеличением активности ТрКФ относительно ЩФ и снижением индекса ЩФ/ТрКФ. Такие изменения, на наш взгляд, соответствовали началу этапа активного ремоделирования новообразованной костной ткани.

Таблица 1

Фосфатазная активность и содержание электролитов в сыворотке крови пациентов с посттравматическими укорочениями костей конечности на этапах оперативного лечения

	ЩФ, мккат/л	ТрКФ, мккат/л	ЩФ/ТрКФ	Кальций, ммоль/л	Фосфат, ммоль/л	Магний, ммоль/л
Норма	1,94 1,38–2,21	0,16 0,08–0,22	12,6 7,7–15,7	2,40 2,22–2,70	1,34 1,03–1,74	0,88 0,75–0,94
До операции	1,82 1,38–1,89	0,14 0,13–0,17	11,3 8,4–13,6	2,40 2,33–2,49	1,48 1,10–1,60	0,85 0,77–0,90
10-е сутки дистракции	2,44*# 2,20–2,76	0,21* 0,18–0,24	10,8 8,6–21,7	2,47 2,43–2,50	1,10 1,06–1,71	0,96 0,89–1,02
Конец дистракции	2,11*# 1,94–3,08	0,17 0,14–0,31	11,5 8,1–11,6	2,21*# 2,20–2,30	1,47 0,90–1,52	0,60*# 0,60–0,63
7-е сутки фиксации	3,01*# 2,78–3,08	0,35*# 0,29–0,38	9,0* 8,0–10,1	2,24 2,21–2,37	1,88 1,64–2,22	0,76 0,70–0,81
30-е сутки фиксации	2,05* 1,89–2,78	0,30*# 0,26–0,31	12,9 10,7–15,1	2,41 2,37–2,43	1,48 1,34–1,59	0,91 0,90–0,93
45-е сутки фиксации	1,98* 1,82–3,09	0,14 0,14–0,26	15,3* 13,1–18,6	2,40 2,38–2,45	1,71 1,41–1,94	0,92 0,82–1,08
Месяц без аппарата	1,75 1,40–2,32	0,13 0,07–0,28	12,7 5,9–17,5	2,44 2,38–2,50	1,51 1,23–1,70	0,98 0,92–1,00

Примечание: * — значения, достоверно отличающиеся от дооперационных, с уровнем значимости p = 0,05; # — значения, достоверно отличающиеся от нормы, с уровнем значимости p = 0,05.

Таблица 2

Активность лактатдегидрогеназы, креатинкиназы и содержание продуктов гликолиза в сыворотке крови пациентов с посттравматическими укорочениями костей конечности на этапах оперативного лечения

	ЛДГ, мккат/л	КК, мккат/л	МК, ммоль/л	ПВК, ммоль/л	МК*ПВК
Норма	2,27 1,84–2,55	0,24 0,16–0,40	1,70 0,99–2,23	0,13 0,10–0,17	0,22 0,10–0,38
До операции	2,28 1,51–2,76	0,27 0,16–0,29	1,72 1,60–2,41	0,11 0,09–0,14	0,19 0,14–0,33
10-е сутки дистракции	2,34 2,18–2,87	0,24 0,21–0,43	2,97*# 2,82–3,44	0,20* 0,14–0,29	0,56*# 0,26–0,99
Конец дистракции	2,50 2,08–3,08	0,24 0,17–0,26	2,65*# 2,40–3,02	0,20* 0,18–0,21	0,51*# 0,48–0,56
7-е сутки фиксации	2,70 2,11–3,08	0,29 0,20–0,33	2,86*# 2,67–3,18	0,20* 0,18–0,29	0,69*# 0,47–1,01
30-е сутки фиксации	2,69 2,65–2,74	0,15 0,13–0,17	2,14 2,12–2,61	0,13 0,12–0,15	0,36 0,31–0,38
45-е сутки фиксации	2,66 2,58–2,73	0,18 0,17–0,19	3,25*# 3,08–3,42	0,32 0,22–0,41	1,09*# 0,73–1,44
Месяц без аппарата	2,01# 1,88–2,03	0,14 0,13–0,19	2,31 1,84–3,33	0,20*# 0,16–0,30	0,45*# 0,38–1,00

Примечание: * — значения, достоверно отличающиеся от дооперационных, с уровнем значимости p = 0,05; # — значения, достоверно отличающиеся от нормы, с уровнем значимости p = 0,05

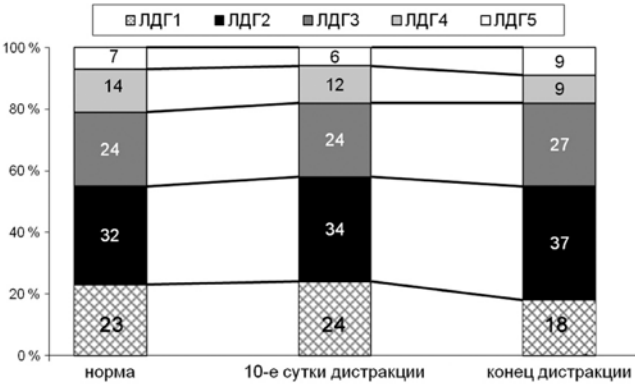

Рис. 1. Изоферментный спектр ЛДГ в ходе лечения пациентов с посттравматическими укорочениями костей конечности

Активность маркеров повреждения скелетных мышц — ЛДГ и КК в ходе лечения пациентов с посттравматическим укорочением костей конечности на всех сроках обследования находилась в пределах нормы (см. табл. 2), изоферментный состав ЛДГ на этапе дистракции также значимо по сравнению с нормой не изменялся (рис. 1). Представленные результаты свидетельствуют об отсутствии нарушений скелетных мышц в ходе оперативного удлинения, что, по-видимому, связано с имеющимся запасом «длины» мышц у данных пациентов.

В период дистракции и в начале этапа фиксации в сыворотке крови пациентов увеличивалась концентрация как отдельных метаболитов гликолиза (МК и ПВК), так и их суммарное содержание (МК*ПВК) (см. табл. 2). После снятия аппарата уровень МК*ПВК оставался выше нормы, что говорило об активно продолжающихся в организме анаболических процессах, которые требуют повышенной «энергетической подпитки».

ЗАКЛЮЧЕНИЕ

Таким образом, процесс репаративного костеобразования у пациентов с посттравматическими укорочениями костей конечности в ходе оперативного удлинения по Илизарову состоял из последовательных этапов пролиферации клеточных элементов костной ткани, минерализации регенерата и ремоделирования новообразованной ткани. Разумеется, такая периодизация относительна, т. к. процесс ремоделирования костной ткани начинался сразу с появлением первых зачатков новообразованного регенерата и продолжался в течение всего периода лечения.

Анализ показателей, характеризующих состояние скелетных мышц, показал, что у данных пациентов значительного повреждения мягкотканного аппарата под воздействием дистракционных нагрузок не происходило. Увеличение суммарного содержания продуктов гликолиза в сыворотке крови на этапе дистракции и в первой половине фиксации свидетельствовало о перестройке путей энергетического обмена в сторону увеличения активности анаэробных реакций. При этом изменения энергообмена носили, на наш взгляд, не системный характер, а местный, и относились к тканям оперированной конечности и, прежде всего, к скелетным мышцам.

На основании полученных результатов необходимо выделить ключевые этапы, определяющие, на наш взгляд, исход репаративного остеогенеза. К таким этапам можно отнести первую неделю дистракции, когда начинался процесс увеличения количества клеточной компоненты костной ткани, и

конец дистракции, когда наступала фаза активной минерализации. Последняя может являться одним из факторов, лимитирующих продолжительность дистракции, т. к. значительная элиминация из кровотока кальция (и в меньшей мере магния) в этот период может активировать выброс паратиреоидного гормона, способствующего, в свою очередь, резорбции костной ткани.

ЛИТЕРАТУРА

1. Бабаскин Б. С. Определение пировиноградной кислоты модифицированным методом Умбрайта // Лаб. дело. 1976. № 3. С. 76–78.
2. Классика и новации чрескостного остеосинтеза в ортопедии. Саратов: Новый ветер, 2007. 312 с.
3. Назаренко Г. И., Кишкун А. А. Клиническая оценка результатов лабораторных исследований. М.: Медицина, 2002. 544 с.
4. Шевцов В. И., Попков А. В. Оперативное удлинение нижних конечностей. М.: Медицина, 1998. 192 с.

Рукопись поступила 03.06.10.

Сведения об авторах:
1. Ковинька Михаил Александрович — ФГБУ «РНЦ «ВТО» им. акад. Г. А. Илизарова» Минздравсоцразвития РФ, старший научный сотрудник клинико-экспериментального лабораторного отдела, к. б. н.
2. Стогов Максим Валерьевич — ФГБУ «РНЦ «ВТО» им. акад. Г. А. Илизарова» Минздравсоцразвития РФ, клинико-экспериментальный лабораторный отдел, д. б. н.
3. Тушина Наталья Владимировна — ФГБУ «РНЦ «ВТО» им. акад. Г. А. Илизарова» Минздравсоцразвития РФ, младший научный сотрудник клинико-экспериментального лабораторного отдела.
4. Гофман Федор Федорович — ФГБУ «РНЦ «ВТО» им. акад. Г. А. Илизарова» Минздравсоцразвития РФ, заведующий травматолого-ортопедическим отделением № 11, врач травматолог-ортопед.

.

© Группа авторов, 2011

УДК 616.71-001.5-089.227.84-036.22

Социально-гигиеническая и клинико-диагностическая характеристики пациентов, пролеченных методом внеочаговой фиксации по поводу переломов костей скелета

Т. Н. Воронцова, Н. В. Тюляев, Л. Н. Соломин

Socio-hygienic and clinical-and-diagnostic characteristics of patients treated by external fixation technique for skeletal bone fractures

T. N. Vorontsova, N. V. Tyuliayev, L. N. Solomin

ФГУ «Российский научно-исследовательский институт травматологии и ортопедии им. Р. Р. Вредена»

Исследование, проведенное одновременно во всех травматолого-ортопедических отделениях государственных больниц Санкт-Петербурга, применяющих в своей работе методику чрескостного остеосинтеза, позволило получить суммарную картину используемости метода. Значимым моментом является то, что в отличие от стандартной монолокальной выборки, на результаты которой всегда оказывают серьезное влияние предпочтение заведующего и врачей одного отделения одной больницы города, мультицентровое исследование позволило суммировать в единое целое данные о предпочтении метода на основании работы врачей целого мегаполиса.

Ключевые слова: переломы; чрескостный остеосинтез (внешняя фиксация); эпидемиология.

The investigation held in the all of traumatological-and-orthopedic departments of the St. Petersburg state hospitals using transosseous osteosynthesis technique in their work has allowed to obtain the total picture of the method usability. The significant moment consists in the fact that unlike standard monolocal sample the results of which are always seriously influenced by the preference of the head and the physicians of a single department of one city hospital, the multicentre investigation has allowed to summarize the data of the technique preferred on the basis of physicians' work of the whole megapolis in a single unit.

Keywords: fractures; transosseous osteosynthesis (external fixation); epidemiology.

Несмотря на кажущуюся изученность и доступность метода чрескостного остеосинтеза, в последнее десятилетие наблюдается рост числа выявленных осложнений и ошибок при его применении, что отчасти связано с резко возросшим числом судебных разбирательств, устанавливающих тяжесть травмы, эффективность лечения, причины и виновника возникших осложнений. Это обусловливает необходимость глубокого изучения причин недостижения ожидаемого результата лечения и разработки мер эффективной профилактики их возникновения.

Работ, специально посвященных изучению используемости метода чрескостного остеосинтеза, в литературе практически нет. Большинство авторов на основании собственного опыта формулируют показания к применению чрескостного остеосинтеза, а это далеко не одно и то же. Основными показаниями к применению метода в травматологии считаются переломы и вывихи, сопровождающиеся повреждением мягких тканей (открытые, огнестрельные, минно-взрывные повреждения), множественные переломы, сочетанная и комбинированная травмы, переломы с обширным повреждением кости, ситуации, когда пациенту противопоказан внутренний остеосинтез, а также последствия переломов, включая замедленную консолидацию, ложные суставы, дефекты, неправильное положение отломков и т. д. [1, 5, 7]. Малоинвазивный остеосинтез аппаратами внешней фиксации показан при открытых переломах на этапе лечения повреждений мягких тканей. Однако для лечения самих переломов этот метод не всегда является оптимальным, т. к. спицы или стержни, проходящие через мягкие ткани, не позволяют осуществлять движения в полном объеме, опасны развитием инфекционных осложнений. Поэтому после стабилизации общего состояния больного и улучшения состояния мягких тканей осуществляется переход к внутренней фиксации. Подобная этапность является общепринятой во многих странах. Обсуждаются лишь сроки конверсии остеосинтеза, поскольку этот параметр влияет на частоту осложнений [2, 3, 4, 6, 8, 9, 10].

С целью изучения вопроса и причин использования (или неиспользования) методики внеочагового остеосинтеза травматолого-ортопедической службой такого мегаполиса, как Санкт-Петербург, сбор и обработка материала были разбиты на несколько последовательных этапов. За десятилетний период была изучена динамика травматизма и заболеваемости опорно-двигательной системы взрослых пациентов, вызываемая ими утрата трудоспособности, инвалидность и смертность, а также проанализированы основные показатели работы всех травматолого-ортопедических отделений больниц города. Из всех взрослых пациентов, обратившихся в течение целого календарного года по поводу травм и заболеваний опорно-двигательной системы (n = 450 000), отобра-

ны госпитализированные в течение 2006 года (n = 50 000). Из них выбраны те, которых по разработанным и используемым в настоящее время показаниям можно было лечить с использованием методики чрескостного остеосинтеза (n = 764). Из них сформирована группа пациентов, пролеченных этим методом (n = 303). Однотипные статистические данные были обработаны, сравнены и описаны.

Распределение по полу среди пациентов имело выраженное преобладание мужчин (64,4 %), составивших почти две трети от общего массива. Долевое распределение пациентов по возрастным группам имело максимум пострадавших в возрасте 40–49 лет (27,4 %) и 50–59 лет (23,1 %), минимум 70 лет и старше (2,3 %) и 60–69 лет (8,6 %). В целом пациенты среднего и старшего возраста составили 61,4 %. Таким образом, не подтвердилось устоявшееся мнение, что метод чаще всего используется у молодых людей, как правило, получивших автодорожную или иную травму, связанную с повышенноактивным поведением. Социальное положение пациентов в целом по массиву имело преобладание служащих (29 %), но помимо рабочих (19,8 %) и неработающих (21,8 %), значительное количество составляли инвалиды по травме (22,1 %). Таким образом, несмотря на трудоемкость, длительность и затратность метода, в целом по массиву в нем нуждалось 51,2 % неработающего, т. е. малоимущего населения. Поскольку половина пациентов, пролеченных методом внеочаговой фиксации, была представлена социально незащищенными категориями населения города, следует учитывать выявленный фактор при организации данного вида помощи.

Бесспорно преобладание пациентов (77,9 %), не имевших группы инвалидности по данной травме на момент поступления в больницу в ходе исследуемого случая. Всего имели инвалидность 22,1 %, при этом, доля выявленных случаев инвалидности I группы составила 1 %, II — 17,5 %, III — 3,6 %.

Более чем в половине случаев (61,6 %) причиной обращения послужила бытовая травма. Следует отметить, что в выборке часть пациентов, обратившихся с последствиями политравмы, не имела четкого описания когда и где произошла травма, каков ее механизм, какие были повреждения, кто, когда и какую медицинскую помощь оказывал пострадавшему, такие травмы были отнесены к бытовым. Каждый пятый (21 %) пострадал в ДТП. Последствия производственных травм увеличили совокупную долю производственных травм до 10,9 %. Обращает на себя внимание крайне незначительная доля заболеваний (6,3 %). Вероятно, эту особенность можно объяснить спецификой учета страхового случая компаниями ОМС и ДМС, позволяющей в целом ряде случаев трактовать один и тот же диагноз как травму, последствия травмы и как ортопедическое заболевание, что не может не вносить некоторое разночтение при анализе официальной статистической отчетности. Полученные данные не согласуются с существующим мнением, что метод чрескостного остеосинтеза часто применяется в травматологии за счет лечения травм, полученных от огнестрельного и иного оружия, т. н. «военных травм». В произведенной сплошной выборке практически нет ни самой огнестрельной травмы, ни ее последствий (0,7 %). Несмотря на то, что клиницисты, изучающие применение метода у этих пациентов, набирают достаточное количество случаев, что создает картину большой значимости вопроса, полученные данные говорят, что в количественном плане это не так.

Поскольку диагнозы, изучаемые в ходе исследования, представляли собой многофакторную характеристику состояния пациента, создавая большое число возможных вариантов, была произведена их укрупняющая группировка, за основу которой была принята локализация перелома.

Отмечается неоспоримое большинство пациентов с переломами костей голени (64,4 %), что вполне согласуется с большим количеством травм костей голени, регистрируемых при обращении за травматологической помощью взрослых пациентов. Гораздо меньше доля переломов костей предплечья (15,2 %), бедренной кости (9,3 %) и совсем немного переломов плечевой кости (2,7 %); остальные локализации перелома и их комбинации составили 8,4 %.

Помимо локализации перелома, существенное значение для выбора тактики лечения и прогноза исхода имеет наличие повреждения мягких тканей в зоне перелома. Если характер травмы пациента представлял собой комбинацию открытого перелома одной локализации и закрытого перелома другой или нескольких локализаций, то он считался как один случай открытого перелома. В целом массиве преобладали открытые переломы (25,1 %), встречаясь в 1,4 раза чаще, чем закрытые (18,5 %). Учитывая вышеуказанные разночтения, возникающие при анализе официальных статистических данных, было произведено долевое распределение основных последствий травм, которые лечились методом чрескостного остеосинтеза. Лидирующие позиции занимает остеомиелит (40,9 %), реже — ложные суставы (6,6 %), а также несросшиеся или неправильно сросшиеся переломы, которые в небольшом числе случаев обозначали как посттравматические деформации кости (6,9 %).

Согласно публикациям считается, что большинство открытых переломов костей скелета, в отличие от закрытых той же локализации, является практически абсолютным показанием для наложения аппарата внешней фиксации, представляя, благодаря специфике повреждения, большую медицинскую проблему. Вместе с тем оказалось, что количество случаев его использования при закрытых переломах гораздо больше просто потому, что они встречаются чаще в общем массиве.

Скудная информация, имеющаяся в историях болезни, не позволяет детально изучить, какова была первая медицинская помощь пострадавшему, ее вид, объем и место оказания. Тем не менее известно, что репозиция, произведенная до исследуемого случая лечения, удалась только в 1,0 % случаев, имела неудовлетворительный результат в 13,9 %. Более чем у 3/4 пациентов предварительно репозиция не производилась, кроме как в ходе основного оперативного вмешательства. При экстренном обращении пациента с травмой допустимо, что до момента настоящей госпитализации

специализированная помощь оказана не была. В то же время в массиве есть большое количество пациентов с последствиями травм и в том числе с остеомиелитом, отсутствие информации о предшествующем лечении в таком случае создает невосполнимый дефицит информации не только для исследования, но и для лечащего врача.

Несмотря на то, что все пациенты, попавшие в общую выборку (n = 764), потенциально могли быть пролечены с применением аппаратов внешней фиксации, только у 40 % был применен этот метод (n = 303), а для лечения 59,2 % был использован внутренний металлоостеосинтез. При этом у 2 % пациентов с внеочаговой фиксацией перелома в комплексе применялась и внутренняя фиксация. Проведенное исследование также показало, что, несмотря на наличие показаний для чрескостного остеосинтеза, у больных, поступавших в травматологические или травматолого-ортопедические отделения крупных больниц, имеющийся у них достаточно квалифицированный персонал и материально-техническое оснащение, в большинстве случаев был произведен остеосинтез гвоздями и пластинами.

У всех пациентов, пролеченных методом внеочаговой фиксации, показания для его использования были признаны абсолютно обоснованными. Это позволяет говорить, что совокупная среднегодовая используемость метода в государственных медицинских учреждениях крупного промышленного города с населением порядка 4,6 млн человек, каким является Санкт-Петербург, составляет более 300 случаев.

Частота использования различных методов анестезии при лечении пациентов была следующей. Максимальная доля случаев пришлась на спинномозговую анестезию (44,2 %) и эндотрахеальный наркоз (39,9 %). На третьем месте по частоте использования и с заметным отрывом стоит проводниковая анестезия (12,5 %). Наименьшая используемость была у внутривенного способа введения наркотических препаратов (1,7 %).

Несмотря на тяжесть скелетной травмы, осложняющейся сопутствующими повреждениями, подавляющему большинству пациентов (89,1 %) не оказывались реанимационные мероприятия. Интенсивная и противошоковая терапия в первые сутки поступления пациента применялась в одном проценте случаев. Такое частотное распределение несколько противоречит устоявшемуся мнению, что пациенты, которым показано наложение аппаратов внешней фиксации — это пострадавшие с крайне тяжелыми травмами костей скелета и внутренних органов, осложненными шоком, доставленные с множественными или сочетанными травмами. В среднем такие пациенты составили всего десятую часть (10,9 %).

Пациентов, которым не проводилось никаких диагностических исследований, в изучаемом массиве не было, так же как и тех, кому производили изолированное ультразвуковое исследование или только компьютерную томографию. Подавляющему большинству пострадавших производилось только рентгенологическое исследование (61,7 %). Треть пациентов (31,0 %) была обследована с применением рентгенографии и компьютерной томографии. Остальные комбинации исследований встречались значительно реже: 5 % рентгенография + компьютерная томография + УЗИ и 2,3 % рентгенография + УЗИ.

Практически всем пациентам (99,7 %) потребовались и были проведены консультации других специалистов, как правило, анестезиолога и/или терапевта. Поскольку скелетная травма как основная причина обращения за специализированной помощью зачастую осложнялась различными соматическими нарушениями со стороны органов и систем, медицинскую помощь пациентам оказывали не только травматологи-ортопеды. Пациентов, нуждавшихся в дополнительном лечении, было более трех четвертей (76,9 %), им проводилась терапевтическая коррекция общего состояния.

Физиотерапевтическое лечение в послеоперационном периоде назначалось в 97,0 % случаев. По записям в историях болезни удалось установить, что в подавляющем большинстве случаев это была лечебная физкультура, представленная дыхательными упражнениями и/или «активизирующими» установками.

Считается, и не без оснований, что изучаемый тип травм один из наиболее тяжелых, требующий длительного и дорогостоящего лечения, зачастую с повторными операциями. Особенно это утверждение касается последствий и осложнений перенесенных травм и в первую очередь случаев лечения остеомиелита. Но статистические данные проведенного исследования говорят об обратном. Так, пациентам с внеочаговым остеосинтезом они оказались необходимы только в 3 % случаев. Такая деформация статистической картины получается из-за того, что все повторные операции производятся в другие госпитализации, а поскольку никто не проводит полноценную трассировку признака, то при учете они вообще теряются. Если пациенты переходят на лечение в другой стационар, то они тоже теряются для официальной статистики безвозвратно. Получается, что в отсутствии не только достоверных, а вообще каких бы то ни было показателей, информация совершенно искажается и трактуется по усмотрению в каждом исследовании в зависимости от глубины проработки материала, а также задач и направленности информационного поиска.

Следует подчеркнуть, что в настоящем исследовании рассматриваются только сроки пребывания в больнице при данной госпитализации. К сожалению, из-за целого ряда негативных факторов практически невозможно рассчитать общую продолжительность лечения больных от момента травмы до выздоровления. Даже факт восстановления трудоспособности в настоящее время нельзя установить у многих пациентов из-за отсутствия у них документально фиксированного освобождения от работы и слабой преемственности в работе травматолого-ортопедической службы города.

Менее одного процента пациентов лечилось краткосрочно. С увеличением средних сроков пребывания в стационаре нарастает количество пациентов в группе. Наибольшая группа, в которую вошло более половины пациентов (51,8 %), находилась на стационарном лечении больше трех недель, четверть (25,4 %) — от двух до трех, 14,5 % — до двух недель. Таким образом, отчетливо определяется временнàя

особенность лечения методом чрескостного остеосинтеза — длительность пребывания в стационаре у этих пациентов в целом больше в сравнении с общей группой, куда вошли пациенты, пролеченные оперативно с использованием методик металлоостеосинтеза.

Среди длительно лечившихся пациентов их количество было максимальным в группе до 2 месяцев, где составило почти половину (47,1 %) и чуть меньше (31,9 %) — до 1 месяца. Доля пациентов, лечившихся до 3 месяцев — 14 %, до 4 — 5,1 %, до 5 — 1,9 %. Представленные данные позволяют подтвердить, что при использовании в качестве основной методики лечения внеочагового остеосинтеза длительность пребывания пациентов в стационаре увеличивается.

Надо признать, что традиционная схема распределения результатов лечения, особенно для госпитальных больных, давно потеряла свою актуальность и не может объективно отражать вопрос качества лечения. Выписка из стационара после проведенного лечения без работающей системы преемственности лишает десятилетиями используемые стандартные результаты: «направлен на медико-социальную экспертизу», «продлен больничный лист», «выписан на работу» экспертного смысла. В отсутствии единой системы мониторинга пациенты с травмами, их последствиями, осложнениями и заболеваниями ОДС уходят в амбулаторную сеть, другую городскую больницу, частный или ведомственный медицинский центр и полностью исчезают с учета и аналитической обработки.

Подавляющему большинству пациентов (97,7 %) было рекомендовано продолжение лечения в амбулаторных условиях после выписки из стационара, с продлением больничного листа работающим. Только незначительное число пациентов, менее 1 %, были признаны трудоспособными после окончания госпитального этапа лечения и выписаны на работу. Незначительное количество направлено на медико-социальную экспертизу для установления группы инвалидности. Умер из всего исследуемого контингента только один пациент от травм, несовместимых с жизнью, в первые сутки от поступления.

Случаев существенного расхождения первичного и окончательного диагнозов отмечено не было. Полное совпадение диагнозов отмечалось в двух третях случаев (60,1 %). Тем не менее более трети записей (38,6 %) имели изменения в сторону усложнения диагноза. Так, после установления первичного диагноза и проведения дополнительных методов исследования в большинстве случаев было дополнительно отмечено смещение костных фрагментов, наличие вывиха или подвывиха в близлежащем суставе и различные деформации кости у пациентов с остеомиелитом. Гипердиагностика встретилась гораздо реже — 1,3 % случаев.

Поскольку в базовое материально-техническое оснащение травматологического и/или травматолого-ортопедического отделения должен входить типовой комплект для внеочагового остеосинтеза, и по свидетельству большинства заведующих отделением он, как правило, имеется в наличии, а система доукомплектации недостающих блоков и расходных материалов зависит от финансирования и централизованных закупок и носит непостоянный характер, углубленного экспертного изучения состояния этого вопроса не проводилось.

Изучение показаний, противопоказаний, основной методики наложения и дальнейшего использования аппаратов внешней фиксации преподаются в медицинском вузе и на курсах повышения квалификации, поэтому владение данным методом обязательно для практикующих врачей травматологов-ортопедов независимо от квалификационной категории и научных званий. При исследовании заведующие отделениями подтвердили наличие необходимых навыков у персонала отделений. Учитывая существенную разницу в частоте использования метода в различных больницах города, дополнительно было проведено анкетирование заведующих отделениями с целью выяснения не только наличия опыта и указания профессиональной школы, в которой происходило обучение, но и реальной потребности у них и врачей отделения пройти обучение методу внеочаговой фиксации. Помимо этого у респондентов уточнялись используемые модели аппаратов, предпочтительные модели, а также те проблемы, которые возникают в процессе работы с аппаратами внешней фиксации. Всего была собрана информация из семнадцати клинических больниц города и пригородов. Это позволило получить однотипные данные о 25 заведующих отделениями и 183 врачах, в том числе врачах приемных отделений больниц, что в целом составило 208 врачей, которые в своей работе используют либо потенциально могут использовать методику чрескостного остеосинтеза. В РНЦ «ВТО» (г. Курган) прошли обучение 8 (4 %) врачей, причем практически все более десяти лет назад. В ФГУ «РНИИТО им. Р. Р. Вредена» прошли обучение 12 (6 %) человек, причем 6 из них — сотрудники института. Учебу в СПб МАПО указали 43 (20 %) респондента, ФГУ «НИИСП им. И. И. Джанелидзе» — 5 (2,5 %), все сотрудники самого института, в прочих организациях — 3 (1,5 %). Остальные респонденты (66 %) отмечены как нигде не обучавшиеся. На момент анкетирования заявленная потребность в обучении отмечена в четырнадцати клиниках (82,5 %), что совокупно составляет 91 (44 %) случай. Только три больницы отметили полное отсутствие необходимости дополнительного прохождения обучения.

Среди постоянно используемых типов аппаратов были отмечены: «Илизарова» — 15 (82,4 %), «спицестержневые» — 8 (47,1 %), «стержневые» (в т. ч. АО) — 6 (29,4 %), КСТ, другие — 1 (6 %), не используют никаких — 3 больницы. Поскольку в больницах используется не один вид аппаратов, их доля рассчитывалась из общего числа клиник (17) по каждому типу, при этом однократно использованные не указывались. Можно отметить, что выбор типов используемых аппаратов недостаточно велик по сравнению с предлагаемыми конструкциями для металлоостеосинтеза или эндопротезирования. При опросе, какие типы аппаратов врачи хотели бы использовать в своей работе, выяснилось, что практически все хотят в дальнейшем использовать те модели, которые они используют в настоящее время. Поэтому неправомочно было бы объяснить

неиспользуемость методики исключительно наличием неудобных в применении, устаревших или неизвестных типов конструкций. Есть несомненный интерес к чрескостным аппаратам, работающим на основе компьютерной навигации.

Среди проблем, связанных с применением аппаратов внешней фиксации в клинической работе, мнение врачей было практически единодушным. Необходимость дополнительного обучения врачей отметили 14 клиник (82,5 %), трудности в своевременном приобретении аппаратов и комплектующих деталей 10 (58,8 %), а также невысокое качество комплектующих деталей. Помимо основных было также отмечено недостаточно качественное лечение пациентов на послегоспитальном амбулаторном этапе лечения, приводящее к нагноению в области спиц и отказ страховыми компаниями закупать аппараты за счет имеющихся у них средств. Таким образом, все отмеченные проблемы можно четко разделить на две группы, причем обе они носят ярко выраженный организационный характер. В связи с этим их решение также лежит в организационной или административной плоскости. Положение с обучением персонала клиник нуждается в своевременной корректировке путем проведения тематических циклов для целевых групп. Вопросы закупки металлоконструкций и доукомплектация имеющихся систем находится в ведении администрации больниц и должна решаться путем изначального выявления среднегодовой потребности отделений с последующей централизованной закупкой. При отсутствии возможности своевременного обеспечения достаточного количества конструкций и комплектующих расходных материалов имеет смысл разработать порядок их приобретения за счет средств индивидуальных плательщиков.

В течение календарного года в каждую городскую клиническую больницу поступают пациенты, которым показано лечение с применением методики внеочаговой фиксации как для временной стабилизации отломков, так и окончательного метода лечения. Поэтому все больницы должны быть оснащены комплектом для его выполнения, а врачи иметь уверенный навык использования методики. Учитывая среднегодовое количество пациентов, обращающихся по поводу последствий перенесенных ранее переломов длинных трубчатых костей скелета, а также длительность и специфику их лечения, целесообразно создание узкопрофильного центра (отделения) для оказания им специализированной помощи. Успешное на современном уровне лечение больных с переломами конечностей скелета — сложная, многогранная и многоступенчатая проблема, в решении которой помимо травматологов-ортопедов должны принимать участие врачи других специальностей, социальные работники, организаторы, экономисты. Для того, чтобы понять, какой ущерб здоровью населения и экономике государства наносит то или иное заболевание или травма, определить пути организации медицинской и специализированной помощи, необходимо вооружиться статистическими данными о частоте повреждений и заболеваний и тяжести социальных последствий при этом. Кроме указанных, существует еще одно звено в решении проблемы, которое можно считать основополагающим. Это организационные и координационные основы разработки и клинического использования чрескостного остеосинтеза в современных социально-экономических условиях.

ЛИТЕРАТУРА

1. Андрианов М. В. Комбинированный чрескостный остеосинтез при диафизарных переломах бедренной кости и их последствиях: автореф. дис. … канд. мед. наук. СПб., 2007. 22 с.
2. Бондаренко А. В., Печенин С. А. Первичный остеосинтез по Илизарову — главный фактор профилактики и купирования гнойных осложнений при открытых переломах // Гений ортопедии. 2004. № 4. С. 30–36.
3. Гольдман Б. Л. Лечение диафизарных переломов костей предплечья и их последствий: автореф. дис. … д-ра мед. наук. М., 1981. 35 с.
4. Жуков П. В. Лечение больных с открытыми преломами костей голени в условиях чрескостного остеосинтеза и применения низкоинтенсивного лазерного излучения: автореф. дис. … канд. мед. наук. Курган, 2005. 25 с.
5. Назаров В. А. Биомеханические основы модульной компоновки аппаратов для чрескостного остеосинтеза длинных трубчатых костей: автореф. дис… канд. мед. наук. СПб., 2006. 22 с.
6. Пастернак В. Н. Дифференцированная оценка причин воспалительных осложнений при лечении методом наружного остеосинтеза пострадавших с повреждениями таза и закрытыми переломами нижних конечностей / В. Н. Пастернак [и др.] // Человек и его здоровье: матер. VIII нац. конгресса. СПб., 2003. С. 95.
7. Соломин Л. Н. Основы чрескостного остеосинтеза аппаратом Г. А. Илизарова. СПб.: Морсар АВ, 2005. 544 с.
8. Intramedullary nailing following external fixation in femoral and tibial shaft fractures / M. Bhandari [et al.] // J. Orthop. Trauma. 2005. Vol. 19, No 2. P. 140–144.
9. Della Rocca G. J., Crist B. D. External fixation versus conversion to intramedullary nailing for definitive management of closed fractures of the femoral and tibial shaft // J. Am. Acad. Orthop. Surg. 2006. Vol. 14, Suppl. 10. P. 131–135.
10. Planned external fixation to locked intramedullary nailing conversion for open fractures of shaft of femur and tibia / Z. U. Malik [et al.] // J. Coll. Physicians Surg. Pak. 2005. Vol. 15, No 3. P. 133–136.

Рукопись поступила 24.02.11.

Сведения об авторах:
1. Воронцова Татьяна Николаевна — ФГУ «Российский научно-исследовательский институт травматологии и ортопедии им. Р. Р. Вредена», научный руководитель организационно-методического отдела, д. м. н.
2. Тюляев Николай Васильевич — Медицинский центр «Адмиралтейские верфи», врач ортопедо-травматологического отделения.
3. Соломин Леонид Николаевич — ФГУ «Российский научно-исследовательский институт травматологии и ортопедии им. Р. Р. Вредена», в. н. с. отделения лечения травм и их последствий, д. м. н., профессор.

© С. О. Рябых, Э. В. Ульрих, 2011

УДК 616.712-007.21-089.22:616.711-007.55-053.3

Возможности коррекции односторонней гипоплазии грудной клетки при деформациях позвоночника у детей с большой потенцией роста

С. О. Рябых [1, 2], Э. В. Ульрих [3]

Possibilities of unilateral chest hypoplasia correction for the spine deformities in children with great growth potency

S. O. Riabykh [1, 2], E. V. Ulrich [3]

[1] Федеральное государственное бюджетное учреждение «Российский научный центр "Восстановительная травматология и ортопедия" им. акад. Г. А. Илизарова» Минздравсоцразвития РФ, г. Курган (директор — д. м. н. А. В. Губин),
[2] Детская городская больница № 1, г. Санкт-Петербург,
[3] Санкт-Петербургская государственная педиатрическая медицинская академия

Проанализирована группа пациентов до 7 лет с односторонней гипоплазией грудной клетки при врожденном сколиозе на фоне нарушения сегментации и комбинированных пороках позвонков, пороках развития ребер, а также при идиопатическом, паралитическом (денервационном) и системном сколиозах. Анализирован характер исходной деформации, темп прогрессирования деформации позвоночника и грудной клетки и их корреляция в зависимости от возрастного периода. Подтверждена рациональность использования прогностических критериев. Оценены возможности хирургической коррекции деформации позвоночника и грудной клетки у детей с тяжелыми деформациями позвоночного столба и грудной клетки. Предложена тактика оперативной коррекции и ведения детей раннего и младшего возраста.

Ключевые слова: торакальная гипоплазия; гемиторакс; младенческий сколиоз; несегментированный стержень; инструментарий VEPTR.

A group of patients below 7 years of age with unilateral chest hypoplasia and congenital scoliosis through segmentation disorder and combined vertebral failures, developmental costal defects, as well as with idiopathic, paralytic (denervation) and systemic scolioses has been analyzed. The character of initial deformity, the rate of progressing the spine and chest deformity and their correlation depending on age period have also been analyzed. The rationality of using prognostic criteria has been confirmed. The possibilities of surgical correction of the spine and chest deformity in children with severe deformities of the spinal column and chest have been evaluated. The tactics of surgical correction and management of infants and young children has been proposed.

Keywords: thoracic hypoplasia; hemithorax; infantile scoliosis; non-segmented rod; VEPTR instrumentation.

АКТУАЛЬНОСТЬ

Синдром торакальной недостаточности объединяет группу деформаций грудного отдела позвоночника и грудной клетки при врожденном сколиозе на фоне нарушения сегментации и(или) формирования, пороках развития ребер, основной грудной дуге при идиопатическом, паралитическом (денервационном) и системном сколиозах.

R. Campbell [3, 4] предложил термин TIS (Thoracic insufficiensy syndrome — синдром торакальной недостаточности, синоним — синдром торакальной гипоплазии) как невозможность грудного каркаса поддерживать нормальную функцию легких и их рост и объяснял гипоплазию легочной ткани уменьшенной в объеме, ригидной, деформированной грудной клеткой с низкой потенцией к одностороннему (гемиторакс) или двустороннему росту (рис. 1). Им же установлено, что потенция развития легочной ткани максимальная до 5 лет и тесно связана с ростом грудной клетки. Недостаток объема грудной клетки приводит к вторичной гипотрофии легкого. При восстановлении возрастного объема грудной клетки развитие легочной ткани возможно только до 6 лет, при поздней коррекции происходит лишь эмфизематозное расширение альвеол [6, 7, 8].

Врожденные деформации позвоночника и грудной клетки у детей до 7 лет составляют 15–24,5 %, из них деформации III–IV степени 47,2–65,4 % [2, 5, 6, 9, 10–14]. Синдром торакальной недостаточности сопровождает 93,3 % детей данной группы, а у 22 % детей он является ведущим. При сколиозах III–IV степени другой этиологии TIS наблюдается до 78 % [1, 2, 6, 8]. Нередко деформация грудной клетки значительно превышает деформацию грудного отдела позвоночника.

Детские вертебрологи в практике сталкиваются с такими проблемами, как относительная редкость патологии, поздняя госпитализация, недооценка возможностей хирургической коррекции, выбор сроков, хирургического метода и инструментария для коррекции и стабилизации позвоночника и грудной клетки [1, 4, 11, 13].

Цель работы. Оценка возможностей хирургической коррекции и стабилизации деформации у детей до 7 лет с односторонней гипоплазией грудной клетки при деформациях позвоночника.

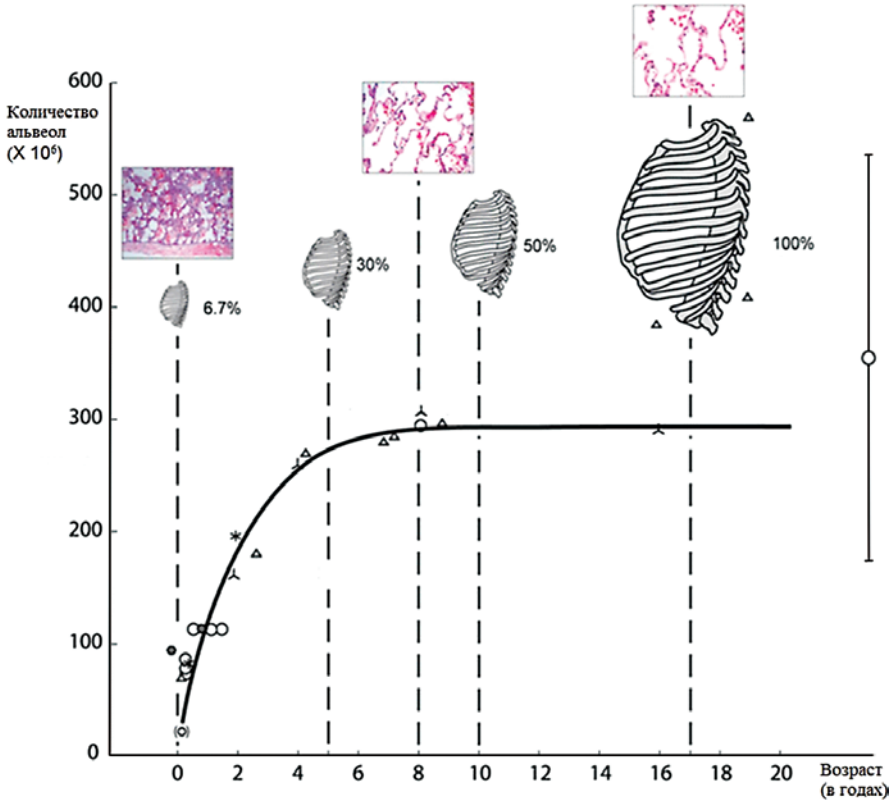

Рис. 1. Зависимость развития легочной ткани от роста объема грудной клетки (цит. по Campbell R., Smith M. [6], объяснения в тексте)

МАТЕРИАЛ И МЕТОДЫ

Ретроспективное исследование группы из 24 пациентов в возрасте от 7 дней до 7 лет. В группу исследования входили 18 детей с несегментированным односторонним стержнем в грудном отделе позвоночника, с идиопатическим сколиозом — 2, с денервационным кифосколиозом — 2, с деформациями позвоночника при системной патологии — 2. Отдаленные результаты отслежены на протяжении 3 лет.

В план обследования входили ортопедический осмотр, рентгенография грудного и поясничного отделов позвоночника лежа в 2 проекциях, МРТ и СКТ с 3D мультиспиральной визуализацией.

Проводился анализ угла деформации по Cobb, протяженности блока, темпов прогрессирования по индексу асимметрии, объема грудной клетки. Выраженность последнего оценивалась по величине индекса SAL [6], объему гемиторакса справа и слева, индексу асимметрии грудной клетки (ИАсГК).

Индекс SAL (аббревиатура от Space Available for Lung — «пространство, доступное для легкого») представляет собой отношение суммы расстояний A + B вогнутой части гемиторакса к выпуклой, где A — расстояние, отмеренное от середины I ребра до середины купола диафрагмы, B — расстояние от середины I ребра до точки, отмеренной на последнем ребре гемиторакса, равное ширине последнего грудного позвонка (рис. 2). Граница нормы определяется величиной 95 %.

Для определения и сравнения объема грудной клетки справа и слева С. О. Рябых предложен принцип расчета объема гемиторакса, который представляет произведение высоты (H), ширины (R) и переднезаднего размера (G). Этот метод применим при КТ и (или) МРТ грудного отдела позвоночника при условии полного захвата грудной клетки. Высота (H) грудной клетки измерялась путем проведения вертикальной линии от середины I ребра до точки, отмеренной на последнем ребре гемиторакса, равной ширине последнего грудного позвонка (как при определении индекса SAL). В случае если последнее ребро

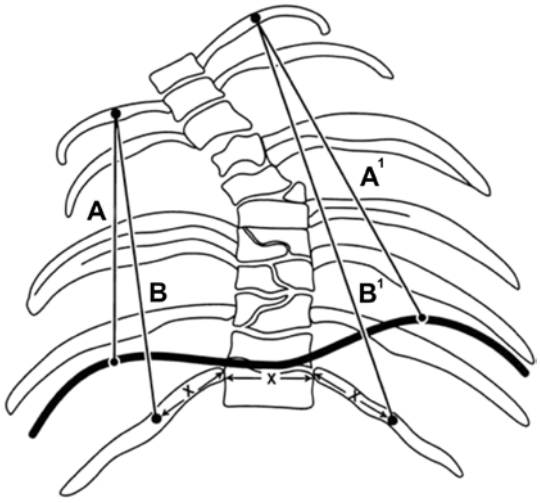

$$SAL = \frac{A + B}{A^1 + B^1} \times 100$$

Рис. 2. Принцип расчета индекса SAL (объяснения в тексте)

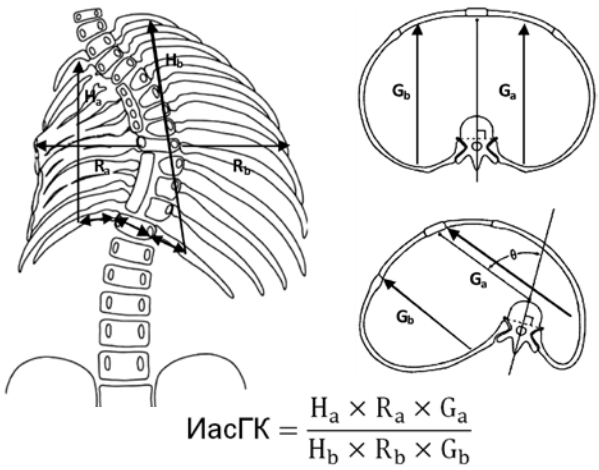

Рис. 3. Принцип расчета объема гемитораксов по данным мультиспиральной компьютерной томографии (объяснения в тексте)

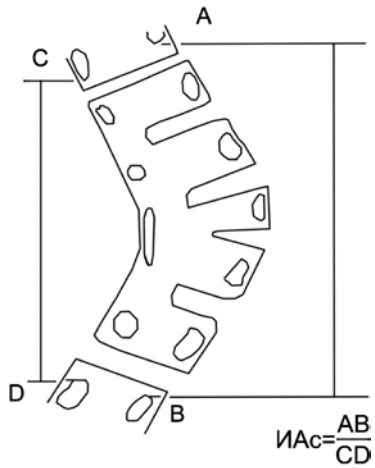

Рис. 4. Принцип расчета индекса асимметрии при нарушении сегментации позвонков

рудиментарно и его длина меньше ширины позвонка, точка нижней границы вертикальной оси будет находиться вне ребра на линии ее условного продолжения. Ширину (R) измеряли по горизонтали, соединяющей край позвоночника соответствующей стороны с наружным краем ребра в наиболее широком месте гемиторакса. Переднезадний размер (G) измеряли по линии, соединяющей передний край грудины и остистый отросток в наиболее широком отделе гемиторакса (рис. 3). Данный объемный метод измерения состоятелен для оценки размеров гемитораксов при сколиотической торсии грудной клетки.

Кроме того, предложен индекс асимметрии грудной клетки (ИасГК), представляющий отношение объемов гемитораксов вогнутой (a) стороны по отношению к выпуклой (b), нормальное значение которого более 0,9.

Для оценки степени асимметрии роста ассоциации позвонков, входящих в костный блок, Э. В. Ульрих и Г. В. Цветкова [2] предложили «индекс асимметрии» (ИАс) — отношение роста группы позвонков, входящих в блок, по внешней стороне деформации к росту позвонков в блоке по внутренней стороне (рис. 4). Таким образом, чем ИАс выше, тем интенсивнее контрлатеральный рост. Высокая степень тесноты связи ($r = 0,7$ при $p < 0,01$) позволяет использовать ИАс для прогнозирования скорости нарастания деформации на основании данных однократной спондилографии.

РЕЗУЛЬТАТЫ И ИХ ОБСУЖДЕНИЕ

В I группе детей до года (8 детей, 33 %) сколиотическая деформация в среднем с 9° достигала 18,5° за 3 года. Индекс SAL составлял от 92 до 97 %. ИАсГК находился в интервале нормы (1,0–0,9).

Во II группе детей до 3 лет (11 детей, 46 %) средние цифры сколиотической деформации с 32° увеличивались до 47° за аналогичный период. У 3 детей выявлен синдром торакальной недостаточности. Индекс SAL варьировал от 86 до 91 %. ИАсГК находился в пределах 0,85–0,89.

В III группе детей от 3 до 7 лет (5 детей, 21 %) прогрессия сколиотической деформации с 22° и достигала 38° в течение 4 лет, что определялось первым ростовым спуртом. В 91 % случаев уже к моменту обращения деформация достигала 10° и более, причем во II и III группах (82 % случаев) развились тяжелые деформации позвоночника, нарастающие со скоростью от 5° в год. У всех детей III группы подтвержден синдром торакальной недостаточности, т. к. индекс SAL был меньше 85, ИАсГК менее 0,9, а у 2 детей — менее 0,75.

Бурное прогрессирование (более 3º в год) наблюдалось у 21 (87,5 %) ребенка (рис. 5). Важность использования прогностического критерия индекса асимметрии (ИАс), применимого не только к «несегментированному стержню», но и при синдроме торакальной недостаточности иного генеза, подтверждается динамикой показателей в возрастных группах. Так, в I группе в среднем он составлял 1,16, во II группе — 1,33, в III группе — 1,38. Темп нарастания деформации позвоночника и грудной клетки зависел от первичного угла деформации, от числа вовлеченных в дугу (в порок) сегментов «позвонок-ребро», периода роста и наличия сопутствующих аномалий позвонков и ребер.

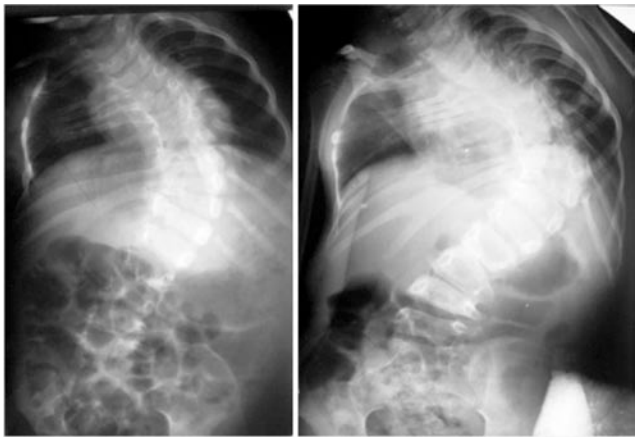

Рис. 5. Рентгенограммы позвоночника и грудной клетки ребенка на протяжении периода наблюдения. Врожденный прогрессирующий сколиоз IV степени на фоне бокового несегментированного стержня ThII–LI: а — в возрасте 1 года 3 месяцев: угол Cobb — 71°, индекс SAL — 76 %, ИАсГК — 0,65; б — в возрасте 5 лет: угол Cobb — 103°, индекс SAL — 62 %, ИАсГК — 0,56

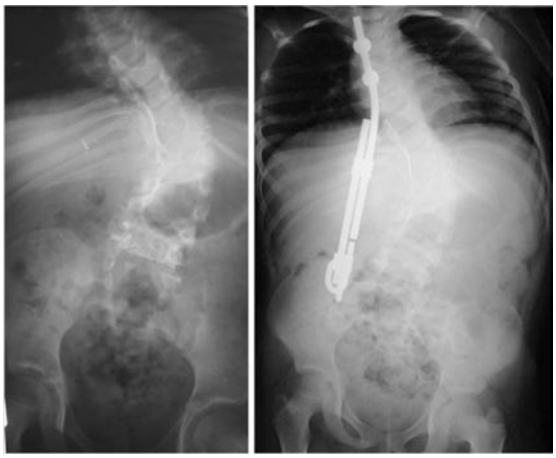

Рис. 6. Рентгенограммы позвоночника и грудной клетки девочки Л., 6 лет. Врожденный сколиоз IV степени на фоне бокового несегментированного стержня ThVI–LII. Синдром торакальной гипоплазии (Jeune's синдром): блокирование VIII–XI ребер справа. Коррекция деформации позвоночника и грудной клетки системой «коннекторного» типа: а — до операции: угол Cobb — 64°, индекс SAL — 67%, ИАсГК — 0,68; б — после оперативного лечения: угол Cobb — 40°, индекс SAL — 83%, ИАсГК — 0,78

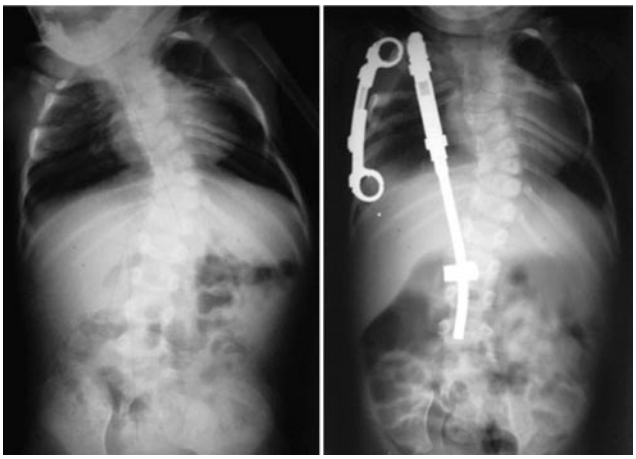

Рис. 7. Рентгенограммы позвоночника и грудной клетки девочки К., 2 лет. Тотальное поражение позвоночника множественными пороками развития позвонков. Синдром торакальной гипоплазии (Jeune's синдром): блокирование II–III, IV–V ребер справа, II–III–IV ребер слева. Коррекция деформации позвоночника и грудной клетки системой VEPTR: а — до операции: угол Cobb — 35°, индекс SAL — 73%, ИАсГК — 0,74; б — после оперативного лечения: угол Cobb — 28°, индекс SAL — 87%, ИАсГК — 0,85

Прооперированы все дети. Средний возраст на момент операции был 3 года 4 месяца. Результаты были ретроспективно изучены, средний период наблюдения составил 3 года. Уравновешивающий спондилодез выполнен у 8 детей. Корригирующие операции системами CDI «коннекторного» типа с транспедикулярными или крюковыми опорами проводились у 5 пациентов. Двое пациентов были ранее нами прооперированы по поводу синдрома фиксации спинного мозга диастематомиелией I типа. У 2 детей с врожденным прогрессирующим кифосколиозом выполнена вертебротомия на вершине деформации с одномоментной коррекцией деформации транспедикулярной системой CDI. Экспансивная вертеброторакопластика системой VEPTR выполнена 9 детям.

Уравновешивающий спондилодез лишь снижал темп прогрессирования. У детей после корригирующих операций отмечалась первичная коррекция от 5° до 14° и снижение темпов прогрессирования с 3–10° до 1–3° в год.

Первичная одномоментная коррекция деформации позвоночника системами «коннекторного» типа составляла от 7° до 31° (рис. 6). При этом следует отметить отсутствие выраженной коррекции асимметричной деформации грудной клетки. Показатели ИАсГК до операции находились в пределах 0,65–0,8, после коррекции — 0,7–0,8.

У детей после одномоментной коррекции деформации позвоночника и грудной клетки системой VEPTR первичная коррекция деформации позвоночника была от 12° до 27°. Показатели ИАсГК до операции находились в пределах 0,6–0,8, после коррекции — 0,75–0,85 (рис. 7).

ЗАКЛЮЧЕНИЕ

Синдром торакальной недостаточности с односторонней гипоплазией половины грудной клетки на вогнутой стороне деформации носит бурно прогрессирующий характер и коррелирует с нарастанием деформации позвоночника. Особое внимание обращает на себя группа детей с так называемыми деформациями «высокого риска», т. е. деформациями III–IV степени с большой перспективой роста. Важным критерием прогресса деформации является нарастание ИАсГК.

Первичная оперативная коррекция порока должна проводиться у детей в возрасте не позднее 3 лет. Выбор метода оперативного вмешательства определяется возрастом ребенка, протяженностью, степенью и ригидностью деформации и возможностью постановки опорных точек импланта. Преимущество современных динамических систем заключается в возможности одновременной коррекции деформации позвоночника и грудной клетки. Первым этапом необходимо выполнить максимальную коррекцию и стабилизацию деформации позвоночника и/или грудной клетки. Оптимальный возраст для начала оперативного лечения с 6 мес. до 5 лет (до периода прекращения роста легких).

Операцией выбора у больных до 5 лет является экспансивная вертеброторакопластика, у детей старше 5 лет с деформацией позвоночника «высокого риска» и прогрессирующей асимметрией грудной клетки — корригирующая вертебротомия на вершине деформации с фиксацией транспедикулярной системой. При протяженности фиксации более 7 сегментов рекомендуется «коннекторная» стержневая стяжка. Последующие этапы коррекции выполняются по мере роста ребенка с диапазоном времени между ними от 6 месяцев до 1,5 лет. Окончательным этапом оперативного лечения является инструментальная и костно-пластическая стабилизация позвоночника по всей окружности.

У больных с сочетанными пороками позвоночного канала реконструкция объема последнего и ликвидация фиксации спинного мозга должны предшествовать ортопедическим операциям.

ЛИТЕРАТУРА

1. Рябых С. О., Ульрих Э. В., Таран С. С. Одномоментная коррекция сочетанной деформации позвоночника и грудной клетки у растущих детей // Высокотехнологическая помощь в клинике педиатрической академии: материалы науч.-практ. конф. 2010. С. 74–75.
2. Ульрих Э. В., Мушкин А. Ю. Хирургическое лечение пороков развития позвоночника у детей. СПб.: Элби-СПб., 2007. С. 123–145.
3. Campbell R. M., Hell-Vocke A. K. Growth of the thoracic spine in congenital scoliosis after expansion thoracoplasty // J. Bone Jt. Surg. 2003. Vol. 85-A, No 3. P. 409–420.
4. The characteristics of thoracic insufficiency syndrome associated with fused ribs and congenital scoliosis / R. M. Campbell [et al.] // J. Bone Jt. Surg. 2003. Vol. 85-A, No 3. P. 388–408.
5. The effect of opening wedge thoracostomy on thoracic insufficiency syndrome associated with fused ribs and congenital scoliosis / R. M. Campbell [et al.] // J. Bone Jt. Surg. 2004. Vol. 86-A, No 8. P. 1659–1674.
6. Campbell R. M., Smith M. D. Thoracic insufficiency syndrome and exotic scoliosis // J. Bone Jt. Surg. 2007. Vol. 89-A, Suppl. 1. P. 108–122.
7. The treatment of spine and chest wall deformities fused ribs by expansion thoracostomy and insertion vertical expandable prosthetic titanium rib: growth of thoracic spine and improvement of lung volumes / J. B. Emans [et al.] // Spine. 2003. Vol. 30, Suppl. 17. P. S58–S68.
8. Respiratory function and cosmesis at maturity in infantile - onset scoliosis / C. J. Goldberg [et al.] // Spine. 2003. Vol. 28, No 20. P. 2397–2406.
9. Heilbronner D. M., Renshaw T. S. Spondylothoracic dysplasia. A case report // J. Bone Jt. Surg. 1984. Vol. 66-A, No 2. P. 302–303.
10. McMaster M. J. Congenital scoliosis // The pediatric spine: principles and practice/ ed. by S. L. Weinstein. New York: Raven Press, 1994. P. 2255–2259.
11. McMaster M. J. Congenital scoliosis caused by a unilateral failure of vertebral segmentation with contralateral hemivertebrae // Spine. 1998. Vol. 23, No 9. P. 998–1005.
12. Spondylothoracic and spondylocostal dysostosis: Hereditary forms of spinal deformity / A. P. Roberts [et al.] // J. Bone Jt. Surg. 1988. Vol. 70-B, No 1. P. 123–126.
13. Tsirikos A. I., McMaster M. J. Congenital anomalies of the ribs and chest wall associated with congenital deformities of the spine // J. Bone Jt. Surg. 2005. Vol. 87-A, No 11. P. 2523–2536.
14. Winter R. B., Lonstein J. E., Boachie-Adjei O. Congenital spinal deformity // Instr. Course Lect. 1996. Vol. 45. P. 117–127.

Рукопись поступила 14.06.11.

Сведения об авторах:

1. Рябых Сергей Олегович — ФГБУ «РНЦ «ВТО» им. акад. Г. А. Илизарова», заведующий лабораторией патологии осевого скелета и нейрохирургии, к. м. н.; E-mail: rso_@mail.ru.
2. Ульрих Эдуард Владимирович Санкт-Петербургская государственная педиатрическая медицинская академия, профессор кафедры хирургических болезней детского возраста СПбГПМА, д. м. н.; E-mail: ulrih05@rambler.ru.

© Группа авторов, 2011

УДК 612.76:616.711-007.24-001.5-089.227.84

Биомеханическое обоснование применения аппарата наружной фиксации в профилактике ошибок и осложнений транспедикулярного остеосинтеза

А. Т. Худяев, О. Г. Прудникова, П. И. Коваленко, Ю. А. Муштаева

Biomechanical substantiation of using a device for external fixation in the prevention of transpedicular osteosynthesis errors and complications

A. T. Khudiayev, O. G. Prudnikova, P. I. Kovalenko, J. A. Mushtayeva

Федеральное государственное бюджетное учреждение «Российский научный центр "Восстановительная травматология и ортопедия" им. акад. Г. А. Илизарова» Минздравсоцразвития РФ, г. Курган (директор — д. м. н. А. В. Губин)

Представлено биомеханическое обоснование применения аппарата наружной транспедикулярной фиксации при лечении больных со сколиозом и деформациями позвоночника травматического генеза. Рассматриваются варианты остеосинтеза в зависимости от характера деформации, вида и степени искривления. Обоснованный подход к использованию метода позволяет эффективно лечить больных и предупреждает ошибки и осложнения его применения.

Ключевые слова: остеосинтез позвоночника; аппарат наружной транспедикулярной фиксации; сколиоз; травматические деформации позвоночника; биомеханика.

The biomechanical substantiation of using a device for external transpedicular fixation for treatment of patients with scoliosis and deformities of the spine of traumatic genesis is presented. Osteosynthesis variants are considered depending on deformity character, curvature type and degree. The valid approach to the method use allows to treat patients effectively and prevents the errors and complications of its application.

Keywords: osteosynthesis of the spine; a device for external transpedicular fixation; scoliosis; traumatic spinal deformity; biomechanics.

ВВЕДЕНИЕ

Биомеханика травматических деформаций грудного и поясничного отделов позвоночника характеризуется изменением высоты и формы тел позвонков и межпозвонковых дисков, их смещением и возникающими вследствие этого кифозом и сколиозом. Повреждение мягкотканных структур и связочного аппарата приводит к патологической подвижности и дополнительным статодинамическим изменениям поврежденного сегмента [2, 3].

При сколиозе биомеханические нарушения позвоночного столба проявляются изменением формы тел позвонков на вершине деформации и, как следствие, формированием основной и компенсаторной дуг искривления и изменениями межпозвонковых дисков [7, 14]. Для сколиотических деформаций характерна многокомпонентность: изменение во фронтальной и сагиттальной плоскостях, ротационный компонент, вторичная асимметрия таза и надплечий.

Проблема исправления деформаций позвоночника различного генеза не теряет своей актуальности, несмотря на разнообразие применяемых методик и конструкций [10, 11].

Системы фиксации для коррекции деформаций позвоночника прошли долгий путь своего развития [12, 13]. Предложенная в 1948 г. пластиночная фиксация позвоночника за остистые отростки впоследствии была заменена на систему фиксации за дуги, предложенную Харингтоном в 1964 г. Последнюю сменила система транспедикулярной фиксации Рой-Камилла. Биомеханическими исследованиями было установлено, что только фиксация за тела позвонков является надежной и обеспечивает стабильность позвоночника при высоких нагрузках [6, 9].

МАТЕРИАЛЫ И МЕТОДЫ

В РНЦ «ВТО» им. акад. Г. А. Илизарова при лечении больных с заболеваниями и повреждениями позвоночника разработан и применяется аппарат наружной транспедикулярной фиксации [1, 3, 5]. Транспедикулярная фиксация обеспечивает достаточную жесткость, что позволяет проводить многоплоскостную коррекцию деформаций позвоночника различного генеза. Исправление проводится дозированно под рентгенологическим и неврологическим контролем и позволяет избегать неврологических и сосудистых нарушений.

При остеосинтезе позвоночника проведенные через ножки дуг в тело позвонка стержни-шурупы фиксируются к опорным пластинам. Опорные пластины соединяются в блоки, включающие не менее 2 пластин.

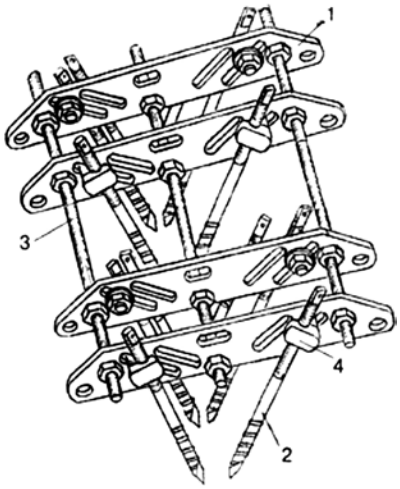

Рис. 1. Схема аппарата наружной транспедикулярной фиксации при травматических деформациях: 1 — пластина; 2 — стержень-шуруп; 3 — резьбовые стрежни; 4 — Г-образный зажим

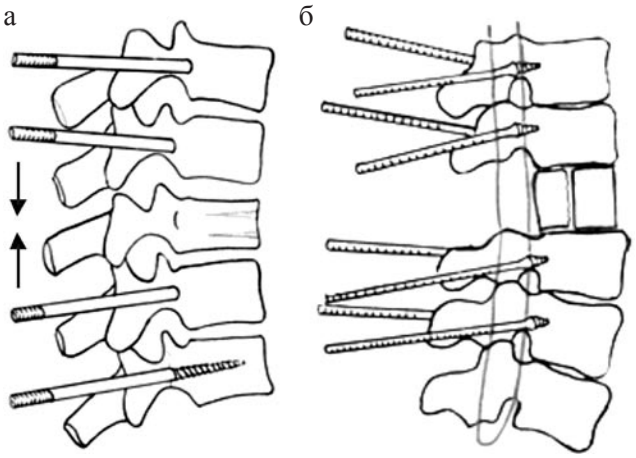

Рис. 2. Схема исправления кифоза аппаратом наружной транспедикулярной фиксации при травматической деформации: приложение компрессионных усилий (а), после выполненного переднего спондилодеза (б)

Опорные блоки соединяются между собой резьбовыми стержнями или шарнирными соединениями (рис. 1).

Для создания условий безопасного и эффективного применения аппарата были проведены экспериментально-клинические исследования, на основании которых были сделаны выводы, что для каждого позвонка должно обеспечиваться конкретное значение усилия со стороны аппарата, и при коррекции деформации наобходим запас прочности как позвонков, так и деталей аппарата. При анализе распределения напряжений стержней-шурупов и определении их усталостной прочности были подобраны оптимальные размеры фиксирующих элементов и выявлено, что наибольшая несущая способность аппарата в исправлении деформаций достигается при использовании шарнирных вариантов их фиксации к пластине. При этом анализ напряженно-деформированного состояния деталей аппарата показал, что наибольшее напряжение возникает при распределении нагрузки между пластинами с фиксированными транспедикулярными стержнями внутри блока, приводя к опасности переломов стержней.

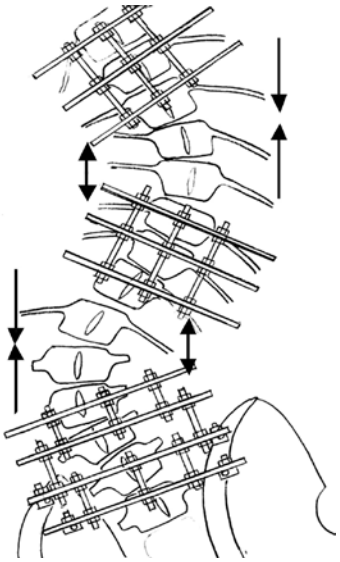

Рис. 3. Биомеханическая схема исправления сколиотической деформации позвоночника

Доказано, что дистракционно-компрессионные усилия должны прилагаться к блокам аппарата, при этом блоки аппарата должны иметь шарнирные соединения [8]. Схема наложения аппарата зависит от этиологии заболевания, вида и степени деформации позвоночника.

Применение аппарата при травматических повреждениях позвоночника создает условия для консолидации перелома за счет восстановления оси позвоночника и надежной фиксации. При этом производится фиксация позвонков выше и ниже повреждения, при необходимости фиксируется поврежденный позвонок. Исправление кифотического компонента деформации производится путем компрессии между блоками аппарата (рис. 2).

При лечении больных со сколиозом аппарат наружной фиксации позволяет восстанавливать ось позвоночника и биомеханику позвоночного столба, исправлять фронтальный, сагиттальный компоненты искривления, устранять перекос надплечий и таза. Риск осложнений, связанных с тракцией позвоночника и спинного мозга и присущих одномоментной коррекции, при этом методе минимальный.

Выбор схемы остеосинтеза позвоночника зависит от вида и степени деформации. Блоки аппарата располагаются у основания вершин деформации, при необходимости — на вершине деформации. Обязательным является фиксация костей таза отдельным опорным блоком. Исправление деформации осуществляется путем компрессии по вогнутой стороне и дистракции — по выпуклой стороне (рис. 3).

На операционном столе производится начальная одномоментная коррекция деформации позвоночника до 25% исходной величины. Дальнейшая дозированная управляемая нагрузка проводится с 4–5 суток с темпом 4–5 мм/сут до достижения необходимого результата. Исправление сагиттального компонента сколиоза (кифоза) проводится путем компрессионных усилий между блоками аппарата, расположенными у основания дуги искривления. Фиксация отдельным блоком костей таза является опорной точкой при всех корригирующих манипуляциях и позволяет устранять его перекос.

РЕЗУЛЬТАТЫ И ОБСУЖДЕНИЕ

Представляем результаты лечения 86 пациентов с повреждением грудопоясничного отдела позвоночника, находившихся на лечении в 2005–2010 годах. Преобладали осложненные повреждения Th12, L1, L2 позвонков (рис. 4).

Степень компрессии поврежденного позвонка расценена как II–III с выраженной кифотической деформацией позвоночника.

Тактика лечения этой категории больных определялась характером повреждения позвоночника и спинного мозга и включала декомпрессию спинного мозга, исправление компонентов деформации и создание условий для консолидации перелома или формирования спондилодеза. Для исправления деформаций применялся аппарат наружной транспедикулярной фиксации. Биомеханические подходы к остеосинтезу поврежденного сегмента позволили добиться исправления кифоза в 86% случаев, исправления сколиоза у 96% больных.

Клинический пример. Больной Б. с осложненным компрессионно-оскольчатым переломом Th10 позвонка, вывихом Th9 позвонка. Выполнена операция: передняя декомпрессия спинного мозга и спондилодез никелидом титана из заднего доступа, остеосинтез аппаратом наружной транспедикулярной фиксации. Произведена фиксация двух позвонков выше и двух ниже поврежденного. После проведения контрольной КТ, подтвердившей отсутствие зоны резорбции вокруг имплантата и исключившей его смещение, аппарат демонтирован (рис. 5).

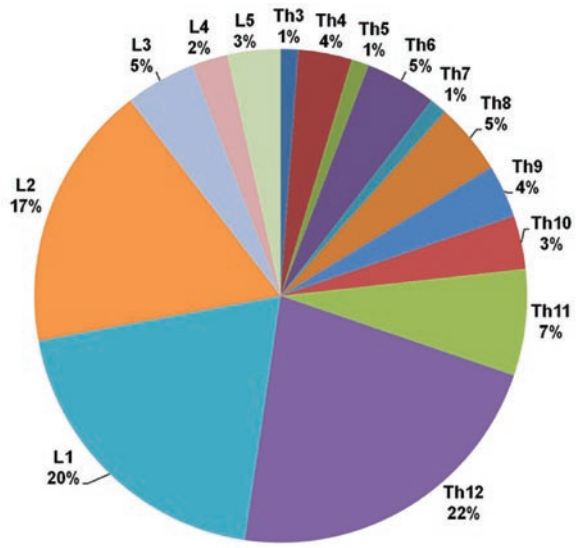

Рис. 4. Распределение повреждения позвонков по уровню

Аппарат наружной транспедикулярной фиксации при лечении сколиоза применен у 290 больных. Угол деформации составлял от 40° до 120°. Возраст пациентов — от 11 до 26 лет. Преобладали S-образные сколиозы (рис. 6).

Лечение сколиотической деформации включало несколько этапов. Остеосинтез аппаратом наружной транспедикулярной фиксации с исправлением деформации был основным этапом лечения.

У всех больных получен хороший косметический эффект: ось позвоночника приближена к вертикальной, достигнута симметричность крыльев таза, нет реберного горба. Степень исправления деформаций составила: С-образных — от 80 до 90% исходной величины, S-образных — от 90 до 102%.

Клинический пример исправления С-образной деформации позвоночника у больной Ц., 12 лет. Угол деформации 60° с вершиной на Th9 позвонке. Остеосинтез позвоночника осуществлен аппаратом наружной транспедикулярной фиксации с учетом биомеханических подходов. При этом блоки аппарата расположены у основания вершины искривления в грудном отделе, на вершине деформации и в костях таза. Проведено постепенное дозированное исправление сколиоза. Достигнута удовлетворительная коррекция деформации, восстановлена ось позвоночника, рост пациентки увеличился на 6 см. Фиксирующий спондилодез выполнен внутренней динамической транспедикулярной системой (рис. 7, 8).

Исправление S-образной деформации позвоночника у больного М., 12 лет. Дуга искривления в грудном отделе на Th7–8 с углом 50°, дуга противоискривления

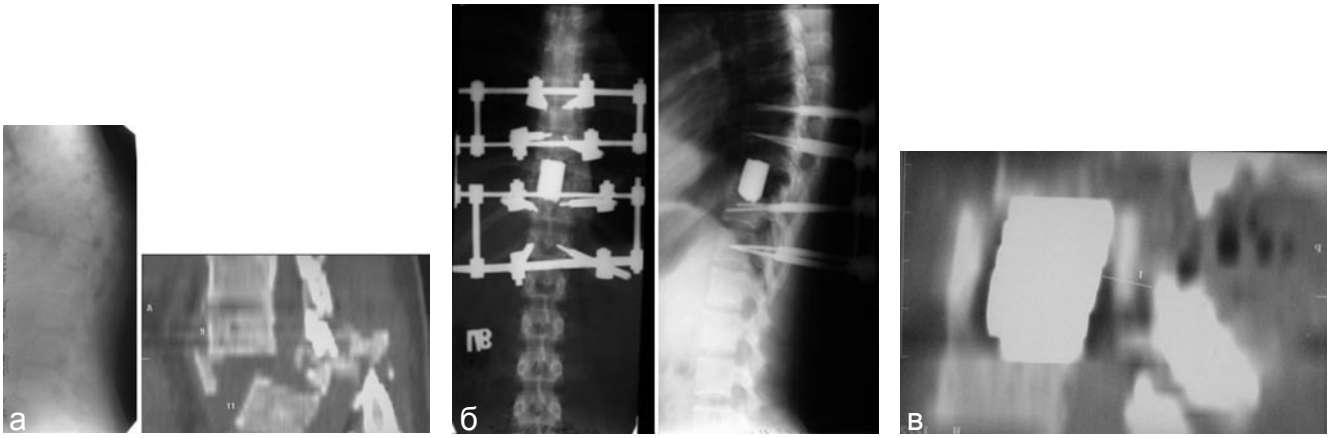

Рис. 5. Осложненный компрессионно-оскольчатый перелом Th10 позвонка, вывих Th9 позвонка. Рентгенограмма позвоночника в боковой проекции и КТ зоны повреждения до лечения (а), рентгенограммы позвоночника в прямой и боковой проекциях после выполнения основных этапов лечения (б), после демонтажа аппарата (в)

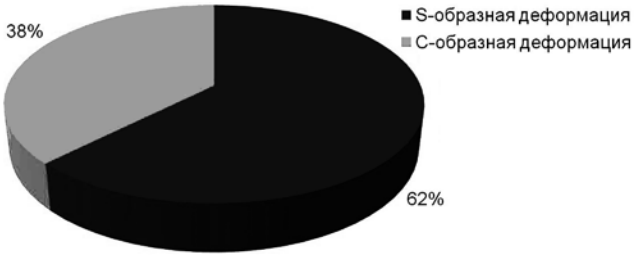

Рис. 6. Распределение сколиозов по виду деформации

в поясничном отделе на L2–3, угол 26°. Осуществлен остеосинтез позвоночника с фиксацией основания вершин искривления в грудном и поясничном отделах и костей таза. Исправление деформации достигнуто дистракцией по вогнутым сторонам в грудном и поясничном отделах, компрессией — по выпуклым сторонам. Предупреждение формирования перекоса таза осуществлено за счет фиксации крыльев подвздошных костей отдельным блоком и манипуляциями между ним и базой поясничного отдела позвоночника. После достижения удовлетворительной коррекции выполнен

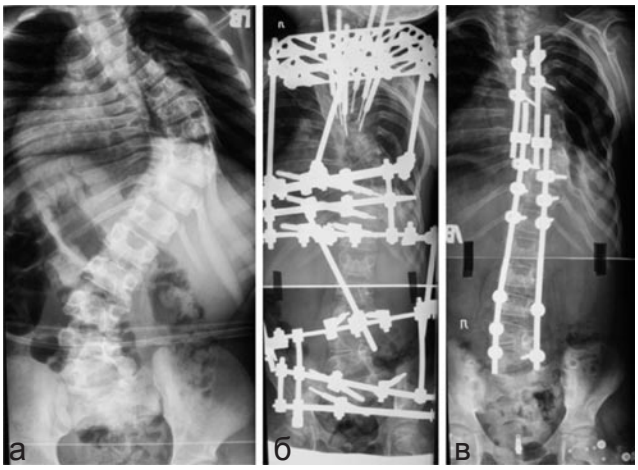

Рис. 7. Рентгенограммы позвоночника в прямой проекции пациентки Ц. с диспластическим С-образным сколиозом до и на этапах лечения: а — до лечения, б — в процессе коррекции, в — после снятия аппарата наружной ТПФ

фиксирующий спондилодез динамической транспедикулярной системой (рис. 8).

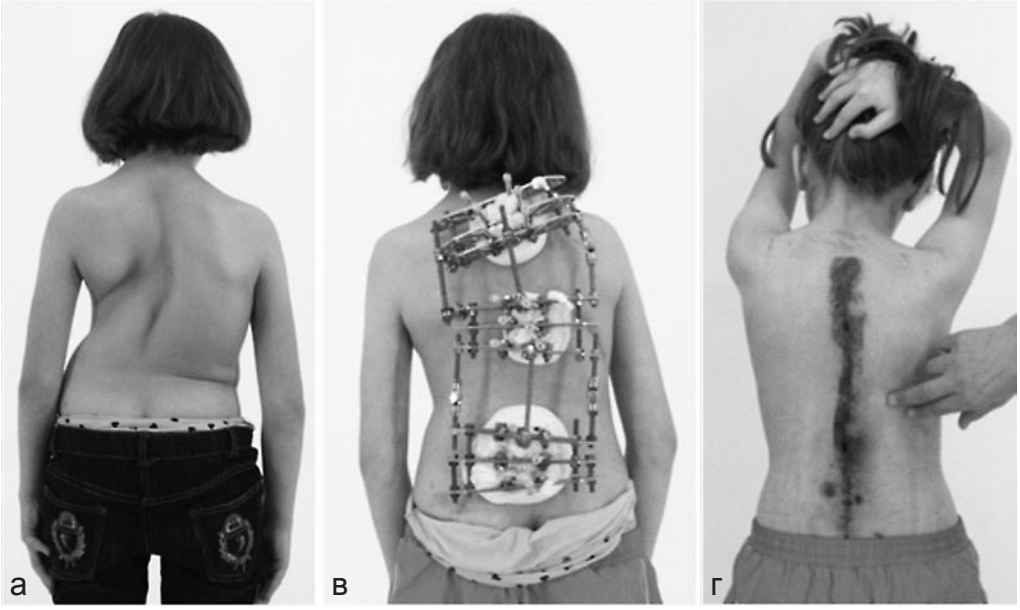

Рис. 8. Внешний вид пациентки Ц. с диспластическим С-образным сколиозом: а — до лечения, б — в процессе коррекции, в — после снятия аппарата наружной ТПФ

ЗАКЛЮЧЕНИЕ

Биомеханические подходы к исправлению деформаций заключаются в приложении усилий «дистракции-компрессии» к блокам аппарата, фиксирующим определенные сегменты позвоночника. Выбор сегментов для фиксации определяется характером деформации (травма, сколиоз), степенью искривления и сопутствующими факторами (выраженность ротации, гипоплазия дуг и др.). При травматических искривлениях осевым компонентом, относительно которого проводится компрессия или дистракция является поврежденный сегмент, деформация которого ведет к биомеханическим изменениям позвоночника.

При сколиозах подход к остеосинтезу обусловлен количеством дуг искривления, степенью деформации и другими сопутствующими компонентами. При этом приложение корригирующих усилий проводится как к нефиксированным сегментам (исправление фронтальных и сагиттальных компонентов), так и к фиксированным аппаратом сегментам (боковые усилия). В процессе исправления деформации наружный характер фиксации позволяет проводить дополнительный монтаж конструкции и изменять подходы к приложению корригирующих усилий в зависимости от возникающей клинической ситуации (например, устранять перекос таза и надплечий).

Биомеханический подход к остеосинтезу позвоночника при его деформациях с учетом этиологического фактора позволяет осуществлять рациональное, максимально возможное восстановление оси, создает условия для формирования спондилодеза и проведения последующего стабилизирующего этапа лечения.

ЛИТЕРАТУРА

1. Возможности аппарата наружной транспедикулярной фиксации при исправлении деформаций позвоночника / А. Т. Худяев, О. Г. Прудникова, И. А. Мещерягина, Ю. А. Муштаева // Хирургия позвоночника. 2005. № 4. С. 20–24.
2. Грунтовский Г. Х., Филиппенко В. А. Транспедикулярная фиксация при лечении повреждений и заболеваний позвоночника / Ортопедия, травматология и протезирование. 1996. №2. С. 37–39.
3. Демпферная система при исправлении S-образных деформаций позвоночника / В. И. Шевцов, А. Т. Худяев, П. И. Коваленко, О. Г. Прудникова, И. А. Мещерягина, Ю. А. Муштаева // Ортопедия, травматология и протезирование. 2007. № 3. С. 88–91.
4. Кирсанов К. П. Итоги и перспективы применения метода управляемого чрескостного остеосинтеза в вертебрологии // Гений ортопедии. 1994. № 4. С. 29–36.
5. Лавруков А. М., Томилов А. Б. Остеосинтез аппаратом внешней фиксации у больных с повреждениями и заболеваниями позвоночника. Екатеринбург, 2002. 207 с.
6. Минасов Б. Ш., Костин Е. П., Файрузова Л. М. Хирургическое лечение повреждений и заболеваний позвоночника. Уфа, 2002. 158 с.
7. Михайловский М. В., Фомичев Н. Г. Хирургия деформаций позвоночника. Новосибирск: Сиб. унив. изд-во, 2002. 432 с.
8. Повреждения позвоночника и спинного мозга / под ред. Н. Е. Полищука, Н. А. Коржа, В. Я. Фищенко. Киев, 2001. 388 с.
9. Применение аппарата внешней фиксации при патологии позвоночника / В. И. Шевцов, В. В. Пивень, А. Т. Худяев, Ю. А. Муштаева. М.: Медицина, 2007. 112 с.
10. Проблемы прочности в биомеханике / И. Ф. Образцов [и др.]. М., 1988. 310 с.
11. Denis F., Burkus J. K. Shear fracture dislocations of the thoracic and lumbar spine associated with forceful hyperextension (lumberjack paraplegia) // Spine. 1992. Vol. 17, No 2. P. 156–161.
12. Characteristics of an extended internal fixation system for polysegmental transpedicular reduction and stabilization of the thoracic, lumbar, and lumbosacral spine / W. Eger [et al.] // Eur. Spine J. 1999. Vol. 8, No 1. P. 61–69.
13. Eismont F. J., Garfin S. R., Abitol J. Thoracic and upper lumbar spine injuries // Skeletal trauma / ed. by B. D. Browner [et al.]. Philadelphia: WB Saunders, 1993. P. 729–803.
14. Goldstein L. A. Surgical management of scoliosis // J. Bone Jt. Surg. 1966. Vol. 48-A, No 1. P. 167–196.
15. Harrington P. R., Dickson J. H. The evolution of the surgical management of scoliosis with instrumentation // J. Bone Jt. Surg. 1970. Vol. 52-A, No 4. P. 831.
16. Harrington P. R. Treatment of scoliosis. Correction and internal fixation by spine instrumentation // J. Bone Jt. Surg. 1962. Vol. 44-A, No 3. P. 591–610.
17. Substitution of transpedicular screws by hook claws in a vertebrectomy model / J. Y. Margulies [et al.] // J. Spinal Disord. 1998. Vol. 11, No 1. P. 36–40.
18. White A. A., Panjabi M. M. Clinical biomechanics of the spine / 2nd ed. Philadelphia: Lippincott, 1990. 722 p.

Рукопись поступила 14.06.11.

Сведения об авторах:
1. Худяев Александр Тимофеевич — д. м. н. профессор.
2. Прудникова Оксана Германовна — ФГБУ «РНЦ «ВТО» им. акад. Г. А. Илизарова» Минздравсоцразвития России, в. н. с. лаборатории клинической вертебрологии и нейрохирургии, к. м. н.
3. Коваленко Павел Иванович — ФГБУ «РНЦ «ВТО» им. акад. Г. А. Илизарова» Минздравсоцразвития России, в. н. с. лаборатории клинической вертебрологии и нейрохирургии, к. м. н.
4. Муштаева Юлия Антоновна — ФГБУ «РНЦ «ВТО» им. акад. Г. А. Илизарова» Минздравсоцразвития России, с. н. с. лаборатории клинической вертебрологии и нейрохирургии, к. т. н.

© В. С. Жирнов, В. П. Сакович, 2011

УДК 615.849.19-08:616.711-007.17-002

Лечение больных с остеохондрозом позвоночника пункционной лазерной термодископластикой и консервативным методом

В. С. Жирнов, В. П. Сакович

Treatment of patients with the spine osteochondrosis using paracentetic laser thermodiscoplasty and by conservative method

V. S. Zhirnov, V. P. Sakovich

МУ ЦГКБ № 24, г. Екатеринбург (главный врач — к. м. н. М. Г. Фадеев)
ГОУ ВПО УГМА Росздрава, г. Екатеринбург (ректор — д. м. н., профессор С. М. Кутепов)

Боли, связанные с заболеваниями позвоночника, являются одной из основных проблем жителей современного общества. Наиболее часто болевой синдром вызывают дегенеративные изменения межпозвонковых дисков. Основой лечения является консервативная терапия. Однако консервативный метод лечения не всегда дает желаемый результат. В основу работы положен анализ наблюдений за 170 больными, которые были разделены на две группы. Больные первой группы получали комплексную консервативную терапию, больным второй группы была проведена лазерная термодископластика межпозвонковых дисков. Полученные данные показывают, что применение предложенного способа оперативного лечения у больных с остеохондрозом пояснично-крестцового отдела позвоночника было более эффективно по сравнению с традиционным лечением, что подтверждено снижением относительного риска на 93 % и повышением относительной пользы на 70,45 %. Ближайшие и отдаленные результаты лечения больных с остеохондрозом пояснично-крестцового отдела позвоночника лазерной термодископластикой свидетельствуют о ее значительной эффективности.

Ключевые слова: дегенеративные заболевания межпозвонковых дисков; лазерная термодископластика; эффективность.

The pains associated with the spine diseases are among the main problems of people in modern society. Most often the pain syndrome is caused by degenerative changes in intervertebral discs. Conservative therapy is the basis of the treatment. However, a conservative method of treatment does not always produce the desired effect. The work was based on the analysis of observation of 170 patients who were divided into two groups. The patients of the first group were treated by complex conservative therapy, while those of the second group underwent laser thermodiscoplasty of intervertebral discs. The data obtained demonstrate that the use of the proposed variant of surgical treatment in patients with lumbosacral osteochondrosis was more effective than traditional treatment, that was confirmed by 93 % decrease of relative risk and 70.45 % increase of relative benefit. The immediate and long-term results of treatment in patients with lumbosacral osteochondrosis by the surgical method of laser thermodiscoplasty evidence considerable effectiveness.

Keywords: degenerative diseases of intervertebral discs; laser thermodiscoplasty; effectiveness.

Боли, связанные с заболеваниями позвоночника, являются одной из основных проблем жителей современного общества. Наиболее часто болевой синдром вызывают дегенеративные изменения межпозвонковых дисков. Дегенеративно-дистрофические процессы в позвоночнике начинаются с пульпозного ядра межпозвонкового диска, распространяются на фиброзное кольцо, а затем на другие элементы позвоночного двигательного сегмента. Основой лечения дегенеративных заболеваний межпозвонковых дисков является консервативная терапия, включающая медикаментозное лечение, использование физиотерапевтических методов лечения. Однако консервативный метод лечения не всегда дает желаемый результат [2, 5, 8, 9, 11].

Выбор тактики лечения больных с остеохондрозом позвоночника в настоящее время дискутируется. Это касается этапа лечения, когда следует прекратить попытку лечить заболевание консервативными методами и назначить хирургическое лечение.

В последние двадцать лет разработано множество пункционных методик воздействия на межпозвонковый диск, основной целью которых является ускорение процесса фиброза [6, 10, 13, 14].

Одним из способов лечения патологии межпозвонковых дисков является использование лазерного излучения высокой интенсивности (вапоризация) [12]. Недостатком данного способа является большая вероятность возникновения рецидивов заболевания, связанных с тем, что так же как и традиционное хирургическое удаление грыжи диска не устраняет дефект фиброзного кольца, который является основной причиной рецидивов заболевания.

В последнее время появился фундаментально новый подход к использованию возможностей лазерного излучения. В 1992 году было доказано, что лазерное воздействие низкой интенсивности может изменять свойства хряща, не разрушая его [7]. Было показано, что кроме изменения пластического состояния хряща при определенных параметрах лазерного воздействия вызывался рост хрящевой ткани [3]. В эксперименте

in vivo продемонстрирована возможность вызывать лазеро-индуцированный контролируемый рост хрящевой ткани межпозвонкового диска [1]. Данный способ можно назвать лазерной термодископластикой межпозвонкового диска (ЛТДП).

Цель исследования: изучить эффективность применения лазерной термодископластики у больных с дегенеративными заболеваниями межпозвонковых дисков в пояснично-крестцовом отделе позвоночника в сравнении с консервативным методом.

МАТЕРИАЛЫ И МЕТОДЫ ИССЛЕДОВАНИЯ

Все больные были проинформированы и дали согласие на включение в исследование. Исследования были одобрены комитетом по этике и проводились в соответствии с этическими стандартами, изложенными в Хельсинкской декларации. В основу работы положен анализ наблюдений за 170 больными в возрасте от 20 до 63 лет (средний 43,07 ± 12,23) с остеохондрозом поясничного отдела позвоночника в период с 2008 по 2010 год (54,7 % мужчин, 45,3 % женщин). Критерии включения: у всех в анамнезе были попытки консервативного лечения в течение 6 месяцев, дискогенный болевой синдром. Критерии исключения: клиника дефицита в неврологическом статусе, секвестрированная грыжа, местный или генерализованный воспалительный процесс, нарушение свертывающей системы крови.

На основе случайного выбора пациенты были разделены на две группы.

Больным первой группы (42 человека) была проведена ЛТДП, ортопедические мероприятия, противовоспалительная терапия после операции. ЛТДП проводили под местной анестезией в положении лежа на животе. Пункцию иглой пораженного диска на уровне $L_2 – L_3$, $L_3 – L_4$ и $L_4 – L_5$ осуществляли заднебоковым доступом (рис. 1, а), на уровне $L_5 – S_1$ — трансдуральным (рис. 1, б). Положение иглы контролировали с помощью рентгеновского электронно-оптического преобразователя (рис. 1, в). Затем в иглу вводили гибкий кварцевый световод, через который подавали лазерное излучение в импульсном режиме (рис. 1, г).

Одному (2,38 %) пациенту пункционная ЛТДП одномоментно была проведена на трех смежных межпозвонковых дисках, 31 (73,8 %) пациенту — на двух смежных межпозвонковых дисках и 10 (23,8 %) пациентам — на одном. Трансдуральным доступом пролечено 16 пациентов (38 %). Пациентам разрешали ходить через 2 часа после операции в полужестком корсете.

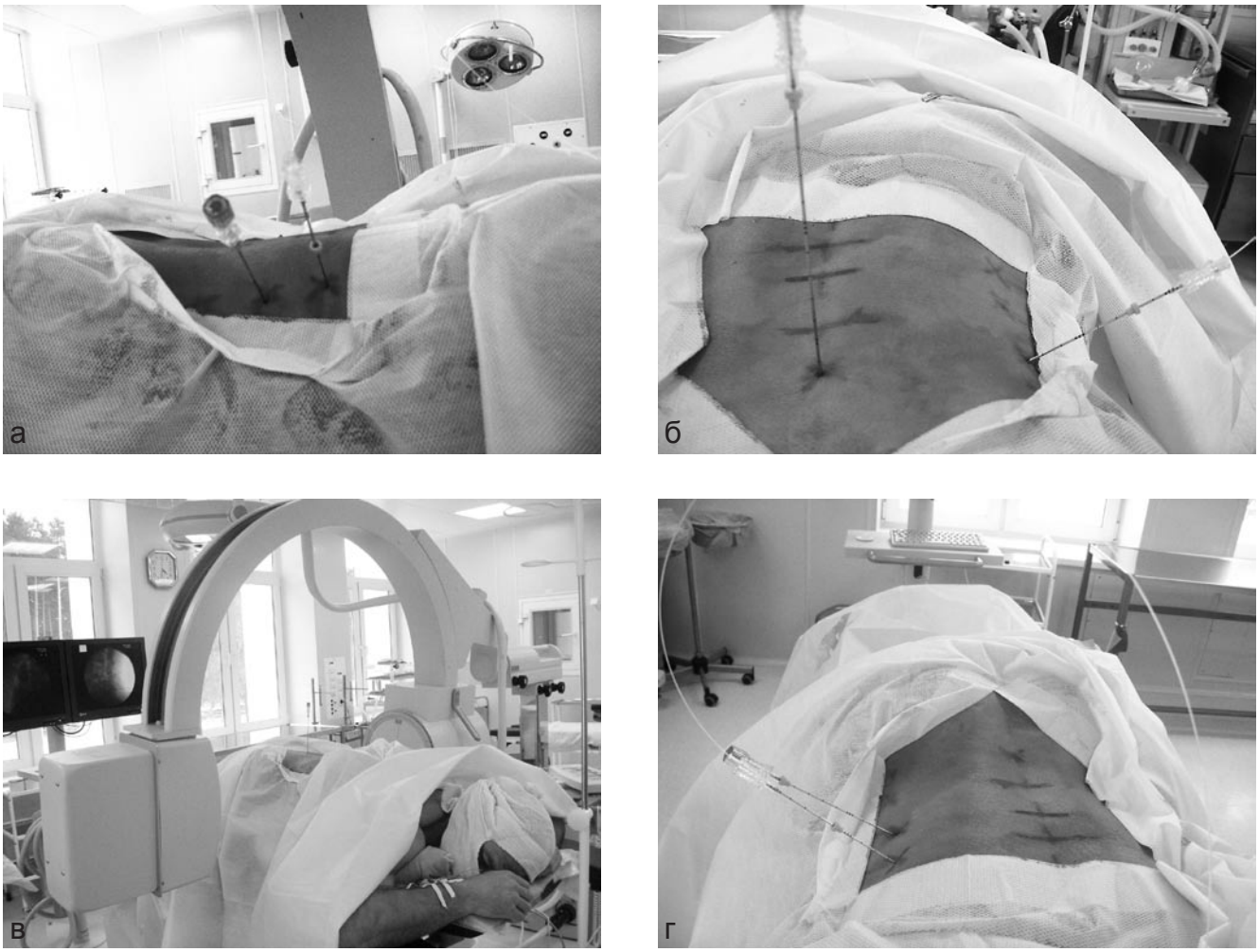

Рис. 1. Пункция межпозвонковых дисков: а — $L_2 – L_3$, $L_3 – L_4$; б — $L_4 – L_5$, $L_5 – S_1$; в — контроль положения иглы с помощью рентгеновского электронно-оптического преобразователя; г — проводится лазерное облучение через кварцевый световод

Таблица 1

Основные жалобы больных до лечения

Характер клинических проявлений	I группа (основная), n = 42		II группа (контрольная), n = 128		Общее число больных, n = 170	
	абс.	%	абс.	%	абс.	%
Боли в покое	20	47,61	61	47,65	81	47,64
Боли при движении	32	76,19	100	78,12	132	77,64
Утомляемость при физической нагрузке	12	28,57	32	25	44	25,88

Таблица 2

Возможные клинические исходы лечения

Группа	Количество больных		
	с благоприятным исходом	с неблагоприятным исходом	всего
I	A	B	A + B
II	C	D	C + D

Больные второй группы (128 человек) получали комплексную консервативную терапию, включающую ортопедические мероприятия, медикаментозную терапию, физиотерапевтическое лечение, ЛФК, массаж. Эти больные составляли группу сравнения.

Все больные поступили в период обострения, предъявляли жалобы на боли в поясничном отделе позвоночника различного характера, утомляемость при физической нагрузке (табл. 1).

Всем больным проводилось тщательное клиническое обследование с регистрацией полученных данных, необходимых для постановки диагноза и для изучения их динамики в процессе лечения.

100 % больным была проведена спондилография пояснично-крестцового отдела позвоночника в прямой и боковой проекции. Для определения нестабильности позвоночника осуществляли функциональные рентгенограммы при максимальном сгибании и разгибании в боковой проекции.

Всем, кто попадал во вторую группу, проводили КТ- или МРТ-исследование.

Результат лечения оценивали с использованием как объективных, так и субъективных критериев. Объективная оценка проводилась на основе вычисления критериев доказательной медицины [4]. Вычислялись критерии:

1) повышение относительной пользы (ПОП) — этот параметр определяется как относительное увеличение частоты благоприятных исходов в группе лечения (ЧБИЛ) по сравнению с контрольной (ЧБИК):
   ПОП = (ЧБИЛ – ЧБИК) / ЧБИК × 100 (в %);
2) снижение относительного риска (СОР) — этот параметр определяется как относительное уменьшение частоты неблагоприятных исходов в группе лечения (ЧНИЛ) по сравнению с контрольной (ЧНИК):
   СОР = (ЧНИЛ – ЧНИК) / ЧНИК × 100 (в %).

Для расчета данных критериев использовалась таблица возможных клинических исходов лечения (табл. 2).

Расчет основных показателей возможных клинических исходов исследования предполагает вычисление следующих вспомогательных параметров:

ЧБИЛ = A / A + B, ЧБИК = C / C + D,

ЧНИЛ = B / A + B, ЧНИК = D / C + D.

Субъективную оценку проводили по модифицированной шкале MacNab, согласно которой выделяют хорошие (улучшение), удовлетворительные (без изменений) и неудовлетворительные результаты (прогрессирование патоморфологического процесса).

Отдаленные результаты оценивали через 6 и 12 месяцев после проведенного лечения больных с остеохондрозом поясничного отдела позвоночника.

Статистическая обработка полученных результатов проводилась методами вариационной статистики на персональном Intel-совместимом компьютере при помощи программы Microsoft Office Excel 2007. Вычислялись параметрические критерии — средняя арифметическая (M), средняя ошибка средней арифметической (m), критерий Стьюдента при известном числе наблюдений (t).

РЕЗУЛЬТАТЫ ИССЛЕДОВАНИЯ И ИХ ОБСУЖДЕНИЕ

В результате проведенного обследования и лечения 170 пациентов, разделенных на две группы, были выявлены следующие данные.

Клинические наблюдения показали, что в исследуемых группах больные жаловались на боли в поясничном отделе, которые возникали в покое (47,64 %) и при движении (77,64 %), утомляемость при физической нагрузке (25,88 %). Достоверных различий между группами до лечения не было (табл. 1).

Для оценки эффективности предложенного способа проведен анализ ближайших и отдаленных результатов.

Результаты клинических наблюдений показали, что под влиянием лечения происходил закономерный регресс основных клинических проявлений в обеих группах.

В первой группе наблюдалось достоверное уменьшение клинических проявлений, во второй группе намечалась тенденция к их снижению.

Динамика клинической картины показала уменьшение болезненности в покое на 95 % ($p < 0,05$) в первой группе, на 24,59 % ($p > 0,05$) во второй группе, болезненности при движении на 93,75 % ($p < 0,05$) в первой группе, на 29 % ($p > 0,05$) во второй группе. Утомляемость при физической нагрузке уменьшилась в первой группе на 66,66 % ($p < 0,05$), во второй — на 15,62 % ($p > 0,05$).

Катамнестические данные были собраны у 32 пациентов из первой группы и у 100 пациентов из второй группы и свидетельствуют о более благоприятных отдаленных результатах у больных первой группы, в которой удельный вес обострений в течение последнего года составил 3,12 %. Во второй группе этот показатель составил 51 %.

Для определения оценки результатов лечения использовали модифицированную шкалу MacNab.

По шкале MacNab результаты распределились следующим образом: в первой группе хорошие — у 31 (96,87 %) пациента, удовлетворительные — у 1 (3,12 %) пациента. Неудовлетворительных результатов не наблюдалось. Во второй группе хорошие — у 55 (55 %) пациентов, удовлетворительные — у 34 (34 %) пациентов, неудовлетворительные результаты — у 11 (11 %).

Благоприятным исходом можно считать хорошие результаты по шкале MacNab, неблагоприятным исходом — удовлетворительные и неудовлетворительные по шкале MacNab.

Рассчитаны следующие показатели эффективности: 1) повышение относительной пользы (ПОП) составило 70,45 %; 2) снижение относительного риска (СОР) — 93 %.

Полученные данные показывают, что применение предложенного способа оперативного лечения у больных с остеохондрозом пояснично-крестцового отдела позвоночника было более эффективно по сравнению с традиционным лечением, что подтверждено снижением относительного риска на 93 % и повышением относительной пользы на 70,45 %.

Ближайшие и отдаленные результаты лечения больных с остеохондрозом пояснично-крестцового отдела позвоночника способом лазерной термодископластики свидетельствуют о ее значительной эффективности.

ВЫВОДЫ

1. Ведущими в диагностике остеохондроза пояснично-крестцового отдела позвоночника является болевой синдром, мышечно-тонические нарушения. Эта симптоматика наблюдалась у 100 % обследуемых больных.
2. Показанием к пункционной лазерной термодископластике межпозвонковых дисков является хронический дискогенный болевой синдром, не купирующийся консервативной терапией в течение 6 месяцев. Противопоказаниями — радикулярный болевой синдром; местный или генерализованный воспалительный процесс; нарушение свертывающей системы крови.
3. Проведенный анализ отдаленных результатов на основе принципов доказательной медицины указывает на эффективность предложенного способа оперативного лечения. Количество хороших результатов увеличилось с 55 до 96,87 % (повышение относительной пользы 70,45 %), а число неудовлетворительных результатов (прогрессирование) уменьшилось с 45 до 3,12 % (снижение относительного риска 93 %).

ЛИТЕРАТУРА

1. Влияние лазерного излучения на процессы регенерации хрящевой ткани межпозвонковых дисков. Предварительное сообщение / А. В. Басков [и др.] // Лазер. медицина. 2002. № 2. С. 18–23.
2. Дулаев А. К., Орлов В. П. Ортопедические аспекты хирургического лечения дегенеративно-дистрофических заболеваний пояснично-крестцового отдела позвоночника // Новые технологии в нейрохирургии: материалы науч.-практ. конф. СПб., 2004. С. 85–86.
3. Изменение структуры и регенерации суставного хряща при неабляционном воздействии лазерного излучения с длинами волн 2,09 и 1,56 мкм / А. Б. Шехтер [и др.] // Лазер. медицина. 2001. Т. 5, № 4. С. 27–31.
4. Котельников Г. П. Доказательная медицина. Научно-обоснованная медицинская практика / Г. П. Котельников, А. С. Шпигель. Самара: СамГМУ, 2000. 123 с.
5. Минимально инвазивная хирургия компрессионных радикулярных синдромов у больных с дегенеративным заболеванием поясничного отдела позвоночника / В. Н. Бикмуллин [и др.] // Новые технологии в нейрохирургии: материалы науч.- практ. конф. СПб., 2004. С. 81.
6. Пункционная лазерная вапоризация дегенеративных межпозвонковых дисков / А. Ю. Васильев, В. М. Казначеев. М.: Объединенная редакция МВД РФ, 2005. 128 с.:ил.
7. Laser shaping of composite cartilage grafts / E. Helidonis [et al.] // Am. J. Otolaryngology. 1993. Vol. 14, No 6. P. 410–412.
8. Lumbar spinal surgery in elderly patients / P. Pulido-Rivas [et al.] // Rev. Neurol. 2004. Vol. 39, No 6. P. 501–507.
9. Microdiscectomy and second operation for lumbar disc herniation / V. Salvi [et al.] // Chir. Organi. Mov. 2000. Vol. 85, No 4. P. 337–344.
10. Onik G. M., Helms C. Nuances in percutaneous discectomy // Radiol. Clin. North. Am. 1998. Vol. 36, No 3. P. 523–532.
11. Findings and outcome of revision lumbar disc surgery / S. Ozgen [et al.] // J. Spinal. Disord. 1999. Vol. 12, No 4. P. 287–292.
12. Percutaneous laser nucleolysis of lumbar disks / D. S. Choy [et al.] // N. Engl. J. Med. 1987. Vol. 317, No 12. P. 771–772.
13. Siebert W. E., Berendsen B. T., Tollgaard J. Percutaneous laser disk decompression. Experience since 1989 // Orthopäde. 1996. Bd. 25, H. 1. S. 42–48.
14. Singh V., Derby R. Percutaneous lumbar disc decompression // Pain Physician. 2006. Vol. 9, No 2. P. 139–146.

Рукопись поступила 28.03.11.

Сведения об авторах:

1. Жирнов Василий Сергеевич — ГОУ ВПО УГМА Росздрава, очный аспирант кафедры нервных болезней и нейрохирургии; e-mail: vszhirnov@mail.ru.
2. Сакович Владимир Петрович — ГОУ ВПО УГМА Росздрава, профессор кафедры нервных болезней и нейрохирургии, д. м. н.

© А. А. Гайдук, А. А. Потапчук, 2011

УДК 616.728.3-007.17-056.24

Физическая реабилитация детей младшего школьного возраста со статическими нарушениями опорно-двигательного аппарата

А. А. Гайдук, А. А. Потапчук

Physical rehabilitation of primary school age children with static disorders of the locomotor system

A. A. Gaiduk, A. A. Potapchuk

Санкт-Петербургская государственная педиатрическая медицинская академия,
Научно-исследовательский и Консультативно-диагностический центры, г. Санкт-Петербург

Цель исследования — оптимизация программ реабилитации детей младшего школьного возраста со статическими нарушениями опорно-двигательного аппарата (ОДА). Проведено исследование детей младшего школьного возраста на базе научно-исследовательского центра в лаборатории «Проблемы вертебрологии детского возраста» в 2008–2009 годах. В исследовании приняли участие 137 детей младшего школьного возраста (от 7 до 10 лет), из них 52 мальчика и 85 девочек. Все дети имели функциональные нарушения ОДА (перекосы таза во фронтальной плоскости, нарушения осанки, плоско-вальгусную установку стоп). Оценка исходного состояния ОДА, а также оценка эффективности восстановительного лечения проводились с помощью компьютерной оптической топографии (КОМОТ), разработанной в Новосибирском НИИТО [7], и стабилографического комплекса Диа-След (ДС), разработанного в ФГУ «СПб НЦЭПР им. Альбрехта ФМБА России» [8]. Разработан алгоритм лечебной гимнастики (ЛГ) с учетом типа статического нарушения со стороны позвоночника в виде сколиотической дуги и наклона оси позвоночника на фоне перекоса таза во фронтальной и горизонтальной плоскостях. Назначаемая пациенту дифференцированная ЛГ в комплексе с применением механической коррекции разновысокими стельками способствует предотвращению развития структурных нарушений в позвоночнике. Создание мышечного корсета, а также навыка правильной осанки с помощью физических упражнений на занятиях ЛГ считаем основополагающим в достижении результата.

Ключевые слова: перекос таза; статические нарушения позвоночника; разновысокость нижних конечностей.

Aim of the study consists in the optimization of rehabilitation programs for primary school age children with static disorders of the locomotor system (LMS). We have performed the study of primary school age children on a scientific research center base in “Problems of childhood vertebrology” laboratory in 2008–2009. 137 primary school age children (7–10 years old) took participation in the study, there were 52 boys and 85 girls among them. All the children had functional static disorders of LMS (pelvic tilts in the frontal plane, postural disorders, planovalgus feet). The assessment of LMS initial condition, as well as the effectiveness assessment of restorative treatment was made using computer optical topography (COT) developed at the Novosibirsk Scientfic Research Institute of Traumatology and Orthopedics [7] and Dia-Sled (DS) stabilographic complex developed in FSI “The Saint Petersburg Scientific and Practical Center of Medical and Social Expertise, Prosthetics and Rehabilitation of the Disabled named after G. A. Albrecht of Federal Medical and Biological Agency of Russia” [8]. We have worked out the algorithm of therapeutic physical training (TPT) in view of static disorder type of the spine as the spine scoliotic arc and axis slope through pelvic tilt in the frontal and horizontal planes. The differentiated TPT prescribed for a patient in combination with mechanical correction using uneven orthopedic insoles contributes to prevention of the spine structural disorders. The creation of the muscular corset, as well as the skill of correct posture with the help of physical exercises in the process of TPT is considered by us to be a fundamental guideline for the outcome achievement.

Keywords: pelvis tilt; static disorders of the spine; lower limb length discrepancy.

ВВЕДЕНИЕ

Статические нарушения ОДА являются наиболее частой проблемой детей младшего школьного возраста. Количество таких пациентов неуклонно растет, в среднем три ребенка из пяти в возрасте от 7 до 10 лет имеют видимые нарушения ОДА, что, в свою очередь, приводит к увеличению патологии не только аппарата движения, но и основных органов и систем (сердечно-сосудистой, пищеварительной, дыхательной и др.).

Осанка определяет не только положение тела человека в пространстве, но и является показателем состояния здоровья. Хорошая осанка обеспечивает оптимальное равновесие в трехмерном пространстве при гравитационном взаимодействии с окружающей средой [5].

Причины формирования статико-динамических нарушений у детей младшего школьного возраста — быстрый рост позвоночника при недостаточно развитом мышечном корсете, незрелость нейромышечной регуляции, гиподинамия. При этом формируется неоптимальный двигательный стереотип, при котором одни мышцы находятся в гипертонусе, а другие ослабевают, что способствует нестабильности вертикальной стойки, нарушению распределения плантарной нагрузки, функциональному укорочению одной из нижних конечностей, опущению сводов стоп [1].

От 20 до 25 % детей младшего школьного возраста имеют разновысокость нижних конечностей, вследствие чего происходят биомеханические нарушения

ОДА во фронтальной, сагиттальной и горизонтальной плоскостях [1, 3].

Разновысокость нижних конечностей у детей младшего школьного возраста встречается достаточно часто, т. н. малая разновысокость (до 1,0 см) определяется у 75–90 %, слева в 3,5 раза чаще, чем справа, при этом в 95 % случаев формируется поясничное искривление позвоночника во фронтальной плоскости [3]. Левосторонняя девиация позвоночника в поясничном отделе встречается чаще, чем правосторонняя в связи с более частым левосторонним укорочением нижней конечности [4].

Причины формирования фронтальных искривлений позвоночника разнообразны, однако биомеханогенез этих ситуаций имеет общие закономерности — обязательным условием формирования фронтальных нарушений является наличие статодинамического фактора [3].

При появлении перекоса таза во фронтальной плоскости, как следствие, формируется согласованная перекосу таза фронтальная дуга позвоночника, и происходит компенсаторное перераспределение статической нагрузки при стоянии и ходьбе в сторону укороченной нижней конечности. В результате в процесс компенсации вовлекаются таз, ось позвоночника, плечевой пояс и стопы.

В большинстве случаев компенсаторное искривление позвоночника не носит структуральный характер. Но через несколько лет такого положения по законам биомеханики функциональная дуга без ротационного компонента все-таки на вершине дуги сместится в горизонтальной плоскости, что приведет к появлению структуральных изменений со стороны позвонков в зоне искривления. Также может возникать компенсаторная дуга противоискривления в вышележащем грудном отделе позвоночника. В мышцах, длительно фиксирующих позвоночник в искривленном состоянии (*m. erector spinae, m. trapezius, m. quadratus lumborum* и др.), формируются болезненные триггерные точки.

Серьезность проблемы нарушения осанки у детей младшего школьного возраста обусловлена тем, что без своевременной коррекции статические нарушения со стороны ОДА становятся предрасполагающим фактором для появления структуральных изменений в позвоночнике, являющихся причиной сниженной трудоспособности в зрелом возрасте, так как возникающие у маленьких детей функциональные нарушения ОДА создают предпосылки к формированию дистрофических изменений в межпозвонковых дисках и суставах, приводя к развитию остеохондроза [3, 6].

Рост и развитие ребенка представляют собой непрерывный поступательный процесс, протекающий скачкообразно в течение всего периода роста, приводя к количественным и качественным изменениям организма. Знание данных закономерностей позволяет не только прогнозировать рост и развитие ребенка, но и корректировать формирующуюся в процессе роста и развития осанку ребенка с помощью средств физического воспитания, так как физические упражнения — своеобразный стимулятор развития мышечной системы организма.

Задачи физической реабилитации — создание благоприятных биомеханических условий для оптимального взаиморасположения всех биозвеньев тела, направленной коррекции имеющихся нарушений позвоночника, таза, стоп, формирования и закрепления навыка правильной осанки, создания мышечного корсета.

Ранняя инструментальная диагностика позволяет проводить своевременную дифференцированную коррекцию нарушений ОДА, что является чрезвычайно важным, при этом программы комплексного лечения должны быть максимально индивидуализированы [2].

ДС-стабилометрию у пациентов с перекосами таза мы рекомендуем проводить в сочетании с КОМОТ для окончательного принятия решения по поводу высоты компенсации для разновысоких стелек, назначаемых при том или ином варианте нарушения статического баланса тела.

Цель исследования — оптимизация программ реабилитации детей младшего школьного возраста со статическими нарушениями ОДА.

МАТЕРИАЛЫ И МЕТОДЫ

Нами проведено исследование детей на базе научно-исследовательского центра в лаборатории «Проблемы вертебрологии детского возраста» в 2008–2009 годах. В исследовании приняли участие 137 детей младшего школьного возраста (от 7 до 10 лет), из них 52 мальчика и 85 девочек. Все дети имели нарушения ОДА (нарушения осанки, перекосы таза во фронтальной и горизонтальной плоскостях, плосковальгусную установку стоп). У исследуемого контингента детей младшего школьного возраста наблюдались различные типы нарушений осанки в сагиттальной плоскости: сутулая, круглая, кругловогнутая, плоская, плосковогнутая спина.

Оценка исходного состояния ОДА, а также оценка эффективности восстановительного лечения проводились с помощью аппаратов КОМОТ и ДС, а также с помощью функциональных тестов на силовую выносливость мышц спины, живота и подвижность позвоночника вперед. При математической обработке данных использовалась оценка достоверности различий по критерию Стьюдента.

Нами разработан комплекс лечебной гимнастики (ЛГ) с учетом типа нарушения осанки во фронтальной и сагиттальной плоскостях, а также перекоса таза во фронтальной и горизонтальной плоскостях [2]:

1) при нарушениях осанки во фронтальной плоскости рекомендовано выполнение симметричных упражнений в положении разгрузки позвоночника — лежа на животе и лежа на спине;
2) при гиперлордозе поясничного отдела позвоночника рекомендованы упражнения, направленные на растяжение мышц поясничного отдела позвоночника и укрепление мышц брюшного пресса. Особенно рекомендуется выполнение упражнений на фитболах — больших гимнастических мячах в положении лежа на животе;

3) при сглаженном поясничном лордозе используются упражнения, направленные на формирование поясничного лордоза;
4) при перекосе таза используются упражнения, направленные на коррекцию со стороны укороченной нижней конечности, в исходных положениях стоя или лежа на спине;
5) при ротации таза в горизонтальной плоскости рекомендуются упражнения в исходных положениях стоя, направленные на деротацию таза в противоположном скручиванию направлении.

Объем нагрузки: каждое упражнение повторяется 8–10 раз.

Независимо от необходимости ортопедической коррекции индивидуально подбирались упражнения в зависимости от статических нарушений ОДА. Вначале ребенок проходил обучающий курс ЛГ в течение 5–10 занятий, затем ему назначались специальные дифференцированные упражнения для выполнения в домашних условиях. Повторный осмотр с инструментальным обследованием осуществлялся каждые 6–8 мес.

РЕЗУЛЬТАТЫ ИССЛЕДОВАНИЯ

Для оценки результатов КОМОТ мы выбрали 4 основных параметра: перекос таза и наклон оси позвоночника во фронтальной плоскости, поворот плечевого пояса относительно таза в горизонтальной плоскости и боковое смещение линии остистых отростков в поясничном или грудопоясничном отделах позвоночника:
1) **FP** — угол перекоса таза во фронтальной плоскости;
2) **FT** — угол наклона оси позвоночника во фронтальной плоскости;
3) **GT** — угол поворота плечевого пояса относительно таза в горизонтальной плоскости;
4) **MD(L\Th-L)** — максимальное боковое смещение линии остистых отростков в поясничном или грудопоясничном отделах позвоночника.

Результаты динамики статических нарушений ОДА у детей младшего школьного возраста по данным параметров КОМОТ представлены в таблице 1.

Восстановительное лечение включало на первом этапе механическую коррекцию нарушенного баланса между перекосом таза, смещением и наклоном оси позвоночника во фронтальной плоскости с помощью разновысоких ортопедических стелек. Далее, на фоне проведенной коррекции, выполнялся этап физического воздействия на мышечный корсет ребенка с помощью ЛГ, учитывая тип нарушения осанки. По нашим данным, угол перекоса таза во фронтальной плоскости уменьшился в среднем на 43 %, угол наклона оси позвоночника во фронтальной плоскости — на 33 %, угол поворота плечевого пояса относительно таза в горизонтальной плоскости уменьшился на 24 %, максимальное боковое смещение линии остистых отростков в поясничном или грудопоясничном отделах позвоночника уменьшилось на 43 %. Результаты положительной динамики со стороны осанки у детей младшего школьного возраста представлены на рисунках 1 и 2.

Обследование на ДС проводилось в статике и в динамике (С — статика, D — динамика). За основу оценки по ДС нами было принято четыре основных параметра. Опоропредпочтение с увеличением давления под правой или левой стопой, смещение общего центра

Таблица 1

Динамика статических нарушений ОДА у детей младшего школьного возраста по данным КОМОТ (n = 137)

Параметры	До лечения	После лечения	P*
FP (угол перекоса таза во фронтальной плоскости)	3,5±1,4	2,0±0,7	P > 0,05
FT (угол наклона оси позвоночника во фронтальной плоскости)	2,1±0,5	1,4±0,6	P < 0,05
GT (угол поворота плечевого пояса относительно таза в горизонтальной плоскости)	5,4±0,8	4,1±0,7	P > 0,05
MD(L\Th-L) (максимальное боковое смещение линии остистых отростков в поясничном или грудопоясничном отделах позвоночника)	6,8±1,4	3,9±1,8	P < 0,05
Обозначения: P* — достоверность различий по критерию Стьюдента			

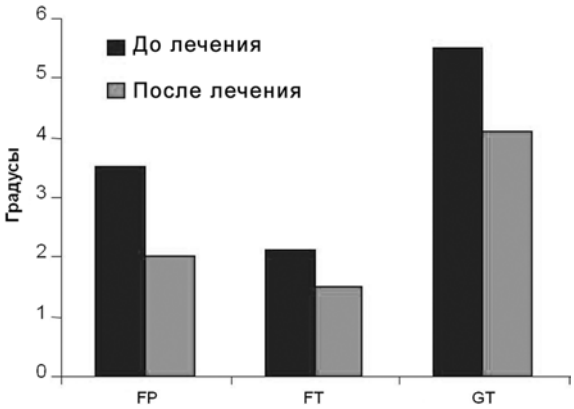

Рис. 1. Динамика статических нарушений позвоночника у детей младшего школьного возраста по данным КОМОТ

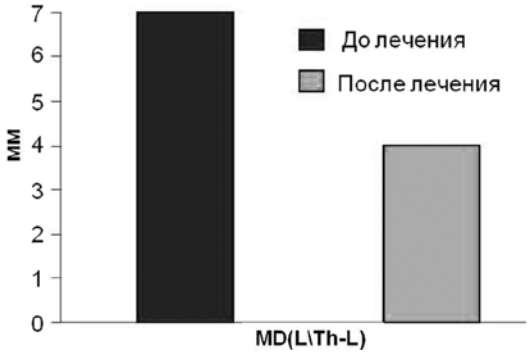

Рис. 2. Динамика статических нарушений позвоночника у детей младшего школьного возраста по данным КОМОТ

давления во фронтальной плоскости вправо или влево, диагональный перекос по (против) часовой стрелке/и и элемент зеркального отражения, оценка которого выполняется в момент ходьбы:

1. **OP(R/L)** — опоропредпочтение с увеличением давления под правой или левой стопой;
2. **CPF(R/L)** — смещение общего центра давления во фронтальной плоскости вправо или влево;
3. **DP(+–)** — диагональный перекос по (против) часовой стрелке/и;
4. **ZD(+–)** — элемент зеркального отражения (оценка производится во время ходьбы).

Динамика полученных результатов представлена в таблице 2.

Как видно из таблицы, в результате лечения опоропредпочтение с увеличением давления под правой или левой стопой уменьшилось в среднем по группе на 45 %, смещение общего центра давления во фронтальной плоскости вправо или влево уменьшилось на 29 %, диагональный перекос по (против) часовой стрелке/и исправился на 27 %, элемент зеркального отражения исправился на 57 %. Результаты положительной динамики со стороны позы и походки у детей младшего школьного возраста представлены на рисунке 3.

Кроме того, при оценке функционального состояния ОДА у детей младшего школьного возраста выявлено улучшение показателей силовой выносливости мышц спины (СВМС) и брюшного пресса (СВМЖ) под воздействием дифференцированной ЛГ, назначаемой в зависимости от вида нарушений осанки на фоне перекоса таза. Так, СВМС возросла на 30 %, а СВМЖ на 22 %. Динамика функционального состояния мышц спины и живота пациентов представлена на рисунке 4.

Таблица 2

Динамика статических нарушений ОДА у детей младшего школьного возраста по данным стабилографии с помощью прибора Диа-След (n = 137)

Параметры	До лечения	После лечения	P*
OP(R/L) (опоропредпочтение с увеличением давления под правой или левой стопой)	56±2,1	31±2,3	P < 0,05
CPF(R/L) (смещение общего центра давления во фронтальной плоскости вправо или влево)	42±0,7	30±1,3	P > 0,05
DP(+–) (диагональный перекос по (против) часовой стрелке/и)	26±01,7	19±1,8	P > 0,05
ZD(+–) (элемент зеркального отражения)	7,0±0,5	3,0±0,4	P < 0,05
Обозначения: P* — достоверность различий по критерию Стьюдента.			

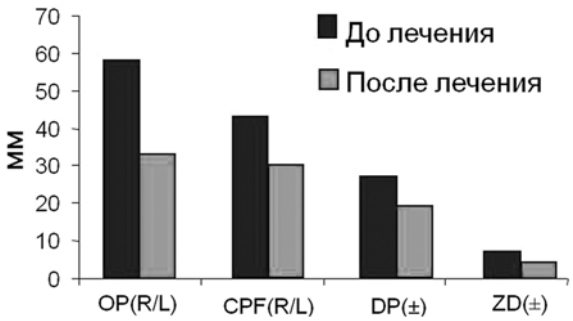

Рис. 3. Динамика статических нарушений ОДА у детей младшего школьного возраста по данным прибора Диа-След (n = 137)

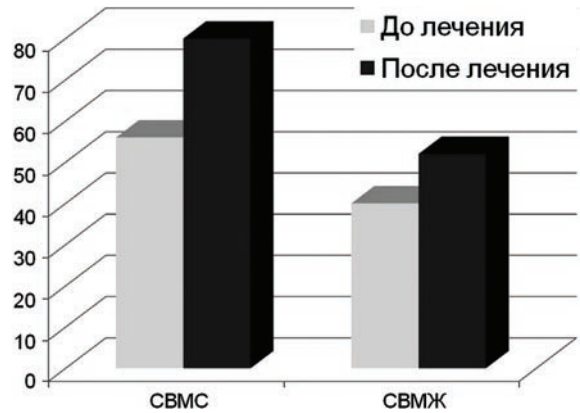

Рис. 4. Динамика функционального состояния мышц спины и живота у детей младшего школьного возраста

ЗАКЛЮЧЕНИЕ

Около 25 % детей младшего школьного возраста имеют разновысокость нижних конечностей, вследствие чего происходят биомеханические нарушения со стороны ОДА. Статические нарушения позвоночника на фоне перекоса таза не носят структуральный характер. Но через несколько лет такого положения по законам биомеханики функциональная дуга без ротационного компонента все-таки на вершине дуги сместится в горизонтальной плоскости, что приведет к появлению структуральных изменений со стороны позвонков в зоне искривления. Оценить степень выраженности статических нарушений позвоночника, таза и стоп можно с помощью доступных, безопасных, неинвазивных диагностических методов — КОМОТ и ДС-исследований.

Необходимо создавать биомеханические условия для оптимальной статики и динамики ОДА. Наряду с подбором разновысоких ортопедических стелек, оптимизирующих биомеханические характеристики ОДА, весомое значение в закреплении и удержании достигнутой коррекции имеют целенаправленные физические упражнения.

Лечебная гимнастика должна быть направлена на коррекцию имеющихся нарушений ОДА с формированием мышечного корсета и созданием навыка правильной осанки. Дифференцированная ЛГ проводится в зависимости от типа статических нарушений ОДА — на фоне перекоса таза во фронтальной («косой» таз) и горизонтальной («скрученный» таз) плоскостях.

ЛИТЕРАТУРА

1. Васильева Л. Ф. Визуальная диагностика нарушений статики и динамики опорно-двигательного аппарата человека. Иваново, 1996. 112 с.
2. Гайдук А. А. Потапчук А. А. Программа динамического наблюдения детей школьного возраста с перекосами таза // Ученые записки СПбГМУ. 2010. Т. XVII, № 3. С. 59–63.
3. Голдырев А. Ю. Роль малой разновысокости нижних конечностей в генезе фронтальных искривлений позвоночника // Функциональные аспекты соматической патологии: материалы науч. конф. М., 2000. С. 16–19.
4. Ишал В. А. К вопросу о возможностях консервативного лечения сколиоза // Ортопедия, травматология и протезирование. 1990. № 3. С. 23–25.
5. Кашуба В. А., Верховая Т. В. Методологические особенности исследования осанки человека // Педагогіка, та проблеми виховання і спорту. 2002. № 13. С. 48–53.
6. Сквознова Т. М. Комплексная коррекция статических деформаций у подростков с дефектами осанки и сколиозами 1-й и 2-й степени: автореф. дис…д-ра мед. наук. М., 2008. 39 с.
7. Способ компьютерной оптической топографии тела человека и устройство для его осуществления: Евраз. пат. № 000111 / В. Н. Сарнадский, М. А. Садовой, Н. Г. Фомичев; заяв. 26.08.96.
8. Программное обеспечение для регистрации, отображения и обработки информации о динамике распределения давления между стопой и опорной поверхностью Диа-След-М / Л. М. Смирнова, С. В. Барвиненко; заявитель ООО «Диа-Сервис». Гос. рег. № 2010613131.

Рукопись поступила 13.09.11.

Сведения об авторах:
1. Гайдук Александр Александрович — Санкт-Петербургская государственная педиатрическая медицинская академия, Консультативно-диагностический центр, заместитель главного врача, к. м. н.; e-mail: a_gaiduk@mail.ru.
2. Потапчук Алла Аскольдовна — Санкт-Петербургская государственная педиатрическая медицинская академия, Консультативно-диагностический центр, врач ЛФК отделения реабилитации, д. м. н., профессор; e-mail: apotapchuk@mail.ru.

© И. Т. Батршин, 2011

УДК 611.9:616.711-007.55-053.2

Топографическая характеристика латеральных дуг искривления при деформациях позвоночника

И. Т. Батршин

Topographical characteristic of lateral curvature arcs for the spine deformities

I. T. Batrshin

МУ «Детская городская поликлиника», г. Нижневартовск (главный врач — к. м. н. В. И. Каплина)

Методом компьютерной оптической топографии (КОМОТ) проведено скрининг-обследование 18 500 детей г. Нижневартовска на предмет вертебральной деформации, где выявлено 2115 (11,4 %) детей со сколиозом. Цель — характеристика первичной и вторичной дуг сколиоза. При этом констатировано, что деформации позвоночника до 10º, как правило, неструктуральные и преимущественно располагаются слева в поясничном и грудопоясничном отделе с невыраженной или маловыраженной верхней компенсаторной дугой справа в грудном отделе. Деформации же позвоночника с углом более 10º, наоборот, как правило, являются структуральными, располагаются преимущественно справа в грудном отделе с компенсаторной дугой в поясничном отделе с противоположной стороны. В исключительных случаях при недостаточности механизма компенсации формируется дополнительная третья дуга искривления.

Ключевые слова: сколиоз; дети; первичная и вторичная дуга искривления.

Screening of 18500 children of Nizhnevartovsk has been performed for a vertebral deformity by computer optical topography method, and thereby 2115 (11.4 %) children with scoliosis have been revealed. The aim is to characterize scoliosis primary and secondary arcs. The spine deformities below 10º have been ascertained to be, as a rule, non-structural and, mainly, to be localized on the left in the lumbar and thoracolumbar spine with unmarked and little-marked upper compensatory arc on the right in the thoracic spine. On the contrary, the spine deformities above 10º, as a rule, are structural and localized mainly on the right in the thoracic spine with secondary compensatory arc in the opposite lumbar spine. In the exceptional cases, when the compensation mechanism is insufficient, an additional third curvature arc is formed.

Keywords: scoliosis; children; primary and secondary curvature arc.

Деформация позвоночника является одной из сложнейших проблем многовековой медицины и сопровождает человечество с самого его зарождения. Исторический процесс изучения сколиоза можно разделить условно на несколько периодов. Начиная с эмпирических подходов древних целителей, направленных на установление причин возникновения и методов лечения, которые тесно переплетаются с научно обоснованными теориями и противоречивыми заключениями. Прогресс в изучении и лечении деформаций позвоночника существенно ускорился после внедрения рентгенологических методов исследования. Получили развитие основные методы консервативного и оперативного лечения. Вместе с тем, несмотря на достигнутые успехи, до сегодняшнего дня остаются нераскрытыми сущность и механизм развития деформации позвоночника (ДП).

Очевидно, что при формировании сколиоза происходят многомерные, многоплоскостные и взаимозависимые нарушения всех анатомических структур туловища относительно друг друга [1, 6]. Так, появление сколиотической дуги компенсаторно приводит к формированию вторичной дуги с целью восстановления баланса и равновесия опорно-двигательного аппарата. Каковы же механизмы формирования компенсаторных дуг искривления, закономерности расположения и биомеханическая взаимосвязь между первичной и компенсаторной дугами искривления?

Цель работы — характеристика и оценка параметров дуг латерального искривления при деформациях позвоночника.

МАТЕРИАЛ И МЕТОДЫ

Проведено скрининг-обследование 18500 детей и подростков в возрасте 7–17 лет методом КОМОТ — компьютерной оптической топографии [4], применены топографические критерии оценки [5]. Подвергнуты анализу средние значения топографических параметров дуг латерального искривления позвоночника: S1–L1 — уровень нижней границы первичной, S2–L1 — вторичной дуги на относительной шкале, где расстояние от первого крестцового до C1 позвонка соответствует 100%; S1(S2)–L2 — уровень вершины первичной (S1) и вторичной (S2) дуг; S1 (S2)–L3 — верхняя граница первичной и вторичной дуги; S1(S2)–LA — угол латеральной асимметрии (аналог угла Cobb) первичной и вторичной дуг; S1(S2)RA — угол ротации на вершине первичной и вторичной дуги искривления. Также использовался метод рентгенографии и мультиспиральной компьютерной томографии (МСКТ).

РЕЗУЛЬТАТЫ

По результатам исследования 1585 (8,6 %) человек признаны здоровыми, у 14 800 (80 %) детей выявлено нарушение осанки, а у 2115 (11,4 %) — сколиоз различной степени. Дети со сколиозом были разделены на две подгруппы: с деформацией до 10º (сколиоз I ст.) и деформацией более 10º (сколиоз II–IV ст. по В. Д. Чаклину). Искривление до 10º (I группа) было выявлено у 1743 (82,4 %), искривление в 10º и более (II группа) — у 372 (17,6 %) детей (рис. 1).

При сколиозе до 10º средние значения параметров границ первичной дуги искривления позвоночника представлены следующим образом. У 1186 (68,2 %) человек нижняя граница основной дуги S1–L1 выявлена на 17,30 % по относительной шкале, принятой в системе ТОДП, что указывает на межпозвонковый диск L4 и L5; уровень вершины первичной дуги S1–L2 равен 42,26 %, что соответствует диску L1 и Th12, а верхняя граница S1–L3 отмечена на 56,10 % (тело Th10). Среднее значение S1–LA — угла латеральной асимметрии (аналог угла Cobb) равно (–5,10º), а ротация S1–RA составила (–0,96º). При этом в данной подгруппе расположение основной дуги было левосторонним (рис. 2).

При анализе вторичной компенсаторной дуги в этой же подгруппе было установлено, что она находится выше по отношению к первичной дуге, а именно: нижняя граница S2–L1 на уровне 61,71 %, что соответствует телу Th9 позвонка. Вершина вторичной дуги (S2–L2) располагается на 77,23 %, что соответствует уровню Th6, а верхняя граница S2–L3 отмечена в 87,73 % (диск Th3 и Th4). В данном случае угол латеральной асимметрии S2–LA равен 2,11º (с положительным значением), что указывает на правостороннее расположение компенсаторной дуги, а среднее значение ротации на вершине вторичной компенсаторной дуги (S2–RA) составляет 0,5º. Значение S2–RA показывает на отсутствие ротационного компонента вторичной дуги, что является признаком ее неструктурального характера.

Необходимо отметить, что в первой группе у 204 (11,7 %) детей основная дуга располагалась справа в каудальном положении, а у 77 (4,4 %) справа в краниальном положении. У 248 (14,2 %) человек основная дуга находилась слева и краниально. S-образный сколиоз с равнозначными по величине дугами выявлен у 28 (1,5 %) человек.

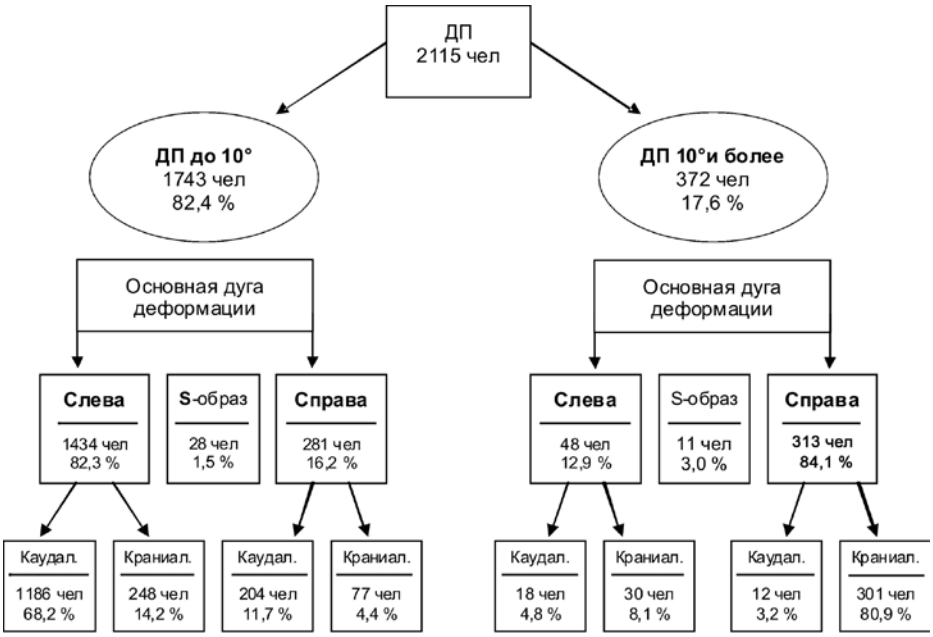

Рис. 1. Структура расположения основной дуги при деформациях позвоночника (ДП)

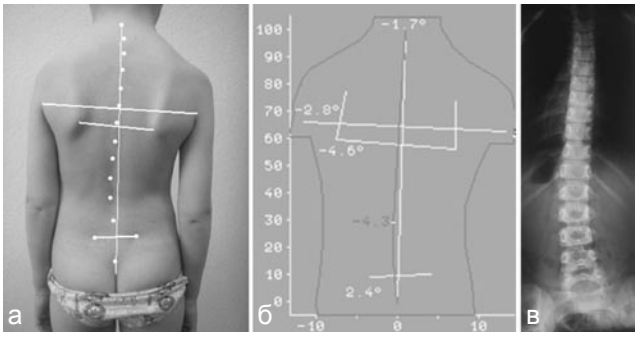

Рис. 2. Левосторонний поясничный (каудальный) сколиоз до 10º с невыраженной компенсаторной дугой справа в грудном отделе: а — внешний вид обследуемого; б — топограмма; в — рентгенограмма позвоночника в прямой проекции

Во второй подгруппе детей с деформацией позвоночника в 10º и более границы основной и компенсаторной дуг искривления имеют совершенно другую характеристику. У 301 (80,9 %) ребенка среднее значение нижней границы основной дуги (S1–L1) находится на уровне 45,52 %, (тело позвонка Th12); верхушка данной дуги искривления (S1–L2) располагается на уровне 63,33 %, что соответствует диску Th8 и Th9, а значение верхней границы (S1–L3) зафиксировано на уровне 85,71 %, что соответствует телу Th4. При этом значительное изменение претерпевает значение угла латеральной асимметрии (S1–LA), которое из отрицательного переходит в положительное, что свидетельствует о смене стороны расположения основной сколи-

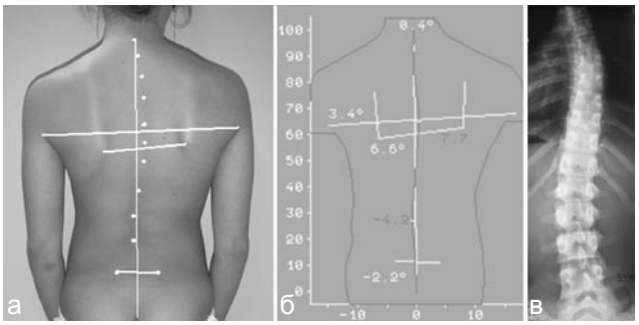

Рис. 3. Правосторонний грудной (краниальный) сколиоз с углом более 10º и компенсаторной дугой слева в поясничном отделе: а — внешний вид обследуемого; б — топограмма; в — рентгенограмма позвоночника в прямой проекции

отической дуги, а именно: переход из левостороннего в правостороннее (рис. 3). Смена стороны расположения основной дуги сопровождается нарастанием угла деформации, среднее значение которого становится равным 17,35º, а ротация позвоночника на вершине деформации (S1–RA) усилена до уровня 4,38º, что свидетельствует о структуральном характере деформации.

Границы вторичной компенсаторной дуги в данном случае тоже меняют сторону расположения и уровень локализации, а именно: располагаются ниже основной дуги и становятся левосторонними. Так, значение нижней границы S2–L1 располагается на уровне 15,38 %, что соответствует телу L5. Вершина компенсаторной дуги (S2–L2) находится на уровне 24,65 %, что соответствует диску между L3 и L4, а значение верхней границы (S2–L3) отмечено на уровне 39,99 % и соответствует телу L1. При этом угол латеральной асимметрии S2–LA с отрицательным значением, что означает левостороннее расположение вторичной дуги, и равен (–6,33º), а ротация S2–RA соответствует (–1,64º). В данном случае ротация на вершине компенсаторной дуги свидетельствует о начале структурных изменений вторичной дуги.

При этом нужно отметить, что у 18 (4,8 %) детей из группы с искривлением более 10° в отличие от основной группы первичная дуга искривления располагалась слева и каудально, что соответствовало левостороннему поясничному сколиозу, а у 30 (8,1 %) детей — слева и краниально, что характеризуется как левосторонний грудной сколиоз. Только у 12 (3,2 %) человек основная дуга была выявлена справа и в каудальном положении, что соответствовало правостороннему поясничному сколиозу. В этой же группе у 11 (3,0 %) детей обе дуги искривления были равновеликими (S-образный сколиоз). При анализе этой группы у одного больного с выраженной формой сколиоза IV степени были выявлены три дуги искривления (рис. 4).

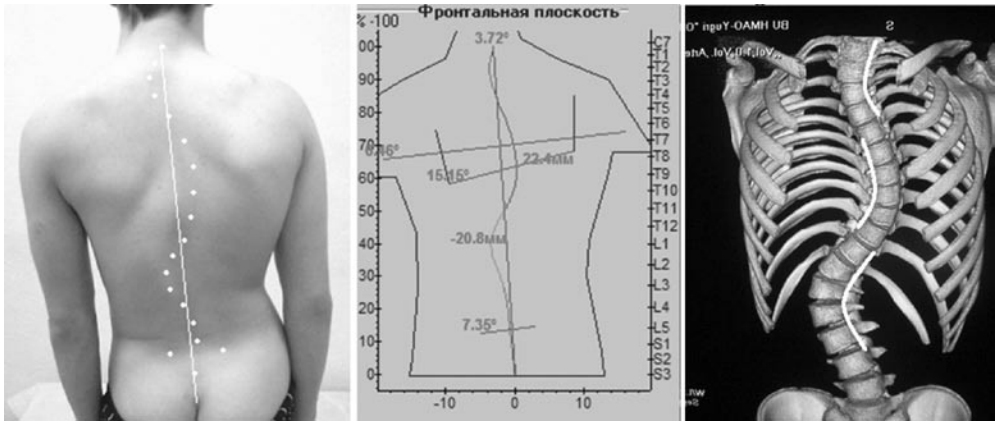

Рис. 4. Сколиоз IV степени: три дуги искривления: левая поясничная, правая нижнегрудная и левая верхнегрудная

ОБСУЖДЕНИЕ

Как располагаются и что же происходит с границами основной и компенсаторной дуг искривления при разной выраженности деформации? Так, при начальной степени деформации до 10º у подавляющего большинства обследованных основная дуга искривления, как правило, располагается слева в грудопоясничном и поясничном отделах (в каудальном положении по отношению к вторичной дуге). В этом случае компенсаторная дуга располагается выше в грудном отделе с правой стороны (краниально). В то же время в группе с деформацией более 10º структура расположения основной и вторичной дуги иная: у абсолютного большинства основная дуга располагается с правой стороны и в грудном (краниально) отделе, а вторичная дуга — слева и в поясничном (каудально) отделе позвоночника.

Все это показывает, что с увеличением степени деформации происходит смена как стороны расположения, так и уровня основной и вторичной дуг. По нашему мнению, данная закономерность связана с несколькими причинами. Так, деформации позвоночника с углом до 10º и с углом более 10º по Coob отличаются не только по распространенности, стороне и уровню локализации, но и различной этиологией возникновения, что предопределяет различный характер патогенетического развития неструктуральной и структуральной деформации.

Группу с деформацией до 10º, как правило, представляют пациенты с последствиями различного рода нарушений статуса опорно-двигательного аппарата (контрактура паравертебральных мышц, диспластический синдром, контрактура пояснично-подвздошной мышцы, контрактура или рекурвация суставов нижних конечностей и т. д.), приводящие к невыраженному отклонению оси позвоночника неструктурального

характера. В литературе они встречаются под разным названием: функциональные, вторичные, статические, неструктуральные и т. д. Многие исследователи данные виды фронтальной деформации позвоночника до 10º не признают как сколиоз. Но именно данные виды фронтальных отклонений позвоночника составляют основную массу деформаций I степени по В. Д. Чаклину. У них преимущественно левостороннее расположение с поясничной или грудопоясничной локализацией.

Группу же с деформацией более 10º, как правило, представляют пациенты с идиопатическим сколиозом, имеющим структуральный характер, этология которого пока остается неясной [2, 7]. При этом идиопатический сколиоз имеет преимущественное расположение справа и в грудном отделе позвоночника [3, 8].

Итак, сколиотическая деформация, как правило, имеет две дуги: основную и компенсаторную. При этом положение компенсаторной дуги зависит от состояния основной, а именно: от маловыраженных и незаметных дуг при начальных стадиях сколиоза и до грубых структуральных форм при выраженных формах. Расположение первичной и вторичной дуги как по уровню, так и по стороне расположения зависит от структуры деформации, формы и типа локализации, а также выраженности сколиоза. Неструктуральные дуги при сколиозах до 10º, как правило, располагаются слева в поясничном и грудопоясничном отделе с невыраженной или маловыраженной верхней компенсаторной дугой справа в грудном отделе. Структуральные же сколиотические дуги с углом деформации в 10º и более, наоборот, как правило, располагаются справа в грудном отделе с компенсаторной дугой слева в поясничном отделе.

Однако на определенной стадии развития деформации, видимо, может сформироваться дополнительная, третья дуга искривления (рис. 4). Она, вероятно, формируется как дополнительный компенсаторный механизм для сохранения вертикального положения при выраженной деформации с декомпенсацией. Таким образом, организм, возможно, формирует дополнительные «точки опоры» для восстановления равновесия и вертикального положения органов опоры и движения.

ЗАКЛЮЧЕНИЕ

Можно констатировать, что при деформации позвоночника происходит отклонение туловища, а для восстановления вертикального положения организм использует компенсаторный механизм — противоискривление в виде вторичной дуги. Вероятно, при выраженных деформациях и недостаточности компенсаторного противоискривления формируется дополнительное противоискривление.

ЛИТЕРАТУРА

1. Михайловский М. В., Фомичев Н. Г. Хирургия деформаций позвоночника. Новосибирск, 2002. 430 с.
2. Ортопедия: национальное руководство / под редакцией С. П. Миронова, Г. П. Котельникова. М.: ГЕОТАР-Медиа, 2008. 832 с.
3. Сампиев М. Т., Лака А. А., Загородный Н. В. Сколиоз. М.: ГЕОТАР-Медиа, 2008. 142 с.
4. Способ компьютерной оптической топографии тела человека и устройство для его осуществления: евразийский патент № 000111 / В. Н. Сарнадский, М. А. Садовой, Н. Г. Фомичев; заявл. 26.08.96.
5. Сарнадский В. Н., Фомичев Н. Г. Скрининг деформации позвоночника методом компьютерной оптической топографии: пособие для врачей. Новосибирск, 2006. 36 с.
6. Ульрих Э. В., Мушкин А. Ю. Вертебрология в терминах, цифрах, рисунках. СПб.: ЭЛБИ-СПб, 2006. 186 с.
7. Stokes I. A. Analysis of symmetry of vertebral body loading consequent to lateral curvature // Spine. 1997. Vol. 22, No 21. P. 2495–2503.
8. Analysis of sagittal alignment in thoracic end thoracolumbal curves in adolescent idiopathic scoliosis; how do these two curve types differ? / V. V. Upasani [et al.] // Spine. 2007. Vol. 32, No 12. P. 1355–1359.

Рукопись поступила 16.05.11.

Сведения об авторах:

1. Батршин Ильгиз Тимергадиевич — МУ «Городская детская поликлиника», г. Нижневартовск, травматолог-ортопед, к. м. н.; e-mail: ilbat@inbox.ru

© Группа авторов, 2011

УДК 617.541.1-089.168.1-002.3

Особенности комплексной диагностики и хирургической тактики в лечении послеоперационного стерномедиастинита

А. В. Потемкин, В. Э. Цейликман, А. И. Синицкий

Characteristic features of complex diagnostics and surgical tactics in postoperative sternomediastinitis treatment

A. V. Potemkin, V. E. Tseilikman, A. I. Sinitsky

ГОУ ВПО Челябинская государственная медицинская академия Росздрава, г. Челябинск (ректор — заслуженный деятель науки РФ, член-корр. РАМН, д. м. н., профессор И. И. Долгушин)

Гнойный послеоперационный стерномедиастинит является тяжелой формой хирургической инфекции, характеризуется поражением грудины и переднего средостения, нередко сочетается с нагноением послеоперационной раны. Стерномедиастинит является проявлением экссудативно-деструктивного воспаления, одним из компонентов которого является процесс перекисного окисления липидов. Анализированы результаты лечения 19 больных с послеоперационным стерномедиастинитом. Сроки лечения составили 25–55 дней, летальность 10,5 %. Установлена зависимость активации перекисного окисления липидов от степени выраженности экссудативно-деструктивного воспаления, что говорит о возможности использования в качестве маркеров показателей свободнорадикального окисления.

Ключевые слова: стерномедиастинит; свободнорадикальное окисление.

Purulent postoperative sternomediastinitis is a severe form of surgical infection, it is characterized by sternum and anterior mediastinum involvement and is often combined with suppuration of postoperative wounds. Sternomediastinitis is a manifestation of exudative-and-destructive inflammation, and the process of lipid peroxidation is one of this inflammation components. The results of treatment of 19 patients with postoperative sternomediastinitis have been analyzed. The average duration of treatment was 25–55 days, mortality — 10.5 %. The dependence of lipid peroxidation activation on the degree of exudative-and-destructive inflammation manifestation has been established, thereby suggesting the possibility of using the values of free radical oxidation as markers.

Keywords: sternomediastinitis; free radical oxidation.

Гнойный послеоперационный стерномедиастинит является тяжелой формой хирургической инфекции, характеризуется поражением грудины и клетчатки средостения. С учетом современных способов лечения и применения мощной антибактериальной терапии количество осложнений и летальность после срединной стернотомии значительно уменьшились, тем не менее частота развития послеоперационного стерномедиастинита остается достаточно высокой и составляет, по данным разных авторов, в среднем от 1 до 4 %, в большинстве случаев поражается переднее средостение. При послеоперационных гнойных осложнениях после срединной стернотомии медиастинит редко развивается изолированно, в большинстве случаев он сочетается с поражением грудины, мягких тканей грудной клетки [2, 5].

Учитывая анатомические особенности, послеоперационный остеомиелит грудины развивается у большинства больных как стерномедиастинит. У части больных на фоне стерономедиастинита происходит инфицирование реберных хрящей с развитием хондрита. Развитие послеоперационного остеомиелита грудины происходит, как правило, через 3–20 недель после срединной стернотомии. У большинства пациентов заболевание протекает в хронической форме [2, 14, 15].

Воспалительный процесс в грудине может возникнуть первично на фоне нестабильности в зоне фиксации грудины вследствие реакции на металлические швы. Первоначально развивается асептическое воспаление, которое в последующем переходит в гнойный процесс. Вторичное инфицирование грудины происходит вследствие перехода инфекции из мягких тканей при нагноении послеоперационной раны, из переднего средостения при первично развивающемся переднем послеоперационном медиастините [7, 9].

Факторами риска развития послеоперационного стерномедиастинита являются нестабильность грудины, продолжительность операции, величина кровопотери, отсроченное ушивание грудины, рестернотомия, аортокоронарное шунтирование, длительность искусственного кровообращения, наличие сопутствующей соматической патологии [10, 12, 13].

Развившийся острый гнойный медиастинит характеризуется быстро прогрессирующим течением с выраженной интоксикацией, развитием сепсиса, высоким уровнем летальности [1]. Диагностика медиастинита на ранних стадиях всегда затруднена, что является одной из причин высокой летальности при данном заболевании, которая составляет в среднем от 18 до 47 % [9]. Это связано с тяжестью течения самого заболевания, развивающегося как послеоперационное осложнение, малой информативностью данных клинических и инструментальных методов диагностики.

Поэтому поиск высокоинформативных клинико-лабораторных показателей, позволяющих диагности-

ровать заболевание на самых ранних этапах развития и имеющих прогностическую значимость в отношении сопутствующих осложнений, является актуальной задачей. Так как острый гнойный стерномедиастинит является одним из проявлений экссудативно-деструктивного воспаления (ЭДВ), представляется целесообразным использовать в качестве маркеров осложнений показатели свободнорадикального окисления. Однако характер изменений уровня молекулярных продуктов перекисного окисления липидов (ПОЛ) и окислительно-модифицированных белков при этом хирургическом осложнении по-прежнему остается неизвестным. Поэтому в данном исследовании мы оценивали особенности состояния ПОЛ и окислительной деструкции белков в условиях послеоперационного стерномедиастинита.

МАТЕРИАЛЫ И МЕТОДЫ

В отделениях гнойной хирургии и реанимации Челябинской областной клинической больницы за три года пролечено 19 больных с послеоперационным стерномедиастинитом.

Большая часть пациентов поступала с жалобами на наличие свищей с гнойным отделяемым в области послеоперационного рубца, боли в области грудины при ходьбе и физической нагрузке. Три человека поступили с явными клиническими проявлениями переднего медиастинита.

Все больные с развившимся стерномедиастинитом ранее были оперированы из срединного стернотомического доступа. Возраст пациентов составлял от 46 до 69 лет. Среди них 8 больным выполнялось протезирование клапанов сердца, 11 больным было выполнено аортокоронарное либо маммарокоронарное шунтирование. У наблюдаемых пациентов сроки развития осложнения составили от 2 до 24 недель после оперативного лечения. У 20 % больных было практически тотальное поражение грудины. Стерномедиастинит в сочетании с нестабильностью грудины выявлен у 35 % пациентов. Явные признаки остеомиелита грудины с тенденцией к формированию секвестров были у 45 % больных. Количество санационных операций составило от 2 до 5. Сроки пребывания больных с послеоперационным стерномедиастинитом в стационаре составили от 25 до 55 дней. Летальный исход вследствие прогрессирующей полиорганной недостаточности был в 2 случаях, что составило 10,5 %. У двух пациентов течение заболевания осложнилось хондритом реберной дуги.

Всем больным выполнялся стандартный объем диагностических мероприятий с учетом данных анамнеза. Местными проявлениями гнойного процесса было наличие наружных свищей с гнойным отделяемым в проекции проведения металлических швов грудины, местная воспалительная реакция, болезненность при пальпации послеоперационной раны грудины, признаки нестабильности грудины. При распространении инфекции на реберные хрящи в местах фиксации ребер к грудине и возникновении хондрита пальпаторно определялась болезненность в проекции реберной дуги.

При наличии свищей с гнойным отделяемым выполнялось исследование с помощью зонда, при этом оценивалась глубина, протяженность и направление свищевого хода. В обязательном порядке выполнялось бактериологическое исследование отделяемого из раны до оперативного лечения с определением чувствительности к антибактериальным препаратам. В большинстве случаев преобладала грамотрицательная микрофлора, в том числе *Acinetobacter, P. Aeruginosa* и другие. Антибактериальная терапия назначалась до оперативного лечения. В последующем в динамике проводилась оценка состава микрофлоры в ране во время санационных операций с соответствующей коррекцией антибактериальной терапии.

Среди инструментальных исследований всем больным выполнялось рентгенологическое исследование грудной клетки в двух проекциях, рентгенография грудины, ЭХО-кардиография с определением наличия жидкости в средостении, плевральных полостях.

При необходимости применяли компьютерную томографию грудины и средостения.

Компьютерная томография является информативным методом исследования, при котором можно выявить увеличение размеров средостения, наличие локальных скоплений жидкости в средостении, наличие газа, жидкость в перикарде и плевральных полостях, расхождение краев грудины, признаки остеомиелита грудины.

В хирургическом лечении послеоперационного гнойного стерномедиастинита большое значение имеет раннее оперативное вмешательство и адекватное дренирование пораженного средостения и послеоперационной раны. Основными задачами в лечении послеоперационного стерномедиастинита являются адекватные санация и дренирование переднего средостения, ранняя стабилизация грудины, лечение нагноения послеоперационной раны, которое присутствует в большинстве случаев.

В клинике при лечении этой группы больных нами применялась активная хирургическая тактика. Хирургическое лечение состояло из нескольких этапов. На первом этапе выполнялась ревизия мягких тканей послеоперационной раны, оценивалось состояние грудины. При наличии переднего медиастинита выполнялась рестернотомия, санация и дренирование переднего средостения. При выраженном гнойном процессе в средостении первоначально дренирование осуществлялось при помощи марлевых тампонов с антисептиками. По мере уменьшения степени выраженности гнойного процесса дренирование средостения осуществлялось трубчатыми дренажами. При необходимости в средостение и в рану устанавливалась система для приточно-вакуумного дренирования.

С учетом данных инструментального исследования и интраоперационной ревизии оценивалось состояние грудины. При ограниченных изменениях в грудине в области металлических лигатур и поверхностной секвестрации грудины выполнялось удаление проволочных лигатур, некрсеквестрэктомия. В случае нестабильности грудины в зоне стернотомии, ее фрагментации выполнялась рестернотомия, удаление проволочных швов, некрсеквестрэктомия. В случае выраженных гнойно-деструктивных изменений грудины некрсеквестрэктомия выполнялась в несколько этапов. При этом на первом

этапе ведение раны осуществлялось открытым способом при помощи марлевых салфеток без фиксации грудины. В некоторых случаях на этом этапе применяли вакуумные повязки, что способствовало более быстрому очищению раны. Продолжительность открытого ведения раны составляла в среднем от 2 до 4 суток.

По мере уменьшения гнойно-некротических изменений в ране выполнялась фиксация грудины и закрытие раны грудной стенки в максимально короткие сроки с последующим закрытым активным дренированием. Следует учитывать, что позднее закрытие раны грудной стенки и нестабильность грудной клетки приводят к выраженным нарушениям дыхания и гемодинамики, продолжению гнойного процесса в ране. После ушивания грудины в предгрудинное пространство устанавливалась система для активного приточно-вакуумного дренирования. При наличии обильного отделяемого из загрудинного пространства для более адекватного дренирования аналогичная система устанавливалась за грудину в переднее средостение перед фиксацией грудины. Для надежной аспирации отделяемого из раны использовались двухпросветные трубчатые дренажи с заменяемой внутренней трубкой. Средняя продолжительность активного дренирования составляла до 2 недель. Параллельно с хирургическим лечением проводилась антибактериальная терапия с учетом чувствительности микрофлоры, комплексная консервативная терапия.

Содержание продуктов перекисного окисления липидов (ПОЛ) в плазме крови оценивали спектрофотометрически в липидном экстракте исследуемых тканей по методике И. А. Волчегорского и др. [3]. Определение конечных продуктов перекисного окисления липидов и интенсивности аскорбат-индуцированного ПОЛ производилось спектрофотометрическим методом Е. И. Львовской с соавт. [6]. Окислительную модификацию белков оценивали по уровню образования динитрофенилгидразонов по методу Е. Е. Дубининой [4]. Активность миелопероксидазы крови определяли, используя модификацию метода П. В. Симакова [8].

Исследование свободнорадикального окисления в плазме крови производилось дважды: в острой стадии раневого процесса, когда выраженность экссудативно-деструктивного воспаления была максимальна, и после хирургической санации очага.

Исследования были одобрены комитетом по этике и проводились в соответствии с этическими стандартами, изложенными в Хельсинкской декларации. Все лица, участвующие в исследовании, были проинформированы и дали письменное информированное согласие до их включения в исследование.

Результаты обрабатывались общепринятыми методами вариационной статистики и выражались в виде среднеарифметической (M) и ее стандартной ошибки (m). Применялись критерии непараметрической статистики: Манна–Уитни (U), Колмогорова–Смирнова (λ) и Вальда–Вольфовица (WW). Статистические взаимосвязи изучали при помощи непараметрического корреляционного анализа, выполняя расчет коэффициентов корреляции рангов по Спирмену (r_s) и Кенделлу (r_k).

РЕЗУЛЬТАТЫ И ОБСУЖДЕНИЕ

Установлено, что развитие острого гнойного медиастинита сопровождается активацией ПОЛ в плазме крови. Это проявлялось в увеличении содержания гептан-растворимых диеновых конъюгатов при одновременном возрастании гептан-растворимых кетодиенов и сопряженных триенов и увеличении содержания гептан-растворимых Шиффовых оснований. Кроме того, возросло содержание изопропанол-растворимых кетодиенов и сопряженных триенов. На фоне активации ПОЛ в условиях острого гнойного медиастинита наблюдалось снижение содержания карбонилированных белков.

Максимальное увеличение ПОЛ наблюдалось на ранних стадиях острого гнойного медиастинита. На более поздних этапах по сравнению с острым периодом отмечено снижение содержания гептан-растворимых диеновых конъюгатов, гептан-растворимых кетодиенов и сопряженных триенов, снизилось содержание гептан-растворимых Шиффовых оснований. Одновременно наблюдалось снижение содержания изопропанол-растворимых диеновых конъюгатов, также было уменьшено содержание изопропанол-растворимых Шиффовых оснований.

Полученные результаты свидетельствуют об активации ПОЛ в условиях экссудативно-деструктивного воспаления, к которому, безусловно, относится острый гнойный медиастинит. Интересно отметить, что одновременно с активацией ПОЛ наблюдалось снижение окисления белков. Ранее аналогичные изменения соотношения между липопероксидацией и окислением белков наблюдались при челюстно-лицевой травме, сопровождающейся развитием ЭДВ. Подобные сдвиги могут отражать эффективность действия гидрофильных антиоксидантов, среди которых присутствуют белки сыворотки крови с антиоксидантной активностью, к которым, прежде всего, относятся церулоплазмин и трансферрин. Причем синтез этих белков резко повышен в острую фазу воспалительного ответа. Вполне возможно, что именно острофазовая реакция обусловливает снижение окисления белков в условиях ЭДВ. Характерное для острого гнойного медиастинита усиление ПОЛ может быть непосредственно связано с активацией нейтрофилов, о чем свидетельствуют корреляционные зависимости между содержанием определенной категории продуктов ПОЛ и активностью миелопероксидазы (r_s = 0,54, p = 0,044). Поэтому продуты ПОЛ можно рассматривать в качестве маркеров ЭДВ. Вместе с тем продукты ПОЛ могут выступать в роли регуляторов воспалительного процесса. В пользу этого свидетельствуют данные о способности некоторых продуктов ПОЛ выступать в качестве хематтрактантов для нейтрофилов. Кроме того, гидроперекиси липидов могут снижать экспрессию адгезивных молекул для моноцитов на эндотелиоцитах. Поэтому активация ПОЛ может быть причиной развития затяжного ЭДВ и обусловливать развитие осложнений при гнойном медиастините.

ЗАКЛЮЧЕНИЕ

Основными осложнениями гнойного стерномедиастинита являются продолжающийся остеомиелит грудины с формированием свищей, развитие хондрита реберных хрящей, прогрессирование медиастинита, развитие сепсиса.

Эффективность лечения послеоперационного стерномедиастинита зависит от множества факторов. Основными из них являются: сроки поступления больного в стационар с момента развития послеоперационного осложнения, площадь поражения грудины и ее стабильность, количество санационных операций и сроки восстановления каркасности грудной клетки, состояние мягких тканей раны, наличие медиастинита, наличие сопутствующей соматической патологии. Важное значение при этом имеет оценка степени выраженности экссудативно-деструктивного воспаления, маркерами которого являются показатели свободнорадикального окисления. Показатели степени выраженности активации перекисного окисления липидов являются прогностически значимыми в оценке риска развития послеоперационного стерномедиастинита (табл. 1).

Таблица 1

Свободнорадикальное окисление в плазме крови пациентов с гнойным стерномедиастинитом

Показатель	Контроль	Гнойный стерномедиастинит	
		острая стадия раневого процесса	после хирургической санации очага
Диеновые конъюгаты (гептановая фаза)	0,72±0,03	1,07±0,06*	0,71±0,05**
Кетодиены и сопряженные триены (гептановая фаза)	0,24±0,02	0,66±0,04*	0,18±0,02**
Шиффовы основания (гептановая фаза)	0,06±0,01	0,14±0,02*	0,08±0,01**
Диеновые конъюгаты (изопропанольная фаза)	0,59±0,03	0,74±0,05	0,57±0,03**
Кетодиены и сопряженные триены (изопропанольная фаза)	0,13±0,01	0,27±0,04*	0,26±0,03
Шиффовы основания (изопропанольная фаза)	0,05±0,01	0,06±0,01	0,02±0,01**
Карбонилированные белки (мМ/г белка)	161,59±7,56	130,02±15,93*	118,01±15,99

Примечание. В таблице представлены данные, характеризующие содержание продуктов свободнорадикального окисления: первичных продуктов ПОЛ (диеновые конъюгаты), вторичных продуктов ПОЛ (кетодиены и сопряженные триены), конечных продуктов ПОЛ (Шиффовы основания) в гептановой и изопропанольной фазах липидного экстракта плазмы крови, продуктов окислительной модификации белка (карбонилированные белки). Количество продуктов ПОЛ выражено в единицах индекса окисления. Статистическая обработка производилась с использованием критериев непараметрической статистики: U-критерий Манна–Уитни. WW-критерий Вальда–Вольфовица. * — статистически значимые отличия от показателей контрольной группы; ** — статистически значимые отличия от показателей группы «гнойный стерномедиастинит, острая стадия раневого процесса»

ЛИТЕРАТУРА

1. Билалов И. В., Харитонов Г. И. Пролонгированное микродренирование в профилактике медиастинита после срединной стернотомии у кардиохирургических больных // Каз. мед. журн. 2005. Т. 86, № 3. С. 205–207.
2. Блатун Л. А., Вишневский А. А., Звягин А. А. Реостеосинтез грудины с применением фиксаторов с эффектом памяти формы после срединной стернотомии в условиях хронического стерномедиастинита // Инфекции в хирургии. 2009. № 2. С. 5–9.
3. Волчегорский И. А., Лифшиц Р. И., Налимов А. Г. Сопоставление различных подходов к определению продуктов перекисного окисления липидов в гептан - изопропанольных экстрактах крови // Вопр. мед. химии. 1989. № 1. С. 127–131.
4. Дубинина Е. Е. Окислительная модификация белков сыворотки крови человека, метод её определения // Вопр. мед. химии. 1995. № 41. С. 24–26.
5. Касатов Л. В., Суханов С. Г. Одноэтапные радикальные операции при остеомиелите рукоятки грудины с поражением грудино-ключичного сочленения // Анналы хирургии. 2008. № 2. С. 55–57.
6. Львовская Е. И., Волчегорский И. А., Шемяков С. Е. Спектрофотометрическое определение конечных продуктов перекисного окисления липидов // Вопр. мед. химии. 1991. № 4. С. 92–94.
7. Плаксин С. А. Варианты хирургической тактики при медиастинитах различной этиологии // Науч.-мед. вестн. Центр. Черноземья. 2007. № 30. С. 35–37.
8. Попов Т., Никовска Л. Метод определения пероксидазной активности крови // Санитария и гигиена. 1971. № 10. С. 89–91.
9. Шевченко Ю. Л. Гнойно-септическая кардиохирургия // Материалы III конгресса ассоциации хирургов им. Н. И. Пирогова. М., 2008. URL: http://expo.medi.ru/surg01/Surg1101.htm (дата обращения 02.11.2010).
10. Abboud C. S., Wey S. B., Baltar V. T. Risk factors for mediastinitis after cardiac surgery // Ann. Thorac. Surg. 2004. Vol. 77, No 2. P. 676–683.
11. Benlolo S., Mateo J., Raskine L. Sternal puncture allows an early diagnosis of poststernotomy mediastinitis. // J. Thorac. Cardiovasc. Surg. 2003. Vol. 125, No 3. P. 611–617.
12. Bitkover C. Y., Gardlund B. Mediastinitis after cardiovascular operations: a case-control study of risk factors // Ann. Thorac. Surg. 1998. Vol. 65, No 1. P. 36–40.
13. Risk factors for mediastinitis and sternal dehiscence after cardiac surgery / G. Careaga Reyna [et al.] // Rev. Esp. Cardiol. 2006. Vol. 59, No 2. P. 130–135.
14. Cunha Fatureto M., Alves das Neves-Junior M., Cunha de Santana T. Acute mediastinitis. Restropective analysis of 21 cases // J. Bras. Pneumol. 2005. Vol. 31, No 4. P. 1004–1021.
15. Gardlund B., Bitkover C. Y., Vaage J. Postoperative mediastinitis in cardiac surgery — microbiology and pathogenesis // Eur. J. Cardiothorac. Surg. 2002. Vol. 21, No 5. P. 825–830.

Рукопись поступила 09.03.11.

Сведения об авторах:

1. Потемкин Алексей Васильевич — ГОУ ВПО Челябинская государственная медицинская академия Росздрава, доцент кафедры хирургических болезней, реаниматологии и интенсивной терапии, к. м. н.; e-mail: alexpot@mail.ru.
2. Цейликман Вадим Эдуардович — ГОУ ВПО Челябинская государственная медицинская академия Росздрава, заведующий кафедрой биохимии, д. б. н., профессор; e-mail: vadimed@yandex.ru.
3. Синицкий Антон Иванович — ГОУ ВПО Челябинская государственная медицинская академия Росздрава, старший преподаватель кафедры биохимии, к. м. н.; e-mail: biochem2009@yandex.ru.

© А. Б. Слободской, И. С. Бадак, 2011

УДК 616.727.2-089.843-77

Эндопротезирование плечевого сустава

А. Б. Слободской, И. С. Бадак

Endoprosthetics of the shoulder

A. B. Slobodskoy, I. S. Badak

ГУЗ Саратовская областная клиническая больница (директор — И. А. Тяпкин)

Представлен опыт ортопедического отделения ГУЗ Саратовская областная клиническая больница по эндопротезированию плечевого сустава. Выполнено 64 операции первичного однополюстного эндопротезирования плечевого сустава с применением эндопротезов фирмы «Эндосервис» (Россия), разработаны основные показания и противопоказания к операции. Описана методика операции и послеоперационной реабилитации. Оценка результатов проводилась в сроки от 9 месяцев до 4 лет после операции по шкале Свансона для плеча (A.B.Swanson shoulder score, 1989). Результаты лечения изучены у 43 больных в срок от 1 года до 3,5 лет после операции эндопротезирования плечевого сустава. Хорошие и отличные результаты (более 20 баллов) получены у 31 больного (72,1 %); удовлетворительные результаты (15–19 баллов) — у 11 пациентов (25,6 %). Неудовлетворительный результат отмечен у 1 больного (2,3 %), у которого развилось глубокое нагноение области эндопротеза, в связи с чем выполнено удаление импланта. Это позволило считать опыт применения однополюстных эндопротезов плечевого сустава фирмы «Эндосервис» (Россия) положительным и перспективным для дальнейшего применения.

Ключевые слова: плечевой сустав; эндопротезирование.

The experience of the orthopedic department the Saratov regional clinical hospital in the shoulder endoprosthetics is presented in the work. 64 surgeries of primary monopolar endoprosthetics of the shoulder have been performed using endoprostheses produced by Endoservis (Russia), the main indications and contra-indications to the surgery have been developed. The technique of surgery and postoperative rehabilitation has been described. The estimation of results was made in the periods from 9 months to 4 years after the surgery using Swanson scale for the shoulder (A.B.Swanson shoulder score 1989). The results of treatment have been studied in 43 patients in the period from 1 to 3.5 years after the shoulder endoprosthetics surgery. Good and excellent results (>20 points) have been obtained in 31 patients (72.1 %); satisfactory results (15–19 points) — in 11 patients (25.6 %). An unsatisfactory result was observed in one patient (2.3 %) in whom deep suppuration of endoprosthesis area was developed, and in this connection the implant was removed. It has allowed to consider the experience of using the shoulder monopolar endoprotheses by Endoservis (Russia) as positive and perspective for further use.

Keywords: the shoulder (joint); endoprosthetics.

Эндопротезирование крупных суставов конечностей в последние годы прогрессивно растет как в России, так и во многих других странах мира. Это связано с накоплением опыта проведения подобных операций, получением положительных отдаленных результатов лечения, снижением числа послеоперационных осложнений и значительным повышением качества самих имплантов. Однако эти тенденции относятся, в первую очередь, к эндопротезированию коленного и тазобедренного суставов. К артропластике суставов верхних конечностей, особенно плечевого, хирурги относятся крайне сдержанно. Так, в доступной отечественной и зарубежной литературе и поисковых системах Internet мы нашли около 65 сообщений, опубликованных за последние 10 лет, в которых освещаются вопросы эндопротезирования плечевого сустава [1, 3, 5, 9, 14, 17]. Однако результаты лечения тяжелых переломов хирургической шейки и фрагментарных переломов головки плечевой кости, особенно у пожилых людей и при застарелых повреждениях, оставляют желать лучшего. Так, неудовлетворительные исходы при лечении переломов головки и шейки плечевой кости даже при применении современных методов остеосинтеза составляют до 47–50 % [2, 4, 8, 10, 11, 12, 15].

Не лучше обстоят дела и при лечении артрозов плечевого сустава при ревматоидном артрите, других системных заболеваниях, при которых развиваются тяжелые артрозы и асептические некрозы головки плечевой кости. Постоянный болевой синдром, нарушение функции сустава различной степени, малоэффективный и краткосрочный эффект от консервативной терапии — участь этих больных [6, 7, 13, 16].

Таким образом, поиск альтернативных путей лечения тяжелых травм и заболеваний плечевого сустава актуален и обоснован.

Цель исследования: определить показания, отработать методику операции, особенности послеоперационного периода, оценить ближайшие и отдаленные результаты эндопротезирования плечевого сустава.

МАТЕРИАЛЫ И МЕТОДЫ

Под нашим наблюдением находилось 64 больных со сроками наблюдения до 4 лет, которым выполнено эндопротезирование плечевого сустава. Мужчин 29, женщин 35. Возраст больных от 29 до 73 лет.

Таблица 1

Показания к эндопротезированию плечевого сустава и количество выполненных операций

	Нозологические формы	Кол-во операций
1	3 и более фрагментарные переломы головки и хирургической шейки плечевой кости	28
2	2-фрагментарные переломы головки и хирургической шейки плечевой кости у пожилых пациентов	17
3	Застарелые переломы головки и хирургической шейки плечевой кости	12
3	Ревматоидный артрит с преимущественным по поражением плечевого сустава III–IV ст. по классификации Kelgren (1956)	5
4	Артрозы плечевого сустава 3–4 ст., анкилозы другой этиологии	2
5	Дефекты и опухоли костей, составляющих плечевой сустав	—
	ВСЕГО:	64

Показания и количество выполненных операций при различной патологии плечевого сустава представлены в таблице 1.

Из анализа таблицы видно, что большинство операций выполнено по поводу острой травмы и застарелых повреждений головки и хирургической шейки плечевой кости, особенно у пожилых. Они составили 89,1 % от всех оперированных.

Противопоказания к эндопротезированию плечевого сустава мы разделили на абсолютные и относительные. К относительным противопоказаниям отнесли следующие: мерцательная аритмия постоянной формы; сердечно-легочная недостаточность II Б — III степени; хроническая почечная недостаточность субкомпенсированная (III степени); гнойные процессы в области планируемой операции в анамнезе; ожирение 3 ст. К абсолютным противопоказаниям к операции эндопротезирования плечевого сустава мы отнесли: воспалительные очаги как в области планируемой операции, так и в отдаленных участках организма; генерализованная инфекция; хроническая сердечно-легочная и почечная недостаточность, декомпенсированная (более III степени); любые острые заболевания; ожирение более 3 ст.; сахарный диабет декомпенсированный.

Предоперационное обследование включало в себя стандартную рентгенографию в 2 проекциях, КТ плечевых суставов, при необходимости — электронейромиографию. Клинико-лабораторное и инструментальное исследование проводилось в стандартном объеме для операций такого уровня и степени сложности.

Для операции эндопротезирования во всех случаях использовали отечественный эндопротез фирмы «Эндосервис» (Россия) (рис. 1). Эндопротез относится к категории однополюстных. Он состоит из плечевого компонента 1–4 размеров, длиной 132 мм и диаметром соответственно 6,5; 8,5; 10,5; 12,5 мм. Плечевой компонент изготавливается из стали антикоррозионной высокоазотистой FeCrNi стандарта ISO 5832-9. Материал ВТ-6 (Ti-6Al-4V). При необходимости плечевой компонент сустава изготавливается индивидуально, исходя из топографо-анатомических особенностей патологии у конкретного больного. Обычно необходимость в индивидуальных плечевых ножках возникает при сложных, сочетанных переломах головки и проксимального конца диафиза плечевой кости. Головки эндопротеза плечевого сустава 3 типоразмеров (23–16; 23–20 и 23–24 мм) выпускаются в 2 вариантах — моно- и биполярные (рис. 2). В проксимальной части ножки эндопротеза имеются конусообразное расширение и 3 продольных ребра, с помощью которых осуществляется достаточно жесткая проксимальная фиксация ножки эндопротеза. В этой же части ножки имеется 3 технологических отверстия для фиксации к ним элементов капсулы сустава. Для выполнения операции выпускается специальный инструментарий.

Методика операции. Оптимальное положение больного на операционном столе — лежа на спине

Рис. 1. Плечевые ножки эндопротеза плечевого сустава фирмы «Эндосервис»

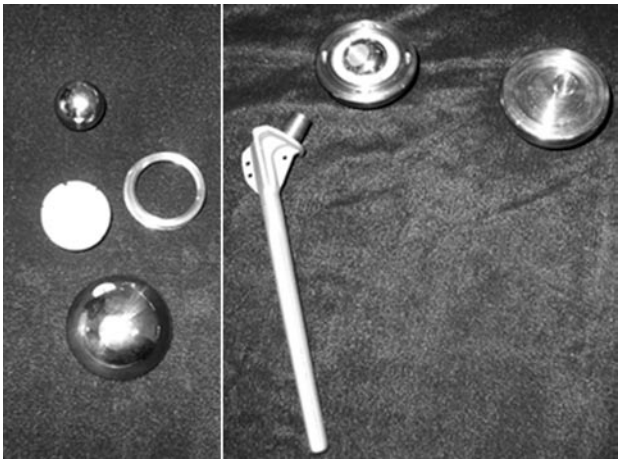

Рис. 2. Моно- и биполярные головки эндопротеза плечевого сустава фирмы «Эндосервис»

Рис. 3. Этапы операции эндопротезирования плечевого сустава

в позе «пляжника» с приподнятым до 30° головным концом и до 20° ножным концом, с валиком между лопатками (рис. 3.1). Возможно выполнять операцию и в положении больного на животе, с рукой, свободно свисающей вниз, или на боку. Однако в этих случаях выполняются трансдельтовидный или задний доступы к плечевому суставу, которые менее удобны в плане ревизии области проксимального отдела плечевой кости и более травматичны. Поэтому в большинстве случаев мы использовали передний доступ к суставу в положении больного на спине в позе «пляжника». Продольным разрезом длиной до 10 см, проходящим от акромиального отростка вниз в проекции борозды между дельтовидной и большой грудной мышцами, рассекается кожа, подкожная клетчатка, тупо расслаивается дельтовидная мышца, обнажается капсула сустава (рис. 3.2). Капсула рассекается продольным линейным разрезом длиной 5–6 см (рис. 3.3). Тупым и острым путем выделяется головка плечевой кости или ее фрагменты и осколки, которые удаляются (рис. 3.4). Края проксимальной части диафиза плечевой кости выравни-

ваются (рис. 3.5). При острой травме (до 2 недель) фрагменты головки плечевой кости выделяются достаточно свободно. При застарелых повреждениях головки и хирургической шейки плечевой кости, ложных суставах шейки, а также артрозах, асептических некрозах головки выделение и удаление ее крайне затруднительно, травматично и обычно сопровождается кровотечением. Это связано с тем, что капсула сустава, окружающие ее мягкие ткани рубцуются, плотно срастаются с костными фрагментами. При выделении головки и ее фрагментов происходит частичное удаление капсулы сустава. При нетравматических деформациях головки плечевой кости производится косая остеотомия (по линии анатомической шейки плечевой кости). С помощью специальных распаторов вскрывался и разрабатывался до необходимого размера костно-мозговой канал плечевой кости (рис. 3.6). В костно-мозговой канал устанавливалась примерочная ножка, на которую одевалась пластиковая примерочная головка (рис. 3.7). Примерочный эндопротез вправлялся, проверялся объем и свобода движений, после чего он удалялся. На костный цемент устанавливалась плечевая ножка, на шейку ножки запрессовывалась головка необходимого размера и вида. Сустав вправлялся (рис. 3.8). К шейке эндопротеза подводился ПХВ-дренаж, восстанавливалась ротационная манжета плеча, ушивалась капсула сустава, послойно восстанавливались мягкие ткани. Активный дренаж удалялся при первой перевязке через 1 сутки.

В послеоперационном периоде в течение 7 суток проводилась иммобилизация плечевого сустава мягкой повязкой с клиновидной подушкой в подмышечной впадине с целью отведения руки на 30°. В этот период разрешали движения только в локтевом суставе, лучезапястном и пальцах кисти. Со 2-й недели назначали ЛФК, массаж, физиотерапию. После 30-х суток — гидромассаж, плавание в бассейне.

Критерием эффективности оперативного вмешательства считали прекращение болей и восстановление объема движений в суставе до 30–40 % от нормы к исходу 3–4 месяца.

РЕЗУЛЬТАТЫ ЛЕЧЕНИЯ

Результаты лечения изучены у 43 больных в срок от 1 года до 3,5 лет после операции эндопротезирования плечевого сустава. Мужчин — 29, женщин — 14, возраст от 29 до 73 лет. В том числе с трех- и более фрагментарными переломами головки и хирургической шейки плечевой кости — 23 больных; с двухфрагментарными переломами головки и хирургической шейки плечевой кости у пожилых — 9 пациентов; по поводу застарелых переломов головки и хирургической шейки плечевой кости — 7; больных с ревматоидным артритом с преимущественным поражением плечевого сустава III–IV ст. по классификации Kelgren (1956) — 4; по поводу артрозов плечевого сустава III–IV ст. другой этиологии — 1 пациент. Оценка результатов проводилась в сроки от 9 месяцев до 3 лет после операции по шкале Свансона для плеча (A. B. Swanson shoulder score, 1989). Тест позволяет оценить выраженность болевого синдрома, амплитуду движений в плечевом суставе, активность повседневной жизни. Максимальное число баллов (30) по этой шкале соответствует нормальному состоянию плечевого сустава. Хорошие и отличные результаты (более 20 баллов) получены у 31 больного (72,1 %); удовлетворительные результаты (15–19 баллов) — у 11 пациентов (25,6 %). Неудовлетворительный результат отмечен у 1 больного (2,3 %), у которого развилось глубокое нагноение области эндопротеза, в связи с чем выполнено удаление импланта. Гнойный процесс купирован через 2 недели после операции и на протяжении 14 месяцев не рецидивировал. Больному выполнено ревизионное эндопротезирование с хорошими результатами.

Клинический пример 1. Больной Б., 34 лет, поступил в ортопедическое отделение ОКБ г. Саратова 12.12.2007 г. с жалобами на боль и отсутствие функции в левом плечевом суставе. Два месяца назад получил тяжелую политравму, оперирован по поводу тяжелой ЧМТ и травмы органов брюшной полости. Левая рука была фиксирована гипсовой лонгетой. Установлен диагноз: фрагментарно-оскольчатый переломовывих головки левого плечевого сустава со значительным смещением отломков (рис. 4, а). 14.12.2007 г. выполнено эндопротезирование левого плечевого сустава эндопротезом цементным фирмы ЭСИ (рис. 4, б). Послеоперационный период протекал гладко. Реабилитация проводилась по обычной схеме. При осмотре через 1 год оценка по шкале Свансона для плеча составила 22 балла. Функция сустава удовлетворительная (рис. 4, в). При анализе рентгенограмм в этот же период положение компонентов эндопротеза правильное, признаков нестабильности нет. Больной полностью социально адаптирован, доволен результатами операции.

Клинический пример 2. Больной Н., 47 лет, поступил в ортопедическое отделение ОКБ г. Саратова 02.02.2007 г. с жалобами на боль и нарушение функции в левом плечевом суставе. В течение 10 лет страдает ревматоидным полиартритом. Неоднократно лечился стационарно с временным эффектом. Установлен диагноз: ревматоидный полиартит, ст. субкомпенсации. Вторичный артроз левого плечевого сустава III ст. Комбинированная артрогенная контрактура левого плечевого сустава (рис. 5, а). Движения в суставе: отведение — 20º; разгибание — 15º; сгибание — 40º; внутренняя и наружная ротация в пределах 20º. 05.02.2007 г. выполнено эндопротезирование левого плечевого сустава эндопротезом цементным фирмы ЭСИ (рис. 5, б). Послеоперационный период протекал гладко. Реабилитация проводилась по обычной схеме. При осмотре через 12 мес. оценка по шкале Свансона для плеча составила 23 балла. Функция сустава вполне удовлетворительная (рис. 5, в). При анализе рентгенограмм в этот же период положение компонентов эндопротеза правильное, признаков нестабильности нет. Больной доволен результатами операции.

Таким образом, наш опыт применения эндопротезов плечевого сустава фирмы «Эндосервис» (Россия)

Рис. 4. Клинический пример 1. Больной Б. Рентгенограммы в прямой проекции: а — левого плеча при поступлении; б — левого плечевого сустава после установки эндопротеза; в — функциональный результат

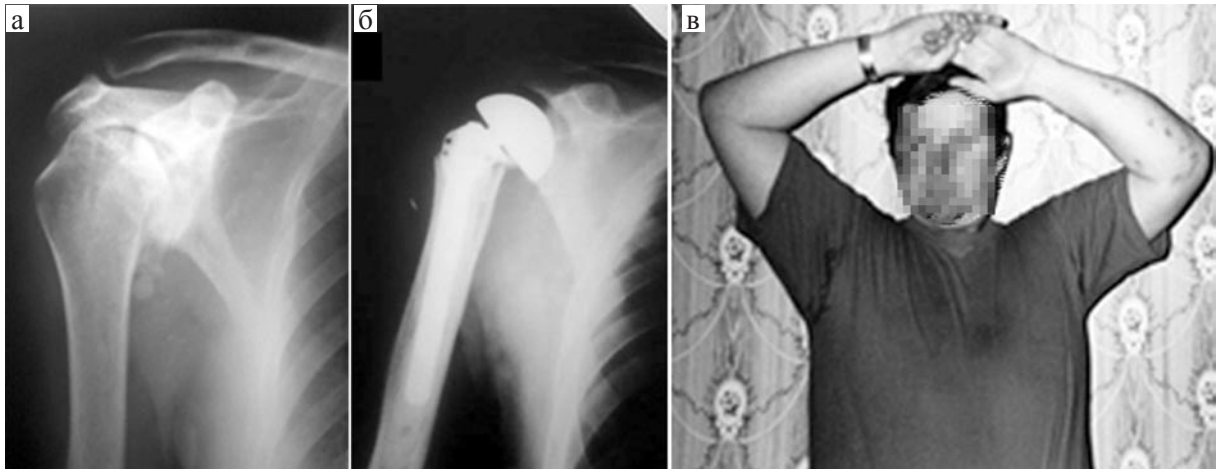

Рис. 5. Клинический пример 2. Больной Н. Рентгенограммы левого плечевого сустава в прямой проекции: а — при поступлении; б — после установки эндопротеза; в — функциональный результат

мы оцениваем как положительный. Полученные результаты подтверждают правильность выбора как имплантата, так и самого метода лечения и послеоперационной реабилитации. Эндопротезы плечевого сустава этой фирмы позволяют оперировать больных практически с любой патологией плечевого сустава, находить решение в самой сложной анатомической ситуации у конкретного больного. Эндопротезирование способно достаточно быстро и анатомично восстановить функцию плечевого сустава и всей верхней конечности, устранить боль и максимально сохранить работоспособность пациента. Мы считаем, что дальнейшее накопление опыта эндопротезирования плечевого сустава позволит добиться отличного и хорошего результата лечения у абсолютного большинства пациентов.

ВЫВОДЫ

1. Эндопротезирование плечевого сустава — высокотехнологичное оперативное пособие, позволяющее в короткие сроки получить хороший и продолжительный клинический и анатомический результат у больных с тяжелыми травмами и заболеваниями плечевого сустава.
2. Эндопротезирование плечевого сустава можно считать альтернативным и эффективным методом лечения тяжелой патологии плечевого сустава по сравнению с различными видами остеосинтеза и другими методами хирургического пособия.
3. Эндопротезы плечевого сустава фирмы «Эндосервис» (Россия) рассчитаны на длительный срок эксплуатации и позволяют выполнять операции при сложной патологии плечевого сустава, в том числе в нестандартных анатомических ситуациях.

ЛИТЕРАТУРА

1. Варфоломеев Л. П. Эндопротезирование плечевого сустава // Травматология и ортопедия XXI века: сб. тез докл. VIII съезда травматологов–ортопедов России. Самара, 2006. Т. I. С. 486.
2. Варфоломеев А. П., Ненашев Д. В., Перетяка А. П. Эндопротезирование плечевого сустава // Эндопротезирование в России: Всерос. монотем. сб. науч. ст. Казань–СПб., 2006. С. 134–138.
3. Горохов В. Ю., Миронов С. П., Орлецкий А. К. Эндопротезирование плечевого сустава: особенности анатомии, биомеханики и оперативной техники // Материалы Всероссийской научно-практической конференции, посвященной памяти проф. К. М. Сиваша. М.: ЦИТО, 2005. С. 104.
4. Горохов В. Ю., Орлецкий А. К. Эндопротезирование плечевого сустава // Скорая мед. помощь. 2003. № 1. С. 63.
5. Гребенюк Ю. А. К вопросу об эндопротезировании плечевой кости при ее опухолевых поражениях // Материалы Всероссийской научно-практической конференции, посвященной памяти проф. К. М. Сиваша. М.: ЦИТО, 2005. С. 105.

6. Гюльназарова С. В., Кучиев А. Ю., Шлыков И. Л. Однополюсное эндопротезирование при застарелых повреждениях плечевого сустава // Современные методы лечения больных с травмами и осложнениями: материалы Всерос. науч.-практ. конф. Курган, 2006. С. 142.
7. Каралин А. Н., Волков А. З. Биомеханика плечевого пояса и плечевого сустава // Травматология и ортопедия России. 2006. № 3. С. 143.
8. К вопросу об эндопротезировании плечевого сустава / В. А. Неверов [и др.] // VI съезд травматологов и ортопедов России: тез. докл. Н. Новгород, 1997. С. 586.
9. Лоскутов А. Е., Томилин В. Н. Отдаленные результаты лечения переломов проксимального отдела плечевой кости // Травма. 2002. Т. 3, № 3. С. 66–69.
10. Состояние проблемы эндопротезирования плечевого сустава / В. А. Неверов, А. И. Кишка, С. Х. Курбанов, А. В. Климов // VI съезд травматологов и ортопедов России: тез. докл. Н. Новгород, 1997. С. 584.
11. Сухин Ю. В. Соотношение объема некроза и регенерации в зависимости от сроков и характера переломовывихов головки плечевой кости // Травма. 2003. Т. 4, № 1. С. 36–41.
12. Эндопротезирование плечевого сустава / В. А. Неверов, В. Н. Паршуто, А. И. Кишка, В. М. Полков // VI съезд травматологов и ортопедов России: тез. докл. Н. Новгород, 1997. С. 585.
13. A comparison of pain, strength, range of motion, and functional outcomes after hemiarthroplasty and total shoulder arthroplasty in patients with osteoarthritis of the shoulder / D. Bryant [et al.] // J. Bone Jt. Surg. 2005. Vol. 87-A, No 9. P. 1947–1955.
14. Endoprosthetic replacement of the humerus combined with trapezius and latissimus dorsi transfer: a report of three patients / G. Gosheger [et al.] // Arch. Orthop. Trauma. Surg. 2005. Vol. 125, No 1. P. 62–65.
15. Iatrogenic symptomatic chest wall hematoma after shoulder arthroplasty. A report of two cases / E. Keyurapan [et al.] // J. Bone Jt. Surg. 2006. Vol. 88, No 7. P. 1603–1607.
16. Proximal humerus fractures: a comparative biomechanical analysis of intra- and extramedullary implants / B. Füchtmeier [et al.] // Arch. Orthop. Trauma. Surg. 2007. Vol. 127, No 6. P. 441–447.
17. Fractures in the proximal humerus: functional outcome and evaluation of 70 patients treated in hospital / T. Fjalestad [et al.] // Arch. Orthop. Trauma. Surg. 2005. Vol. 125, No 5. P. 310–316.

Рукопись поступила 06.09.10.

Сведения об авторах:
1. Слободской Александр Борисович — Областная клиническая больница г. Саратова, заведующий отделением ортопедии, д. м. н.; e-mail: slobodskoy59@mail.ru.
2. Бадак Игорь Сергеевич — Областная клиническая больница г. Саратова, врач отделения ортопедии.

© А. В. Балберкин, Д. А. Шавырин, 2011

УДК 616.728.3-006-089.843-77

Замещение дефектов трубчатых костей, образующих коленный сустав, эндопротезом ЦИТО-МАТИ

А. В. Балберкин, Д. А. Шавырин

Filling of the knee forming defects with CITO-MATI endoprosthesis

A. V. Balberkin, D. A. Shavyrin

Федеральное государственное учреждение «Центральный научно-исследовательский институт травматологии и ортопедии им. Н. Н. Приорова Минздравсоцразвития РФ»

Представлены результаты реконструктивных оперативных вмешательств по замещению дефектов дистальной части бедренной, проксимальной части большеберцовой костей с использованием нового модульного эндопротеза ЦИТО-МАТИ. Имплантат, изготовленный из титановых сплавов по современным технологиям, успешно прошел технические и медицинские испытания, внедрен в серийное производство. Хорошие функциональные результаты, низкий риск осложнений соответствуют лучшим зарубежным данным, полученным с применением новых онкологических и модульных эндопротезов.

Ключевые слова: онкологическое эндопротезирование коленного сустава; эндосистема ЦИТО-МАТИ.

The results of reconstructive surgical interventions on filling the defects of distal femur, proximal tibia using CITO-MATI new modular endoprosthesis. The implant made of titanium alloys according to modern technologies has been successfully tested technically and medically and has been introduced into mass production. Good functional results and low complication risk conform to the best foreign data obtained using new oncologic and modular endoprostheses.

Keywords: the knee oncologic endoprosthetics; CITO-MATI endosystem.

ВВЕДЕНИЕ

В настоящее время органосохраняющая хирургия является стандартом лечения большинства больных с опухолями конечностей. Это стало возможным благодаря использованию новых технологий лечения, строгого отбора пациентов и применению новых конструкций эндопротезов [2].

Продолжительность жизни и длительность безрецидивного периода после органосохраняющих операций при условии выполнения адекватной резекции сходны с таковыми после ампутации [6]. Достоинством эндопротезирования после резекций суставного конца с опухолью, в отличие от других методов реконструкции, является одномоментная компенсация имплантатом массивных костных дефектов при сохранении опороспособности и движений в суставе, что обеспечивает оптимальное восстановление функции и более высокий уровень качества жизни больного, расширяя возможность самообслуживания и продолжение комплексного лечения [1]. Однако риск осложнений после органосохраняющих операций в сравнении с ампутациями, по данным различных авторов, значительно выше, и преимущества раннего восстановления функции оперированной конечности нивелируются возможностью возникновения осложнений: нестабильности (5–60 %), нагноения (3–20 %), нарушения целостности имплантата (3–20 %) [1, 3, 5, 8].

В последние десятилетия достигнуты существенные успехи в разработке методик оперативных вмешательств с применением разнообразных конструкций эндопротезов для онкологической ортопедии, в том числе последних генераций имплантатов, представляемых зарубежными производителями. Однако поиски «идеального эндопротеза», отвечающего всем требованиям современной онкоортопедии, продолжаются, о чем свидетельствует множество публикаций в отечественной и зарубежной литературе [3, 4, 6, 7].

Область коленного сустава в наибольшей степени подвержена поражению опухолями костей [1, 2]. Внедрение в практику нового отечественного эндопротеза для замещения дефектов дистального конца бедренной кости, коленного сустава, проксимального конца большеберцовой кости, безусловно, является решением важной медицинской и социальной задачи.

МАТЕРИАЛ И МЕТОДЫ ИССЛЕДОВАНИЯ

В отделении костной патологии ЦИТО эндосистема ЦИТО-МАТИ имплантирована 107 пациентам, 49 мужчинам и 58 женщинам в возрасте от 17 лет до 81 года (от 20 до 50 лет около 70 % пациентов). Бедренная кость поражалась в 73 случаях, большеберцовая в 34. Из анамнестических данных стало известно, что более половины пациентов до госпитализации в наше отделение получали лечение с неверным диа-

Таблица 1

Распределение больных по нозологическим единицам

Нозологическая единица	Количество пациентов
Высокодифференцированная центральная остеосаркома	21
Остеогенная саркома	20
Гигантоклеточная опухоль	20
Посттравматические дефекты	13
Хондросаркома	7
Паростальная саркома	2
Ангиосаркома	2
Фибросаркома	2
Злокачественная фиброзная гистиоцитома	1
Нестабильность, разрушение ранее имплантированной конструкции	19
Всего	107

гнозом. Чаще всего по месту жительства ошибочно диагностировали дегенеративно-дистрофические и воспалительные заболевания коленного сустава, назначая при этом противопоказанное физиолечение. Основными причинами диагностических ошибок было пренебрежение рентгенографическим исследованием при устойчивом болевом синдроме в области коленного сустава и неправильная интерпретация рентгенограмм.

Обследование больных включало общепринятые методы исследований: сбор анамнеза и клинический осмотр, лабораторно-клинические исследования, рентгенография пораженного сегмента. При выявлении метастатического поражения в план обследования включали методы, направленные на выявление первичного очага опухоли (УЗИ, ФЭГДС, ретророманоскопия, сцинтиграфия и др).

Большинству пациентов выполнялись специфические методы исследования: КТ (компьютерный томограф «Light Speed» — производитель General Electric Medical Systems, США), МРТ (томограф магнитно-резонансный «Signa» с принадлежностями — производитель General Electric Medical Systems, США). Сравнительный анализ данных полученных при КТ и МРТ позволял уточнить нозологическую принадлежность, распространенность и взаимоотношение с анатомическими структурами опухолевого процесса. В план предоперационного обследования включали ангиографию пораженного сегмента (ангиографический комплекс «Toshiba Infinix VS CAS-8000V» — производитель Toshiba Medical Systems, Япония), которая позволяла выявить взаимоотношение опухоли и магистральных сосудов конечности, наличие патологических сосудов, местных метастазов, степень кровоснабжения патологического очага. Биопсия патологического очага и патоморфологическое исследование являлись завершающим этапом обследования. В предоперационном периоде у всех пациентов диагноз верифицирован клинико-рентгено-морфологически, нозологические единицы окончательных диагнозов представлены в таблице 1.

Всего проведено 107 эндопротезирований, по поводу первичных опухолей костей выполнено 75 оперативных вмешательств. В 19 случаях были выполнены ревизионные оперативные вмешательства по поводу нестабильности и нарушения целостности ранее имплантированных эндопротезов К. М. Сиваша в модификации С. Т. Зацепина [10], «Безноска» [7], «Феникс» [1], «Эндопротетик» [1]. Ревизионные оперативные вмешательства в этих случаях были направлены не только на замещение дефекта, но и ставили своей целью максимальную компенсацию дефицита костной ткани, реконструкцию сгибательно-разгибательного аппарата коленного сустава. В 13 случаях оперативные вмешательства выполняли у пациентов с последствиями тяжелых внутрисуставных переломов после неоднократных попыток остеосинтеза с формированием дефектов костной ткани, ложных суставов.

Конструкция нового эндопротеза была разработана на основе анализа отдаленных результатов использования различных имплантатов отечественного и зарубежного производства (К. М. Сиваша в модификации С. Т. Зацепина, Котца, Beznoska, Stanmore, Finn, GMRS, ProSpon). Экспериментальные биомеханические исследования, проведенные на базе Инженерно-медицинского центра «МАТИ — Медтех» «МАТИ» — Российского государственного технологического университета им. К. Э. Циолковского (научный руководитель академик РАН, заслуженный деятель науки РФ, доктор техн. наук, профессор Александр Анатольевич Ильин), позволили разработать качественно новый имплантат (регистрационное удостоверение № ФСР 2010/07164).

Эндосистема изготовлена из наноструктурного титанового сплава, подвергнутого термоводородной обработке и вакуумному ионно-плазменному поверхностному азотированию, что позволяет создать на поверхности антифрикционную, эрозийностойкую и антикоррозийную градиентную микроструктуру, в наибольшей степени отвечающую требованиям биологической и механической совместимости. Титановые сплавы биологически инертны, модуль их упругости приближается к кости, что особенно важно для мегапротезов с большой площадью поверхности, подвергающейся интенсивной циклической нагрузке. Модульность кон-

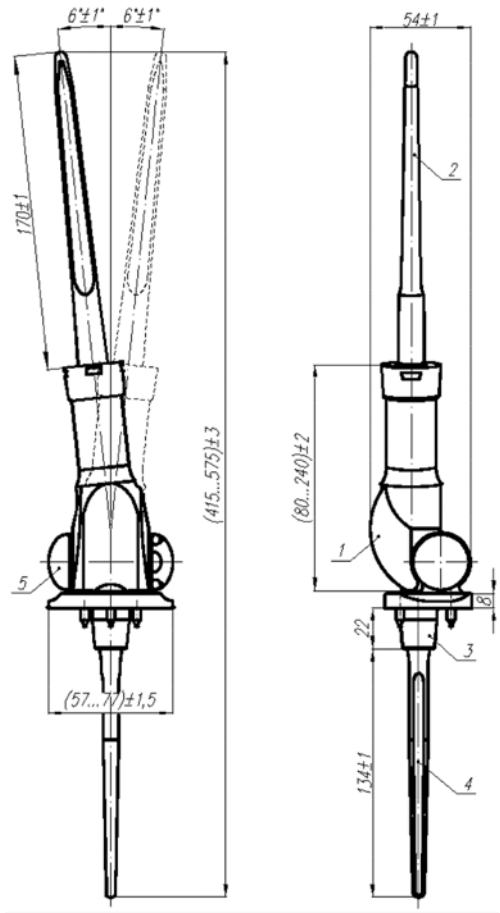

Рис. 1. Эндопротез для замещения дефектов бедренной кости

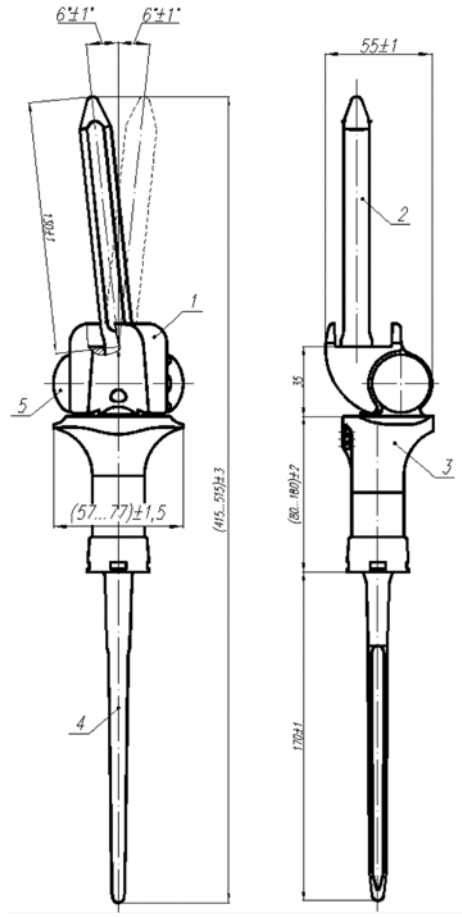

Рис. 2. Эндопротез для замещения дефектов большеберцовой кости

струкции позволяет добиться адекватного замещения костного дефекта и надежной фиксации ножек в каналах бедренной и большеберцовой костей, при необходимости обеспечивает возможность замены одного из компонентов во время ревизионных вмешательств (рис. 1, 2).

Техника операции при опухолях дистальной части бедренной кости

При выявлении мягкотканного компонента опухоли, распространяющегося кнаружи, выполняется передненаружный доступ. Разрез кожи начинается по переднему краю *tractus iliotibialis* в средней трети бедра, продолжается в проекции межмышечного пространства *m. vastus lateralis* и *m. rectus femoris,* по наружному краю надколенника, заканчивается в области прикрепления собственной связки надколенника к большеберцовой кости. Выделение опухоли начинается через межмышечное пространство между *m. vastus lateralis* и *m. rectus femoris*.

При выявлении мягкотканного компонента опухоли, распространяющегося кнутри, выполняется внутреннебоковой доступ. На первом этапе операции визуализируют и выделяют магистральные сосуды. Для облегчения данного этапа рекомендуется пересечь портняжную мышцу в области нижнего отверстия гунтерова канала. После выделения сосудистого пучка вмешательство продолжается в пространстве между медиальной широкой и прямой мышцами бедра.

Остеотомия бедра выше верхнего полюса опухоли, пересечение боковых и крестообразных связок коленного сустава позволяют придать максимальную мобильность резецируемому сегменту, что значительно облегчает выделение опухоли и лигирование многочисленных сосудов из системы *rete articularis*.

Следующий этап оперативного вмешательства направлен на подготовку опила бедренной кости и проксимального конца большеберцовой кости к имплантации эндопротеза. С помощью специального инструментария большеберцовую кость пресекают как при ортопедическом эндопротезировании, удаляя участок кости толщиной около 1 см. Набором цилиндрических фрез расширяют каналы бедренной и большеберцовой костей до необходимого диаметра ножек эндопротеза. Эндопротез собирают вне раны, затем фиксируют на костный цемент. После кристаллизации цемента собирается узел трения, проверяется функция и стабильность фиксации эндопротеза (рис. 3).

Техника операции при опухолях дистальной части большеберцовой кости

Наиболее часто использовали латеральный парапателлярный доступ, начинающийся от нижней трети бедра и заканчивающийся в средней трети голени или на границе нижней и средней ее третей. После рассечения кожи и подкожной жировой клетчатки выделяется малоберцовый нерв. При условии сохранности кортикального слоя наружного отдела мыщелка

большеберцовой кости прямым долотом отсекается внутренняя суставная поверхность проксимального межберцового синдесмоза. При вовлечении в патологический процесс проксимального межберцового синдесмоза производится резекция головки малоберцовой кости.

Затем отсекаются волокна передней большеберцовой мышцы таким образом, чтобы часть их оставалась на пораженной кости. Отсекают собственную связку. Сухожилия *m. gracilis, m. semitendinosus et m. semimembranosus* берут на держалки и пересекают, обнажая подколенную ямку. Частично мобилизуют внутреннюю головку икроножной мышцы, камбаловидную мышцу для обнажения сосудов и нервов. Далее суставную сумку отсекают по окружности в 1–2 см от места прикрепления к большеберцовой кости. Крестообразные связки пересекаются вблизи места прикрепления к бедренной кости. Остеотомия большеберцовой кости производится дистальнее нижней границы опухоли на 4–6 см.

Суставной конец бедренной кости опиливается под необходимый типоразмер имплантата. Аналогичным образом формируются каналы в бедренной и большеберцовой костях, в которые имплантируют ножки эндопротеза с использованием костного цемента (рис. 4).

Послеоперационное ведение больных

В раннем послеоперационном периоде наблюдение за больными, трансфузионная и инфузионная терапия проводились в реанимационном отделении. Обязательно выполнение в раннем послеоперационном периоде допплерографии сосудов нижних конечности, так как повышен риск развития тромбоэмболических осложнений у данной категории больных. Медикаментозная профилактика тромбоэмболических осложнений длится не менее 4 недель. Непосредственно перед операцией назначались антибиотики широкого спектра действия с целью профилактики инфекционных осложнений; в послеоперационном периоде антибиотикопрофилактика продолжается. Длительность ее зависит от тяжести общего состояния пациента, развития и выраженности общесоматических осложнений. Активный дренаж удаляли на 1–2 сутки после операции, в зависимости от состояния раны. Лечебную физкультуру, направленную на укрепление мышц нижних конечностей, рук, профилактику тромбоэмболических осложнений, застойной пневмонии, начинали на 2 сутки после операции. Дозированная ходьба с помощью костылей до 3 месяцев после операции осуществляется с учетом общего состояния пациента, индивидуального функционального состояния сохраненных мышц нижней конечности.

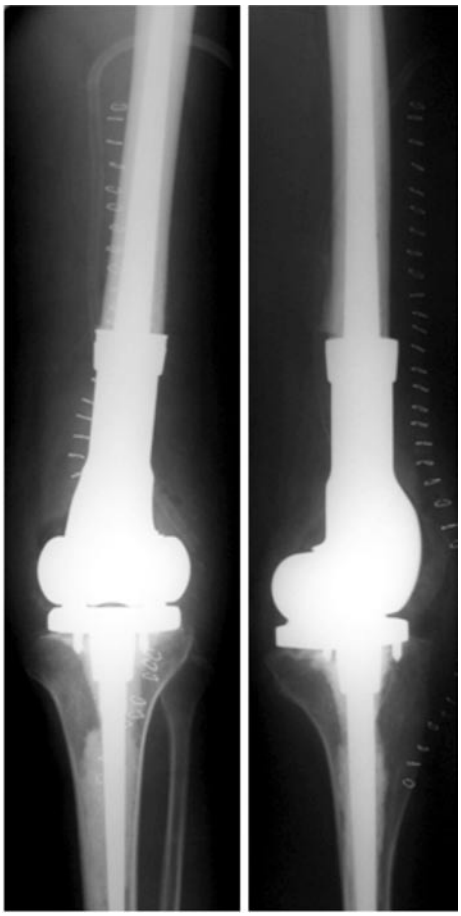

Рис. 3. Рентгенограммы левого коленного сустава в прямой и боковой проекциях пациента З., 38 лет. Диагноз: гигантоклеточная опухоль дистальной части левой бедренной кости, состояние после резекции бедренной кости с опухолью, дефект замещен эндопротезом ЦИТО-МАТИ

Рис. 4. Рентгенограммы правого коленного сустава в прямой и боковой проекциях пациентки М, 47 лет. Диагноз: злокачественная фиброзная гистиоцитома проксимальной части правой большеберцовой кости, состояние после операции

РЕЗУЛЬТАТЫ

Сроки наблюдения составили от 3 месяцев до 4 лет. Значимых интраоперационных осложнений в ходе установки компонентов эндопротезов не отмечено, во всех случаях достигнуты первичная стабильность фиксации и адекватная компенсация пострезекционных дефектов.

Число серьезных осложнений было сравнительно невелико. В раннем послеоперационном периоде в 3 (2,8 %) случаях при УЗДГ выявлено развитие флотирующих тромбов магистральных вен нижних конечностей. По экстренным показаниям пациентам была выполнена имплантация кава-фильтра.

Нагноения в ложе эндопротеза имели место в сроки от 3 месяцев после операции в 10 случаях (9,3 %). Анализ анамнестических данных выявил предрасполагающие факторы к воспалению — ранее проведенное химиотерапевтическое лечение, неоднократные операции реэндопротезирования. В результате проведенных оперативных вмешательств, продолженной антибиотикотерапии и иммунокоррекции удалось добиться купирования инфекционного процесса без удаления эндопротеза у 7 пациентов из этой группы, 3 пациентам пришлось удалить эндопротез.

Рецидивы опухолей выявлены у 3 пациентов (2,8 %) со злокачественной фиброзной гистиоцитомой и злокачественными гигантоклеточными опухолями. Рецидивы опухолей выявлены в сроки от 4 до 8 месяцев после выписки. Повторные операции иссечения рецидивных опухолевых узлов также существенно не сказались на функциональном результате.

Функциональные результаты лечения на момент последнего осмотра пациентов оценены по общепринятой международной системе MSTS (Musculo Skeletal Tumor Society Score) и были преимущественно отличными (28,2 %) и хорошими (58,4 %), реже удовлетворительными (13,4 %). В основном удовлетворительные результаты получены у пациентов, перенесших ревизионные оперативные вмешательства по поводу нестабильности и разрушения ранее имплантированных эндопротезов при посттравматических дефектах.

ЗАКЛЮЧЕНИЕ

Область коленного сустава наиболее часто подвержена поражению опухолями костей, поэтому усовершенствование и разработка новых методов реконструктивных оперативных вмешательства на дистальной части бедренной и проксимальной части большеберцовой костей являются одним из приоритетных направлений развития онкологической ортопедии. Использование импортных металлоконструкций для этих целей не всегда оправдано, в этой связи применение отечественных имплантатов является решением не только медицинских, но и экономических проблем лечения данной категории больных.

Анализ среднесрочных результатов использования нового отечественного эндопротеза показал, что частота осложнений после операции с использованием имплантата была существенно ниже по сравнению с примененными нами ранее аналогичными отечественными конструкциями [1, 3]. Частота развития нестабильности и разрушений эндопротеза в 2–3 раза меньше, чем в случаях имплантаций аналогичных отечественных конструкций. Общие функциональные результаты, риск осложнений соответствуют зарубежным данным, полученным с применением новых онкологических и модульных эндопротезов [4, 5, 6]. Все вышеизложенное позволяет рекомендовать к использованию эндопротез ЦИТО-МАТИ в практике онкологических, ортопедических клиник.

ЛИТЕРАТУРА

1. Балберкин А. В. Реконструктивные операции по замещению пострезекционных дефектов суставных концов длинных костей у больных с опухолями и опухолеподобными заболеваниями скелета: автореф. дис… д-ра мед. наук. М., 1999. 19 с.
2. Зацепин С. Т. Костная патология взрослых: рук. для врачей. М.: Медицина, 2001. 640 с.
3. Endoprosthetic reconstruction for the treatment of musculoskeletal tumors of the appendicular skeleton and pelvis / L. M. Jeys [et al.] // J. Bone Jt. Surg. 2008. Vol. 90-A, No 6. P.1265–1271.
4. Cemented distal femoral endoprostheses for musculoskeletal tumor: improved survival of modular versus custom implants / A. J. Schwartz [et al.] // Clin. Orthop. Relat. Res. 2010. Vol. 468, No 8. P. 2198–2210
5. Sharma S., Turcotte R. E., Isler M. H. Experience with cemented large segment endoprostheses for tumors // Clin. Orthop. Relat. Res. 2007. Vol. 459. P. 54–59.
6. Wafa H., Grimer R. J. Surgical options and outcomes in bone sarcoma // Iowa Orthop. J. 2005. Vol. 25. P. 75–81.
7. Yalniz E., Ciftdemir M., Memişoğlu S. Functional results of patients treated with modular prosthetic replacement for bone tumors of the extremities // Acta Orthop. Traumatol. Turc. 2008. Vol. 42, No 4. P. 238–245.
8. Custom prosthetic reconstruction for proximal tibial osteosarcoma with proximal tibiofibular joint involved / Y. Zhang [et al.] // Surg. Oncol. 2008. Vol. 17, No 2. P. 87–95.

Рукопись поступила 21.07.11.

Сведения об авторах:

1. Балберкин Александр Викторович ФГУ — «Центральный научно-исследовательский институт травматологии и ортопедии им. Н. Н. Приорова» Минздравсоцразвития РФ, заведующий отделением костной патологии, д. м. н., профессор.
2. Шавырин Дмитрий Александрович — ФГУ «Центральный научно-исследовательский институт травматологии и ортопедии им. Н. Н. Приорова» Минздравсоцразвития РФ, с. н. с. отделения костной патологии, к.м.н.; e-mail: shavyrin@inbox.ru.

Гений Ортопедии № 4, 2011 г.

© Группа авторов, 2011

УДК 612.112.3:612.112.91:616.72-089.843-77

Показатели фагоцитарной активности нейтрофилов периферической крови у больных с развившейся нестабильностью эндопротеза в отдаленные сроки после имплантации крупных суставов

Е. И. Кузнецова, М. В. Чепелева, Б. В. Камшилов

Phagocytic activity values of peripheral blood neutrophiles in patients with developed endoprosthesis instability in the long-term periods after implantation of large joints

E. I. Kuznetsova, M. V. Chepeleva, B. V. Kamshilov

Федеральное государственное бюджетное учреждение «Российский научный центр "Восстановительная травматология и ортопедия" им. акад. Г. А. Илизарова» Минздравсоцразвития РФ, г. Курган (директор — д. м. н. А.В. Губин)

Представлен алгоритм обследования больных с остеоартрозом III стадии, основанный на определении фагоцитарной активности нейтрофилов (ФАН) периферической крови в отдаленные сроки (12–24 мес.) после эндопротезирования коленного и тазобедренного суставов, что может быть использовано для прогнозирования течения позднего послеоперационного периода и выявления пациентов из группы риска по развитию нестабильности имплантата. Выявлено, что наиболее информативными в плане оценки течения послеоперационного периода и прогнозирования характера нестабильности эндопротеза являются фагоцитарный показатель (ФП), показатель завершенности фагоцитоза (ПЗФ), количество активных фагоцитов (КАФ).

Ключевые слова: фагоцитарная активность нейтрофилов; остеоартроз; нестабильность эндопротеза.

The algorithm of examination of patients with III stage osteoarthrosis is presented in the work, being based on determining the peripheral blood neutrophile phagocytic activity (NPA) in the long-term periods (12–24 months) after the knee and the hip endoprosthetics, that can be used to predict the course of late postoperative period and to reveal the patients with implant instability development from the risk group. The most informative values in assessing the postoperative process and predicting the character of endoprosthesis instability have been revealed to be phagocytic value (PV), the value of phagocytosis completion (VPC), the number of active phagocytes (NAP).

Keywords: neutrophile phagocytic activity; osteoarthrosis; endoprosthesis instability.

ВВЕДЕНИЕ

Реакция костной ткани на имплантат, известная как стрессовое ремоделирование (stress-shielding), проявляется первоначальным усилением резорбции и рассматривается как адаптация к новым условиям. Изменение интенсивности процессов ремоделирования, с одной стороны, направлено на увеличение массы кости для создания тесного контакта с имплантатом, а с другой — становится причиной развития нестабильности, ведущей к ревизионным вмешательствам [5].

Важную роль во взаимодействии имплантата и организма играет иммунная система, в частности, фагоцитарное звено иммунитета [1, 6]. Исследование функциональных резервов нейтрофильных гранулоцитов, лежащих в основе защитных и адаптационных возможностей организма, позволяет спрогнозировать развитие нестабильности имплантата, что необходимо для своевременного внесения корректировок в лечебную тактику.

Изучение фагоцитоза не требует дорогостоящего оборудования и реагентов, технология относительно проста в исполнении, использованные лабораторные иммунологические методы исследования унифицированы и широко применяются в клинической практике [2, 3, 4].

Цель настоящей работы — определить показатели фагоцитарной активности нейтрофилов периферической крови, которые могут быть использованы для прогнозирования течения позднего послеоперационного периода и выявления пациентов из группы риска по развитию нестабильности имплантата.

МАТЕРИАЛЫ И МЕТОДЫ ИССЛЕДОВАНИЯ

Обследовано 35 пациентов с остеоартрозом (ОА) коленного и тазобедренного суставов III стадии в возрасте от 28 лет до 71 года. У 23 больных ближайший и отдаленный послеоперационные периоды протекали без осложнений. У 12 больных через 12–24 месяца после имплантации были выявлены признаки нестабиль-

ности эндопротеза (тотальной или одного из компонентов).

Забор крови осуществлялся из локтевой вены натощак.

Методика изучения фагоцитарной активности нейтрофилов (ФАН) основана на количественном определении поглотительной и переваривающей способности нейтрофилов по отношению к микробной тест-культуре (*Staphylococcus epidermidis* штамм № 9198 НИИЭМ). Рассчитывались следующие показатели ФАН:

1. Фагоцитарный показатель (ФП) — процент нейтрофилов, участвующих в фагоцитозе, от общего их количества. Норма: 65–100 %.
2. Фагоцитарное число (ФЧ) — среднее число микробов, поглощенных одним нейтрофилом (частное от деления общего числа поглощенных бактерий (Чп) на число клеток, вступивших в фагоцитоз (ФП)). Характеризует поглотительную способность нейтрофилов. Норма: 6–14 у. е.
3. Индекс завершенности фагоцитоза (ИЗФ) — коэффициент фагоцитарного числа, характеризует переваривающую способность фагоцитов. Норма: ≥ 1:

$$ИЗФ = \frac{ФЧ30}{ФЧ120}.$$

4. Показатель завершенности фагоцитоза (ПЗФ) — отношение количества переваренных микробов (Чу) к общему числу поглощенных микробов (Чп), выраженное в процентах (используется для оценки переваривающей функции фагоцитов). Норма зависит от вида тест-микроба:

$$ПЗФ = \frac{Чу}{Чп} \times 100\%.$$

5. Количество активных фагоцитов (КАФ) — абсолютное число фагоцитирующих нейтрофилов. КАФ вычисляют исходя из абсолютного содержания лейкоцитов, процента нейтрофилов (Нф) в общем мазке крови и процента фагоцитоза (ФП). Норма: 1,35–6,4 (10^9/л):

$$КАФ = \frac{ФП}{100} \times Нф(10^9/л).$$

6. Абсолютный фагоцитарный показатель (АФП) (фагоцитарная емкость крови) — количество микробов, которое могут поглотить фагоциты 1 литра крови. Норма: 20–100 (10^9/л):

$$АФП = ФЧ30 \times Нф(10^9/л).$$

Для морфологического исследования использовали мазки крови, окраску препаратов осуществляли по Романовскому–Гимзе.

Полученные данные обрабатывались с помощью методов непараметрической статистики с использованием U-критерия Вилкоксона и были представлены в виде медиан и интерквартильных размахов. Применялось программное обеспечение AtteStat 1.0, выполненное как надстройка к «Microsoft Excel» программного продукта «Microsoft Office» (И. П. Гайдышев, 2001).

РЕЗУЛЬТАТЫ И ОБСУЖДЕНИЕ

У 23 пациентов с хорошими и удовлетворительными функциональными результатами лечения исследуемые показатели фагоцитарной активности нейтрофилов до операции не выходили за пределы границ физиологической нормы. Через 12–24 месяца после эндопротезирования ФП, ПЗФ, КАФ, ФЧ, ИЗФ, АФП достоверно не отличались от дооперационных значений (табл. 1).

У 12 больных через 12–24 мес. после имплантации искусственного сустава были выявлены признаки нестабильности эндопротеза (тотальной или одного из компонентов).

У 6 пациентов (50 %) было обнаружено увеличение количества активных фагоцитов (повышение ФП ($p < 0,001$) и КАФ ($p < 0,05$)) на фоне снижения переваривающей способности нейтрофилов (уменьшение ПЗФ ($p<0,05$)). Во время ревизионного исследования было подтверждено наличие вялотекущего гнойно-воспалительного процесса в зоне имплантации. Данным пациентам было выполнено двухэтапное ревизионное эндопротезирование. На первом этапе удалялся нестабильный эндопротез и устанавливался цементный спейсер с антибиотиком. После регресса

Таблица 1

Фагоцитарная активность нейтрофилов периферической крови у пациентов с нестабильностью имплантата

(медианы и интерквартильные размахи)

	ФП (%)	ФЧ (у. е.)	ИЗФ	ПЗФ (%)	КАФ (10^9/л)	АФП (10^9/л)
До эндопротезирования (n = 23)	78,0 72,0÷84,5	10,0 8,0÷10,5	1,8 1,6÷2,0	71,5 67,7÷73,5	2,9 2,6÷3,6	37,0 28,7÷41,5
Отдаленный результат без признаков нестабильности имплантата (n = 23)	74,0 70,0÷78,5	10,5 10,0÷11,0	1,9 1,8÷2,2	70,7 66,3÷74,3	2,7 2,4÷3,1	37,8 30,4÷41,1
Нестабильность без признаков гнойно-воспалительного процесса (n = 6)	↑88,0* 81,0÷92,0	12,0 10,5÷12,0	↑2,3* 2,0÷2,7	↑69,0+ 65,0÷73,5	↓2,7+ 2,6÷3,1	41,0 37,7÷45,5
Нестабильность с признаками гнойно-воспалительного процесса (n = 6)	↑92,0** 89,0÷94,5	12,0 9,0÷13,0	2,0 1,6÷2,7	↓64,5* 60,0÷65,0	↑3,5* 3,3÷3,6	41,7 34,6÷50,4

Примечание: * — $p < 0,05$, ** — $p < 0,01$ относительно значений со стабильными имплантатами; + — $p < 0,05$ относительно значений при нестабильности с признаками гнойно-воспалительного процесса

воспалительного процесса в зоне имплантации (спустя 2–4 месяца после первого вмешательства) выполнялся второй этап лечения (удаление спейсера и реимплантация эндопротеза).

У 6 пациентов (50 %) с нестабильностью без признаков гнойно-воспалительного процесса в зоне имплантации, в сравнении с показателями пациентов со стабильными имплантатами, наблюдалось статистически значимое повышение ФП, ИЗФ ($p < 0,05$). Остальные показатели ФАН (ФЧ, ПЗФ, КАФ, АФП) не отличались от исходных значений и не имели статистически значимых отличий от показателей больных с неосложненным течением послеоперационного периода.

У пациентов с нестабильностью без признаков гнойно-воспалительного процесса ПЗФ был достоверно выше ($p < 0,05$), а КАФ — ниже ($p < 0,05$), чем в группе больных с выявленной нестабильностью с признаками гнойно-воспалительного процесса в зоне имплантации.

На основании полученных данных был разработан алгоритм обследования пациентов в отдаленные сроки после эндопротезирования, представленный на рисунке 1.

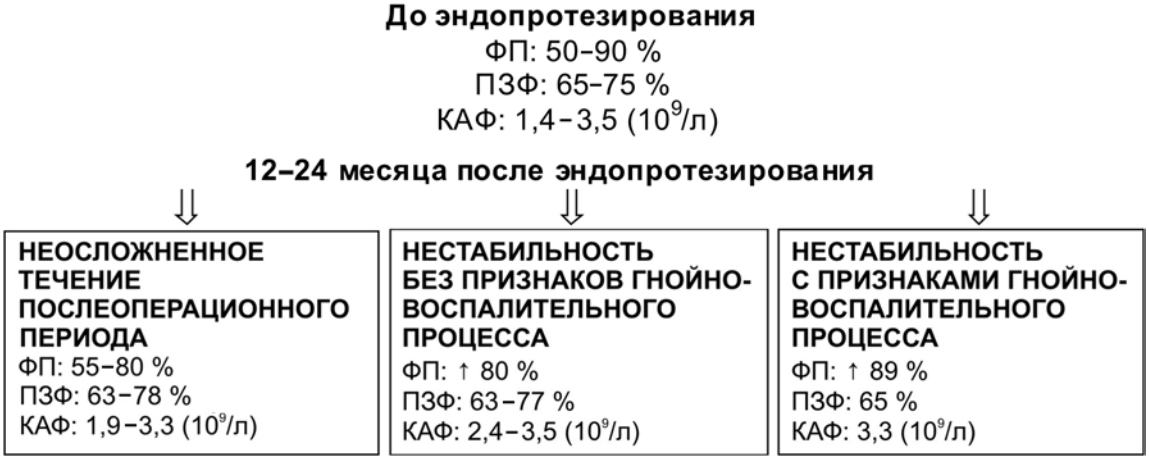

Рис. 1. Лабораторный алгоритм прогнозирования характера нестабильности эндопротеза

ЗАКЛЮЧЕНИЕ

Таким образом, у пациентов со стабильными имплантатами показатели ФАН (ФП, ПЗФ, КАФ, ФЧ, ИЗФ, АФП) через 12–24 месяца после эндопротезирования не отличаются от дооперационных значений и не выходят за пределы нормы, что можно использовать в качестве диагностического теста для оценки течения позднего послеоперационного периода. В случае развития нестабильности эндопротеза без признаков гнойно-воспалительного процесса в эти сроки наблюдается увеличение в периферической крови количества активных фагоцитов при сохраненной поглотительной и переваривающей способности нейтрофилов. При наличии вялотекущего воспалительного процесса в зоне нестабильного имплантата в периферической крови повышается содержание активных фагоцитов на фоне снижения переваривающей способности нейтрофилов.

Наиболее информативными в плане оценки течения послеоперационного периода и прогнозирования характера нестабильности эндопротеза являются ФП, ПЗФ, КАФ.

ЛИТЕРАТУРА

1. Бердюгина О. В. Иммунологическое прогнозирование в травматологии и ортопедии. Екатеринбург, 2009. 252 с.
2. Долгушин И. И., Бухарин О. В. Нейтрофилы и гомеостаз. Екатеринбург: УрО РАН, 2001. 277 с.
3. Зурочка А. В., Чукичев А. В., Колесников О. Л. Роль нейтрофилов в регуляции иммунной реактивности и репаративных реакций повреждённой ткани // Вестн. РАМН. 2000. № 2. С. 14–19.
4. Маянский А. Н., Маянский Д. Н. Очерки о нейтрофиле и макрофаге. Новосибирск: Наука, 1989. 344 с.
5. Схемы назначения препаратов, регулирующих интенсивность стрессового ремоделирования вокруг имплантата, при эндопротезировании тазобедренного сустава: пособие для врачей / ГУН ЦНИИТО им. Н. Н. Приорова; сост.: С. П. Миронов [и др.]. М., 2002. 14 с.
6. Эндопротезирование тазобедренного сустава при дегенеративно-дистрофических заболеваниях: иммунопатогенез, подходы к иммунокоррригирующей терапии / Е. В. Маркелова [и др.]. Владивосток: Дальнаука, 2008. 232 с.

Рукопись поступила 21.07.11.

Сведения об авторах:
1. Кузнецова Елена Ивановна — ФГБУ «РНЦ «ВТО» им. акад. Г. А. Илизарова» Минздравсоцразвития РФ, м. н. с. научно-клинической лаборатории микробиологии и иммунологии.
2. Чепелева Марина Владимировна — ФГБУ «РНЦ «ВТО» им. акад. Г. А. Илизарова» Минздравсоцразвития России, с. н. с. научно-клинической лаборатории микробиологии и иммунологии, к. м. н.
3. Камшилов Борис Викторович — ФГБУ «РНЦ «ВТО» им. акад. Г.А. Илизарова» Минздравсоцразвития РФ, заведующий травматолого-ортопедическим отделением № 7, врач травматолог-ортопед, к. м. н.

© Группа авторов, 2011

УДК [616.711+616.718.19]-007.24:616.728.2-007.17

Фронтальная статическая деформация позвоночно-тазового комплекса у больных с одно- и двусторонним коксартрозом

В. М. Шаповалов, В. А. Аверкиев, А. Л. Кудяшев, В. А. Артюх, Ф. В. Мироевский

Frontal static deformity of the spinal-and-pelvic complex in patients with unilateral and bilateral coxarthrosis

V. M. Shapovalov, V. A. Averkiyev, A. L. Kudiashev, V. A. Artyukh, F. V. Miroyevsky

ФГУ ВПО «Военно-медицинская академия им. С. М. Кирова» МО РФ, Санкт-Петербург (начальник — генерал майор медицинской службы, д. м. н., профессор А. Б. Белевитин)

С целью диагностики деформаций позвоночно-тазового комплекса во фронтальной плоскости методом рентгенографии в положении стоя обследованы 42 больных с одно- и двусторонним коксартрозом. Из них у 30 диагностированы перекосы таза во фронтальной плоскости. В результате анализа статических изменений позвоночника и таза были выявлены 9 типов деформации позвоночно-тазового комплекса. Описаны критерии оценки изменений позвоночно-тазовых взаимоотношений. Рентгенография позвоночника и таза в положении стоя в переднезадней проекции в сочетании с клиническим обследованием позволяет выявить различные виды нарушений взаимоотношений в позвоночно-тазовом комплексе.

Ключевые слова: перекос таза; позвоночно-тазовый комплекс; статические деформации позвоночно-тазового комплекса.

42 patients with unilateral and bilateral coxarthrosis have been examined in standing position using roentgenography technique in order to diagnose deformities of the spinal-and-pelvic complex in the frontal plane. Among them pelvic distortions in the frontal plane have been diagnosed in 30 patients. Nine types of the spinal-and-pelvic complex deformities have been revealed by the analysis of static spine and pelvis changes. The criteria for assessment of spinal-and-pelvic relation changes have been described. The spine and pelvis roentgenography in standing position in the anteroposterior view combined with clinical examination allows to reveal various types of relation disorders in the spinal-and-pelvic complex.

Keywords: distortion of the pelvis; spinal-and-pelvic complex; static deformities of the spinal-and-pelvic complex.

Актуальность проблемы лечения больных с сочетанием дегенеративно-дистрофических поражений тазобедренных суставов и статическими изменениями в позвоночнике определяется высокой частотой встречаемости этой сложной патологии (28,5 %). Наличие боли в пояснице (Low back pain) зачастую объясняется сниженной подвижностью в поясничном отделе позвоночника и тазобедренных суставах [5, 6, 7, 8, 14]. Асимметрия положения таза во фронтальной плоскости способна вызвать целый каскад постуральных компенсаторных изменений в поясничном отделе позвоночника, в особенности у лиц, предрасположенных к соматической дисфункции опорно-двигательного аппарата [12].

В 1937 году H. Bailey и C. Beckwith представили результаты оценки корреляции перекоса крестца и данных измерения длины нижних конечностей у лиц с контралатеральной или ипсилатеральной разновысокостью ног. С целью измерения этих параметров во фронтальной плоскости авторы проводили линию вдоль верхней замыкательной пластинки первого крестцового позвонка до ее пересечения с перпендикулярными линиями, построенными от головок бедренных костей, что делало возможным сравнение перекоса крестца и бедер [12].

Многочисленные публикации, посвященные исследованию постуральных изменений у лиц с разной длиной нижних конечностей из числа детей, не предъявляющих жалобы взрослых, солдат и больных с болью в области поясницы, встречаются в иностранной научной литературе в период с 40-х по 60-е годы XX века [9, 10, 12, 13, 15]. В этот же период J. Denslow впервые описал механизмы постуральной адаптации у лиц рассматриваемой категории и объяснил их перекосом и ротацией таза в горизонтальной и сагиттальной плоскостях [4, 12]. В отечественной научной литературе результаты изучения разной длины нижних конечностей и механизмов ее компенсации встретились нам в работах И. Т. Батршина и Т. Н. Садовой (2007). Авторы обследовали 1000 детей методом компьютерной оптической топографии с целью анализа распространенности фронтальных статических деформаций позвоночника, их структуры и биомеханогенеза. При этом было установлено, что в структуре фронтальной деформации позвоночника, не превышающей 10°, доля детей с малой разновысокостью ног составляет 96 % [1].

Анализ фронтальных статических деформаций в позвоночно-тазовом комплексе встречается как в зарубежных, так и в отечественных публикациях. Так, классификация, предложенная Lloyd и Eimerbrink и представленная в статье J. Juhl (2004), предполагает наличие шести вариантов компенсаторных изменений позвоночника и таза [12]. А. А. Гайдук на осно-

вании анализа результатов обследования 2300 детей и подростков методом компьютерной оптической топографии не только выявил перекосы таза у 800 из них, но и описал пять типов фронтальных статических деформаций [2]. Однако классификация Lloyd и Eimerbrink не отражает вариантов постуральной компенсации с боковым отклонением позвоночника без формирования сколиотической дуги, а в классификации А. А. Гайдук не анализируются перекосы бедер.

В целом, несмотря на достаточное количество научных исследований, выполненных на большом клиническом материале и посвященных проблеме постуральной компенсации при перекосах таза, обращает на себя внимание отсутствие работ, описывающих статические деформации позвоночно-тазового комплекса у больных с одно- и двусторонним коксартрозом — заболеванием, которое практически всегда сопровождается как анатомическим, так и функциональным укорочением длины нижней конечности. Вопросы о влиянии перекоса таза во фронтальной плоскости на характер и выраженность постуральных компенсаторных изменений в поясничном отделе позвоночника остаются спорными. Эти факты побудили нас к проведению представленного исследования.

Цель исследования — описать типы статических деформаций позвоночно-тазового комплекса во фронтальной плоскости у больных с одно- и двусторонним коксартрозом.

МАТЕРИАЛ И МЕТОДЫ

В исследование были включены 42 больных, находившихся на лечении в клинике военной травматологии и ортопедии Военно-медицинской академии по поводу одно- или двустороннего коксартроза в период с 2008 по 2011 год. Возраст больных варьировал от 30 до 78 лет (средний возраст — 54,83±12,53 лет). Больных мужского пола было 35 (83,3 %), женского — 7 (16,7 %).

Критерием включения в исследование являлось наличие болевого синдрома в тазобедренных суставах и позвоночнике у пациентов с дегенеративно-дистрофическим поражением одного или двух тазобедренных суставов. Критериями исключения являлись: наличие болевого синдрома, обусловленного исключительно патологией позвоночника; дегенеративно-дистрофическое поражение тазобедренных суставов без болевого синдрома в позвоночнике; все варианты диспластического сколиоза и спондилолистеза; болезнь Шейермана-Мау; травмы позвоночника; любые воспалительные заболевания, опухоли, дисплазии и аномалии развития позвоночника, способные вызвать его деформацию.

Рентгенографию выполняли по модифицированной нами методике P. Jackson (2000) в положении больного стоя в естественной позе с расстояния 115 см, с обязательным захватом центров ротации тазобедренных суставов [11]. Для выполнения исследования использовали рентгеновский аппарат «MULTIX» производства компании «Siemens» (Германия) и цифровые кассеты 35×45 см «Agfa». Обследуемого просили встать спиной к кассете, по возможности прямо, с ненапряженными ногами, расставив их на ширину плеч.

Исследование цифровых калиброванных рентгенограмм проводили с помощью программы eFilm Workstation 2.1.0. На переднезадних рентгенограммах оценивали два наиболее значимых параметра нарушения позвоночно-тазового баланса во фронтальной плоскости: угол перекоса таза (Pelvic obliquity) и сколиотическую деформацию пояснично-крестцового отдела позвоночника по методу Коба (Cobb angle) (рис. 1, а). На обзорной рентгенограмме таза измеряли анатомическое укорочение нижних конечностей по стандартной методике [3] и угол перекоса крестца относительно таза (Sacral obliquity) (рис. 1, б).

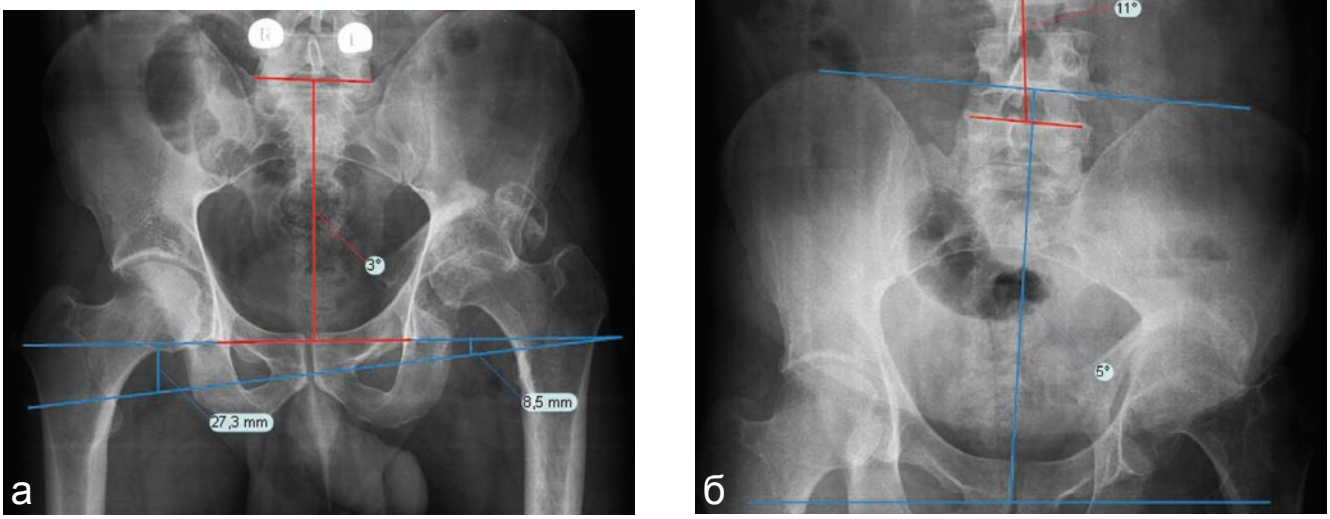

Рис. 1. Методика расчета параметров позвоночно-тазовых взаимоотношений на рентгенограммах

РЕЗУЛЬТАТЫ И ОБСУЖДЕНИЕ

В результате проведенного исследования рентгенограмм 30 больных (100 %) были выделены 9 типов статической деформации позвоночно-тазового комплекса (рис. 2), из которых лишь 4 типа совпали с ранее известными по классификации Lloyd и Eimerbrink. Из отобранных больных у 26 угол перекоса таза во фронтальной плоскости составил 1° и более, а у 4 было укорочение одной ноги без перекоса таза. Остальные 12 пациентов имели симметричные двусторонние поражения тазобедренных суставов или односторонние поражения без изменения анатомической длины ноги и перекоса таза.

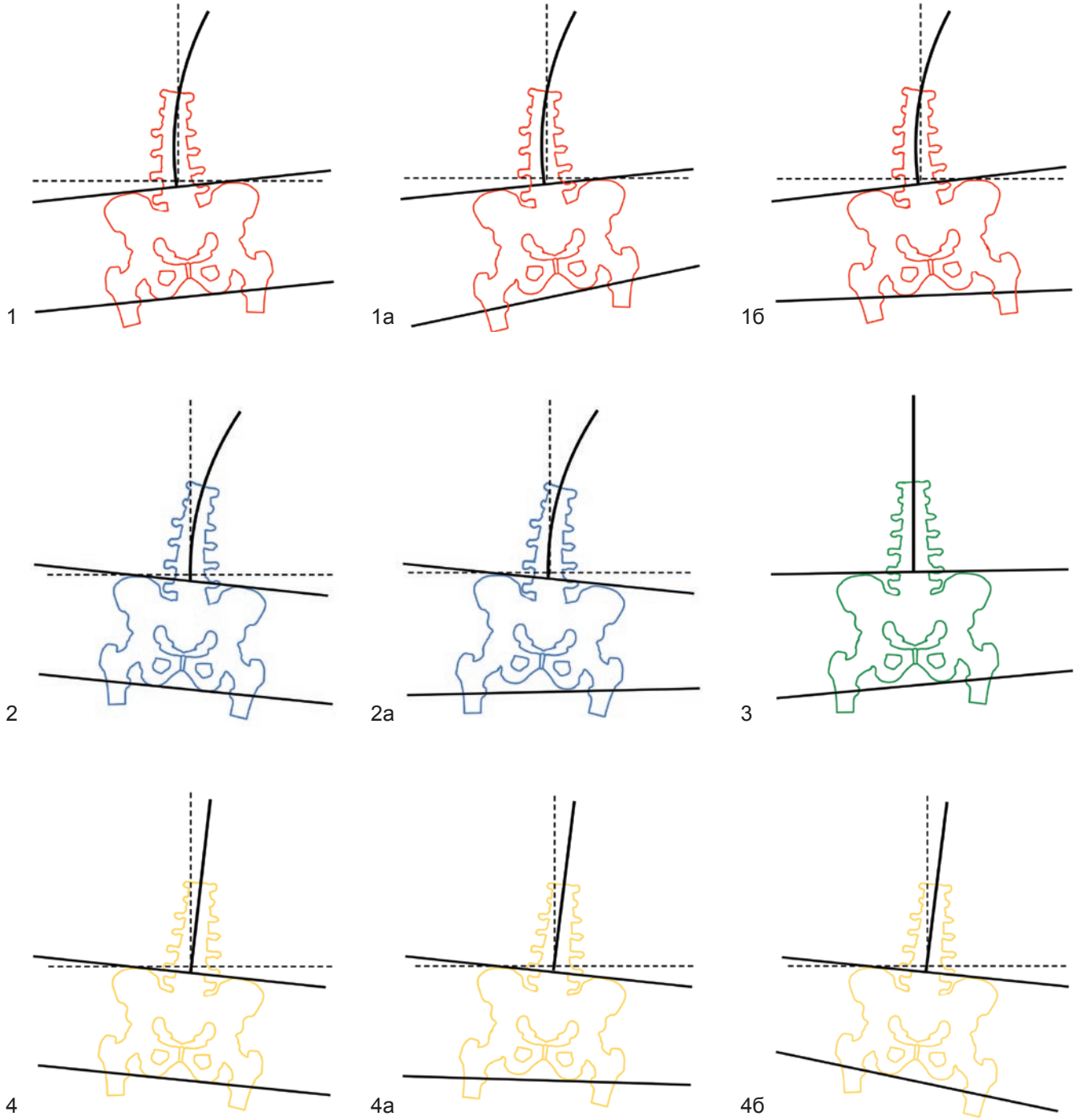

Рис. 2. Типы статической деформации позвоночно-тазового комплекса во фронтальной плоскости: 1 — с согласованной перекосу таза дугой сколиоза и параллельными перекосами таза и бедер; 1а — с согласованной перекосу таза дугой сколиоза и сходящимися перекосами таза и бедер; 1б — с согласованной перекосу таза дугой сколиоза и расходящимися перекосами таза и бедер; 2 — с несогласованной перекосу таза дугой сколиоза и параллельными перекосами таза и бедер; 2а — с несогласованной перекосу таза дугой сколиоза и сходящимися перекосами таза и бедер; 3 — с отсутствием перекоса таза, наличием перекоса бедер и без сколиоза или с небольшой несогласованной перекосу бедер дугой сколиоза; 4 — с согласованным перекосу таза латеральным отклонением позвоночника (без сколиотической дуги) и параллельными перекосами таза и бедер; 4а — с согласованным перекосу таза латеральным отклонением позвоночника (без сколиотической дуги) и сходящимися перекосами таза и бедер; 4б — с согласованным перекосу таза латеральным отклонением позвоночника (без сколиотической дуги) и расходящимися перекосами таза и бедер

Таблица 1

Типы фронтальных статических деформаций позвоночно-тазового комплекса и их характеристики

Тип	Характеристика	Cobb angle min–max (°)	Pelvic obliquity min–max (°)	Sacral obliquity min–max (°)	Анатомическое укорочение ноги (+/–)
1	С согласованной перекосу таза дугой сколиоза и параллельными перекосами таза и бедер	1–12	2–3	0–3	–
1а	С согласованной перекосу таза дугой сколиоза и сходящимися перекосами таза и бедер	5–14	2–3	1–2	+
1б	С согласованной перекосу таза дугой сколиоза и расходящимися перекосами таза и бедер	2–13	1–4	1–10	+
2	С несогласованной перекосу таза дугой сколиоза и параллельными перекосами таза и бедер	11–14	3	1–2	–
2а	С несогласованной перекосу таза дугой сколиоза и сходящимися перекосами таза и бедер	21	8	3	+
3	С отсутствием перекоса таза, наличием перекоса бедер и без сколиоза или с небольшой несогласованной перекосу бедер дугой сколиоза	0–3	<1	0–1	+
4	С согласованным перекосу таза латеральным отклонением позвоночника (без сколиотической дуги) и параллельными перекосами таза и бедер	<1	1–3	1–4	–
4а	С согласованным перекосу таза латеральным отклонением позвоночника (без сколиотической дуги) и сходящимися перекосами таза и бедер	<1	1–2	0–2	+
4б	С согласованным перекосу таза латеральным отклонением позвоночника (без сколиотической дуги) и расходящимися перекосами таза и бедер	<1	2–3	1	+

Описывая варианты деформации, мы использовали следующую терминологию. Дуга сколиотической деформации, открытая в сторону подъема перекоса (таза или бедер), была названа нами согласованной. Дуга сколиоза, открытая в сторону снижения перекоса, — несогласованной. В случае пересечения линий перекосов таза и бедер на стороне вогнутости дуги сколиоза или на стороне латерального отклонения позвоночника, перекосы были названы сходящимися. В случае пересечения линий перекосов таза и бедер на стороне выпуклости дуги сколиоза или на стороне, противоположной латеральному отклонению позвоночника, перекосы получили название расходящихся.

Критерии оценки перекоса таза, перекоса крестца, фронтальной статической деформации позвоночника и разницы в анатомической длине нижних конечностей, на основании которых было осуществлено разделение больных по группам, представлены в таблице.

Первый тип фронтальной статической деформации позвоночно-тазового комплекса был выявлен у 4 больных (13,33 %). Он представляет собой вариант постуральной компенсации, при котором перекосы таза и бедер являются параллельными, а сколиотическая деформация позвоночника согласована перекосу таза.

Тип 1а, характеризующийся наличием сходящихся перекосов таза и бедер и согласованной перекосу таза дуги сколиоза, функционально находится между типом 1 и 3. Таз при этом частично компенсирует укорочение нижней конечности. Удельный вес больных с 1а типом деформации позвоночно-тазового комплекса составил 10 % (3 клинических наблюдения).

Тип 1б встретился нам у 9 больных (30 %). Данный вариант постуральной компенсации характеризуется наличием согласованной перекосу таза дуги сколиоза и расходящимися перекосами таза и бедер. Этот тип, по нашему мнению, характеризуется избыточной компенсацией укорочения длины ноги (следствие коксартроза) посредством наклона таза в контрлатеральную от здорового тазобедренного сустава сторону. При этом поясничный отдел позвоночника компенсирует наклон таза формированием согласованной с ним сколиотической дуги.

Один из наиболее редких, 2 тип фронтальной статической деформации, встретившийся нам в 2 клинических наблюдениях (6,66 %), имеет несогласованную перекосу таза дугу сколиоза и параллельные перекосы таза и бедер. По сути, данный вариант компенсации является противоположностью типу 1 и мог бы быть охарактеризован как аномалия формирования сколиоза.

Тип 2а — сходящиеся перекосы таза и бедер и несогласованная перекосу таза дуга сколиоза. Данная разновидность фронтальной статической деформации позвоночника была диагностирована лишь у одного больного (3,33 %). Как и при типе 2, имела место аномалия дуги сколиоза, однако сложность деформации была обусловлена наличием сходящихся перекосов таза и бедер, что позволяет говорить о противоположности рассматриваемого варианта деформации типу 1а.

Третий тип фронтальной статической деформации, имевший место в 4 клинических наблюдениях (13,33 %), характеризуется отсутствием перекоса таза. Перекос бедер, обусловленный анатомическим укорочением нижней конечности (в наших клинических наблюдениях — разрушение головки бедренной кости вследствие асептического некроза), не приводит к возникновению деформаций со стороны таза и позвоночника или может быть компенсирован небольшой несогласованной дугой сколиоза.

Четвертый тип постуральной фронтальной позвоночно-тазовой компенсации имел место у 1 больного (3,33 %). Особенностью данного типа является наличие латерального отклонения позвоночника (без сколиотической дуги) и параллельных перекосов таза и бедер.

Тип 4а представляет собой сочетание латерального отклонения позвоночника (без сколиотической дуги) и сходящихся перекосов таза и бедер. Частота встречаемости рассматриваемого варианта составила 10 % (3 больных).

Тип 4б также имел место в 3 клинических наблюдениях (10 %). Латеральное отклонение позвоночника (без сколиотической дуги) сочеталось с расходящимися перекосами таза и бедер.

Следует особо отметить, что у всех больных с 4, 4а и 4б типами постуральной компенсации наблюдали клинические и рентгенологические признаки выраженного дегенеративно-дистрофического заболевания позвоночника в виде распространенного остеохондроза, спондилеза, артроза дугоотросчатых суставов и межостистого артроза. При этом подвижность в поясничном отделе позвоночника была значительно снижена, а поясничный лордоз сглажен. По нашему мнению, именно этим фактом объясняется латеральное отклонение позвоночника вместо формирования сколиотической дуги.

ЗАКЛЮЧЕНИЕ

Описанные на основе проведенного анализа рентгенограмм типы фронтальных статических деформаций позвоночника и таза не отражают заболеваемости или распространенности позвоночно-тазовой постуральной асимметрии среди населения в целом. Однако представленные варианты статических нарушений в позвоночно-тазовом комплексе могут быть полезными для комплексной оценки ортопедического статуса больных с патологией тазобедренных суставов и планирования оперативных вмешательств.

По нашему мнению, наиболее тяжелыми вариантами статических деформаций следует считать типы с несогласованной сколиотической дугой (2, 2а и 2б) и типы с латеральным отклонением позвоночника (4, 4а, 4б). Несмотря на кажущуюся компенсацию анатомической (вследствие разрушения головки бедренной кости) или относительной (вследствие контрактуры тазобедренного сустава, подвывиха или вывиха бедра) разновысокости ног перекосом таза и сколиозом, центральная нервная система больного может получать весьма противоречивую информацию от проприоцепторов конечностей и туловища. Это не только усугубляет тяжесть ортопедической патологии, но и заставляет задуматься о пределах возможной рекомпенсации в позвоночно-тазовом комплексе после выполнения тотального эндопротезирования тазобедренного сустава и восстановления равенства длины нижних конечностей.

Таким образом, с помощью рентгенологического обследования и анализа фронтальных рентгенограмм возможна не только эффективная диагностика артроза тазобедренных суставов и деформаций позвоночника, но и определение типа компенсаторных постуральных изменений в позвоночно-тазовом комплексе с оценкой тяжести статической деформации.

ЛИТЕРАТУРА

1. Батршин И. Т., Садовая Т. Н. Разновысокость нижних конечностей с перекосом таза и фронтальная деформация позвоночника // Хирургия позвоночника. 2007. № 3. С. 39–44.
2. Гайдук А. А. Статическая деформация позвоночника на фоне перекоса таза у детей и подростков: диагностика и способы коррекции // Травматология и ортопедия России. 2010. № 4. С. 45–49.
3. Руководство по эндопротезированию тазобедренного сустава / под ред. Р. М. Тихилова, В. М. Шаповалова. СПб.: РНИИТО им. Р. Р. Вредена, 2008. 324 с.
4. Denslow J. S., Chace J. A., Gutensohn O. R. Methods in taking and interpreting weight-bearing x-ray films // J. Am. Osteopath. Assoc. 1955. Vol. 54, No 11. P. 663–670.
5. Dolan P. A. Influence of lumbar and hip mobility on the bending stresses acting on the lumbar spine // Clin. Biomech. 1993. Vol. 8, No 4. P. 185–192.
6. Ehrlich G. E. Low back pain // Bull. World Health Organ. 2003. Vol. 81, No 9. P. 671–676.
7. Ellison J. B., Rose S. J., Sahrmann S. A. Patterns of hip rotation range of motion: a comparison between healthy subjects and patients with low back pain // Phys. Ther. 1990. Vol. 70, No 9. P. 537–541.
8. Analysis of lumbar spine and hip motion during forward bending in subjects with and without a history of low back pain / M. A. Esola [et al.] // Spine. 1996. Vol. 21, No 1. P. 71–78.
9. Friberg O. Clinical symptoms and biomechanics of lumbar spine and hip joint in leg length inequality // Spine. 1983. Vol. 8, No 6. P. 643–651.
10. Giles L. G., Taylor J. R. Low-back pain associated with leg length inequality // Spine. 1981. Vol. 6, No 5. P. 510–521.
11. Jackson R. P., Hales C. Congruent spinopelvic alignment on standing lateral radiographs of adult volunteers // Spine. 2000. Vol. 25, No 21. P. 2808–2815.
12. Juhl J. H., Ippolito Cremin T. M., Russell G. Prevalence of frontal plane pelvic postural asymmetry — Part 1 // J. Am. Osteopath. Assoc. 2004. Vol. 104, No 10. P. 411–421.
13. Nichols P. J. Short-leg syndrome // Br. Med. J. 1960. Vol. 1, No 5189. P. 1863–1865.
14. Shum G. L., Crosbie J., Lee R. Y. Movement coordination of lumbar spine and hip during a picking up activity in low back pain subjects // Eur. Spine J. 2007. Vol. 16, No 6. P. 749–758.
15. Stoddard A. Manual of osteopathic technique. London: Hutchinson, 1959. 275 p.

Рукопись поступила 16.05.11.

Сведения об авторах:

1. Кудяшев Алексей Леонидович — ФГВУ ВПО «Военно-медицинская академия им. С.М. Кирова» МО РФ, преподаватель кафедры военной травматологии и ортопедии, к. м. н., e-mail: kudjachew@rambler.ru.
2. Шаповалов Владимир Михайлович — ФГВУ ВПО «Военно-медицинская академия им. С.М. Кирова» МО РФ, заведующий кафедрой военной травматологии и ортопедии, д. м. н.
3. Аверкиев Вячеслав Аркадьевич — ФГВУ ВПО «Военно-медицинская академия им. С.М.Кирова» МО РФ, заведующий отделением эндопротезирования клиники при кафедре военной травматологии и ортопедии, д. м. н.
4. Артюх Василий Алексеевич — ФГВУ ВПО «Военно-медицинская академия им. С.М. Кирова» МО РФ, старший ординатор отделения эндопротезирования клиники при кафедре военной травматологии и ортопедии, к. м. н.
5. Мироевский Филипп Владиславович — ФГУ ВПО «Военно-медицинская академия им. С. М. Кирова» МО РФ, кафедра военной травматологии и ортопедии имени Г. И. Турнера.

© Группа авторов, 2011

УДК 616.12-005.1-005.6:616.728.3-089.843-77

Система гемостаза после эндопротезирования коленного сустава при антитромботической профилактике прямым ингибитором тромбина дабигатраном

И. П. Антропова, И. Л. Шлыков, Н. Л. Кузнецова

Hemostasis system after the knee endoprosthetics under antithrombotic prevention by Dabigatran direct thrombin inhibitor

I. P. Antropova, I. L. Shlykov, N. L. Kuznetsova

ФГУ «УНИИТО им. В. Д. Чаклина» Минздравсоцразвития России, г. Екатеринбург (директор — д. м. н. И. Л. Шлыков)

Целью исследования стало изучение плазменного, тромбоцитарного, эндотелиального звеньев гемостаза у 31 пациента в динамике после эндопротезирования коленного сустава на фоне профилактики прямым ингибитором тромбина дабигатраном. Максимум тромбинообразования выявлен по окончании операции, к 14 суткам его уровень не отличался от исходного. Фибринолиз имел фазовый характер: усиление после операции, депрессия к 3 суткам, повторное усиление с 7 суток. Повышение активности тромбоцитов происходило по окончании операции, через сутки восстановление до исходного уровня. Коагуляционный индекс, определяемый тромбоэластографически, у большинства обследованных пациентов был в пределах нормы на фоне существенного удлинения клоттинговых тестов. Выводы. Использование дабигатрана в стандартной дозе обеспечивает адекватную коррекцию гиперкоагуляционного состояния в плазменном звене гемостаза у большинства пациентов, перенесших тотальное эндопротезирование коленного сустава.

Ключевые слова: эндопротезирование коленного сустава; дабигатран; система гемостаза.

Aim of the study was to investigate the plasmatic, thrombocytic, endothelial links of hemostasis in 31 patients in the dynamics after the knee endoprosthetics through the prevention with Dabigatran, a direct thrombin inhibitor. Maximal thrombin formation was determined after the surgery completion, its level didn't differ from the initial value by Day 14. Fibrinolysis was of phased character: intensification after surgery, depression — by Day 3, re-intensification — beginning from Day 7. The increased platelet activity was observed immediately after surgery, being restored up to its initial level in a day. The coagulation index determined by thromboelastography was within the normal limits in the majority of patients examined through significant prolongation of clotting tests. Conclusions. The use of Dabigatran standard dose provides adequate correction of hypercoagulation condition in hemostasis plasmatic link in most patients undergone total endoprosthetics of the knee.

Keywords: the knee endoprosthetics; Dabigatran; hemostasis system.

Оперативное лечение ортопедических заболеваний, в частности тотальная замена тазобедренного или коленного сустава, сопряжено с повышенным риском развития тромбоэмболических осложнений. Тромбоз глубоких вен нижних конечностей после эндопротезирования крупных суставов в отсутствие антитромботической профилактики развивается у 40–60 % пациентов [10, 11]. Адекватное использование антикоагулянтных препаратов, как было убедительно доказано, снижает риск развития тромбоэмболических осложнений после крупных ортопедических операций [11], поэтому тромбопрофилактика антикоагулянтными препаратами является необходимой частью послеоперационной курации пациентов, перенесших операцию по замене крупного сустава [5].

Наиболее широкое распространение для профилактики тромбоэмболических осложнений в ортопедии получили низкомолекулярные гепарины и антагонисты витамина К, в частности варфарин [3, 13]. Однако эти препараты имеют существенные ограничения: антагонисты витамина К эффективны в узком терапевтическом диапазоне и нуждаются в тщательном мониторировании, а низкомолекулярные гепарины требуют парентерального введения. Новый пероральный антикоагулянтный препарат дабигатран является прямым селективным ингибитором тромбина [9]. Связываясь с активным сайтом молекулы тромбина, дабигатран делает невозможным превращение фибриногена в фибрин [12]. При этом блокируется тромбин как свободный, так и связанный с кровяным сгустком [15].

Ключевой фермент гемостаза тромбин участвует в коагуляции, осуществляя превращение растворимого белка плазмы фибриногена в фибрин, активируя V, VII, VIII, XI, XIII факторы свертывания крови и агрегационную функцию тромбоцитов. Ему свойственны также регулирующие функции: тромбин совместно с тромбомодулином активирует физиологический антикоагулянт протеин С, снижает эндогенный потенциал системы фибринолиза, способствуя формированию активируемого тромбином ингибитора фибринолиза [2]. Поэтому при определении степени коррекции антикоагулянтным препаратом гиперкоагуляционных протромботических изменений после эндопротезирования крупных суставов важно учитывать динамику функционирования различных звеньев системы гемостаза, их вклад в общий гемокоагуляционный потенциал системы.

Целью исследования стало изучение функционирования плазменного, тромбоцитарного и эндотелиального звеньев гемостаза после эндопротезирования коленного сустава на фоне антикоагулянтного действия прямого ингибитора тромбина дабигатрана.

МАТЕРИАЛ И МЕТОДЫ

В исследование был включен 31 пациент (20 женщин и 11 мужчин) с гонартрозом III стадии, кото-рым выполнялась операция первичного эндопротезирования коленного сустава. Средний возраст пациентов составил 66 ± 7,3 года.

Из исследования исключались пациенты с хронической печёночной, почечной недостаточностью, онкологическими заболеваниями, заболеваниями соединительной ткани (ревматоидный артрит, системная красная волчанка, болезнь Бехтерева), сахарным диабетом, наличием патологии системы гемостаза.

Операция эндопротезирования выполнялась под комбинированной спинально-эпидуральной анестезией. Тип фиксации эндопротеза — цементный. На этапе имплантации эндопротеза на проксимальный отдел бедра накладывался кровоостанавливающий жгут. Средняя продолжительность операции составила 154 ± 15 мин. С целью снижения кровопотери путем ингибирования фибринолиза применяли транексамовую кислоту в дозе 15–20 мг/кг в/в за 20–30 минут до начала операции и через 6 часов после первого введения.

В качестве медикаментозной профилактики тромбоэмболических осложнений за 12 часов до операции всем пациентам подкожно вводили эноксапарин натрия (Клексан) в дозе 20 мг. В послеоперационном периоде пациенты принимали прямой ингибитор тромбина дабигатрана этексилат (Прадакса) по стандартной схеме: 110 мг через 3–4 часа после операции, далее — по 220 мг однократно в сутки в течение 14 дней. Перед операцией и на 13–14 сутки после операции всем пациентам проводилось ультразвуковое дуплексное сканирование вен нижних конечностей.

Для определения показателей системы гемостаза кровь из вены забиралась в пробирку с 3,8 %-м раствором цитрата натрия в соотношении 9 : 1. Образец цитратной крови отбирали на тромбоэластографическое (ТЭГ) исследование, которое проводилось немедленно. Показатели плазменного гемостаза исследовали в бедной тромбоцитами плазме, которую получали центрифугированием крови в течение 15 минут со скоростью 3000 об/мин. Для оценки системы свертывания определяли АЧТВ (активированное частичное тромбопластиновое время), протромбиновое время (ПТВ), тромбиновое время (ТВ) клоттинговым методом на автоматическом коагулометре ACL-200 (Instrumentation Laboratory, США) реактивами HemosIL (Instrumentation Laboratory, США). Контролем служили Normal Control и Low Abnormal Control, калибратором — Calibration plasma (HemosIL). Определение концентрации фибриногена проводили по Clauss реактивом Multifibren U (Simens, Germany) на коагулометре CA-50 (Sysmex, Япония). В качестве калибратора использовали Fibrinigen Calibrator Kit (Simens, Germany). Концентрацию фибринопептида А (ФПА), образующегося путем тромбиновой деградации фибриногена и являющегося маркером тромбинемии, определяли иммуноферментным методом (ИФМ) наборами Imuclone FPA ELISA (American diagnostica inc., США) с использованием микропланшетного инкубатора/шейкера Stat Fax 2200, микропланшетного вошера Stat Fax 2600 и фотометра Stat Fax 2100 (Awareness Technology INC, США). Образование растворимого фибрина (РФМК) оценивали ортофенантролиновым методом наборами фирмы «Технология–Стандарт» (Россия). Д-димер (Д-д) в качестве маркера фибринообразования и фибринолиза определяли методом ИФА реактивом Technozym D-Dimer ELISA (Technoclone, Австрия). Систему фибринолиза оценивали также с помощью определения плазминогена (Пг) амидолитическим методом наборами фирмы «Технология–Стандарт» на биохимическом анализаторе Stat Fax 3300 (Awareness Technology INC, США); времени XIIa-зависимого эуглобулинового лизиса (ФЗ) наборами фирмы «Технология–Стандарт»; а также проводили ИФМ определение ингибитора активатора плазминогена (ПАИ-1) наборами Technozym PAI-1 Actibind ELISA (Technoclone, Австрия). Определение физиологического антикоагулянта антитромбина (Ат) проводили амидолитическим методом наборами фирмы «Технология–Стандарт», другой физиологический антикоагулянт – протеин С (ПрС) определяли ИФМ реактивом Technozym Protein C (Technoclone, Австрия). Активацию тромбоцитов выявляли путем определения ß-тромбоглобулина (ß-ТГ) ИФМ наборами Asserachrom ß-TG (Diagnostica Stago, Франция). В качестве маркеров повреждения эндотелия сосудов исследовали уровень антигена фактора фон Виллебранда (ФфВ) наборами Technozym vWF:Ag ELISA (Technoclone, Австрия).

Тромбоэластографически определяли следующие показатели: R — время от начала исследования до появления первых нитей фибрина, характеризует энзиматическую часть коагуляционного каскада; K — время достижения фиксированной прочности сгустка, отражает кинетику увеличения прочности сгустка; α — угол расхождения, отражает процесс увеличения прочности сгустка; MA — максимальная амплитуда, характеризует максимум динамических свойств соединения фибрина и тромбоцитов; Ly30 — характеризует процесс растворения сгустка. Расчетный показатель CI — коагуляционный индекс, характеризует состояние системы гемостаза в целом. Использовали аппарат TEG 5000 (Haemoscop, США).

Все исследования проводили в соответствии с инструкциями фирм-изготовителей реактивов и лабораторной техники. Полученные значения показателей, характеризующих функционирование системы гемостаза, сравнивали со значениями референсной нормы. Отбор образцов крови пациентов проводили до операции, после её окончания и на 1, 3, 7–8, 13–14 сутки послеоперационного периода.

Обработку полученных данных проводили в рамках правил вариационной статистики. Анализ

распределения полученных величин проводили с использованием критерия Колмогорова–Смирнова. Достоверность различий определяли с помощью критерия Манна–Уитни. Расчеты производились с использованием программы Statistica version 6,0. Результаты представлены в виде M ± σ, где M — среднее значение, σ — среднее квадратичное отклонение.

РЕЗУЛЬТАТЫ И ОБСУЖДЕНИЕ

Изучение исходных показателей гемостаза у пациентов с гонартрозом III стадии выявило активацию коагуляционного процесса у 61,3 % обследованных, об этом свидетельствовало повышение концентрации продукта тромбиновой деградации фибриногена ФПА и накопление растворимого фибрина. У 14,9 % пациентов это приводило к усилению формирования и лизиса нерастворимого фибрина. Нужно отметить, что у 7 пациентов, имевших повышенную активность образования растворимого фибрина и нормальную концентрацию Д-Д, были выявлены признаки депрессии системы фибринолиза: у 5 обследованных было обнаружено повышение активности ПАИ-1, у 2 пациентов выявлено снижение уровня ПГ, что могло быть причиной ингибирования плазминовой деградации нерастворимого фибрина и отсутствия повышения Д-Д. Тромбоэластография цельной крови выявила умеренную гиперкоагуляцию у 22,6 % пациентов. Количество тромбоцитов у всех обследованных было в пределах нормы, однако 19,4 % пациентов имели повышение их активности, о чем свидетельствовало увеличение концентрации ß-тромбоглобулина.

Гиперкоагуляционные изменения в системе гемостаза у пациентов с дегенеративно-дистрофическими заболеваниями, нуждающихся в тотальной замене крупных суставов, была выявлена и рядом других авторов [1, 14]. Показано, что у пациентов, нуждающихся в эндопротезировании тазобедренного или коленного сустава, хроническое воспаление, вызванное остеоартритом, на стадии, требующей хирургического ортопедического вмешательства, сопровождается повышенной коагуляцией *in vivo* без компенсаторного увеличения физиологического ингибитора протромбиназы, вследствие чего травма, ассоциированная с операцией, может усиливать риск развития послеоперационного ТГВ [7].

Операция по тотальной замене коленного сустава приводила к существенным изменениям показателей, характеризующих гемокоагуляционную активность (табл. 1). Непосредственно после хирургического вмешательства происходил значительный рост тромбинообразования, об этом свидетельствовало усиление активности протеолиза фибриногена тромбином с увеличением концентрации ФПА. На фоне действия антикоагулянта с первых послеоперационных суток снижалась активность тромбина, направленная на фибринообразование. К 14 суткам концентрация ФПА не отличалась существенно от исходных значений. Нужно отметить тем не менее, что в конце исследования у большинства пациентов сохранялось повышенное относительно нормы образование ФПА и растворимого фибрина.

Несмотря на значительное послеоперационное повышение активности тромбина, тромбоэластография не выявила существенных гиперкоагуляционных изменений в плазменном звене гемостаза у большинства обследованных пациентов на всех сроках исследования. Кинетика увеличения прочности сгустка (K) не претерпевала существенных отклонений от исходного значения. По мере снижения активности тромбинообразования, показатель R, характеризующий энзиматическую часть коагуляционного каскада, существенно удлинялся к 7 послеоперационным суткам. Тем не менее выраженную гипокоагуляцию (CI=–4,1) наблюдали только у одного пациента через сутки после эндопротезирования, что было связано со снижением факторов внутреннего и внешнего пути свертывания (удлинение АЧТВ в 1,4 раза, ПТВ — в 1,3 раза относительно исходных значений) в раннем послеоперационном периоде. Тромбоэластография не выявила значительных гипокоагуляционных сдвигов в последующие временные точки. Ни у одного из обследованных пациентов не наблюдалось признаков геморрагических осложнений.

Фибриноген, являясь не только субстратом фибринообразования, но и белком острой фазы воспаления

Таблица 1

Динамика показателей коагуляции после эндопротезирования коленного сустава

Показатель	Норма	Срок относительно операции					
		до операции	по окончании	1 сутки	3 сутки	7–8 сутки	13–14 сутки
ФГ	2–4 г/л	2,8±0,5	2,4±0,7*	3,1±0,6	5,6±1,5*	5,5±1,4*	4,3±0,7*
ФПА	< 3 нг/мл	6,1±4,6	16,9±11,1*	14,3±9,3*	13,8±11,0*	10,4±9,6*	7,5±4,6
РФМК	< 4 мг/100 мл	5,3±1,1	7,7±2,7*	10,1±2,9*	20,4±6,4*	19,3±5,7*	13,6±4,3*
R	9–27 мин.	14,4±4,0	13,4±4,5	16,4±6,7	17,3±8,8	18,0±7,3*	18,2±6,9
K	2–9 мин.	4,9±2,2	4,4±2,2	4,5±2,1	4,8±3,5	4,7±2,9	4,8±2,0
α	55–58 град.	40,6±11,2	44,6±12,9	44,6±11,1	46,7±13,8*	48,6±14,2*	45,9±10,9
MA	44–64 мм	53,7±5,8	56,5±6,4	61,4±5,7*	68,8±4,5*	72,7±5,2*	69,3±5,1*
G	3,6–8,5 дин/см^2	6,1±1,2	6,7±1,7	8,2±2,0*	11,4±2,6*	14,0±3,6*	11,8±2,9*
CI	(–3) –3 отн. Ед.	0,4±1,1	0,0±1,5	0,2±1,4	1,1±1,8*	1,5±1,5*	1,0±1,0

Примечание: * — достоверность различий по отношению к исходным значениям при $p < 0,05$.

Таблица 2

Физиологические антикоагулянты в динамике послеоперационного периода

Показатель	Норма	Срок относительно операции					
		до операции	по окончании	1 сутки	3 сутки	7–8 сутки	13–14 сутки
АТ	75–140 %	101,7±9,2	88,1±7,4*	90,6±13,0*	94,1±13,0*	109,7±11,3*	104,0±17,2
Пр С	70–160 %	105,7±16,7	90,7±16,2*	93,2±14,4*	99,2±19,2	104,9±17,5	105,9±14,0
Примечание: * — достоверность различий по отношению к исходным значениям при $p < 0,05$.							

Таблица 3

Показатели системы фибринолиза после эндопротезирования коленного сустава

Показатель	Норма	Срок относительно операции					
		до операции	по окончании	1 сутки	3 сутки	7–8 сутки	13–14 сутки
ПГ	75–140 %	92,3±10,5	58,9±11,4*	55,6±12,6*	72,8±12,3	105,9±3,7*	98,3±9,2*
Д-Д	< 250 нг/мл	145±111	860±762*	1275±1123*	446±349*	1849±895*	2210±883*
ПАИ-1	1–7 Ед./мл	5,9±8,7	6,4±8,0	11,1±15,2*	7,8±8,1	10,3±9,3*	15,0±13,3*
Примечание: * — достоверность различий по отношению к исходным значениям при $p < 0,05$.							

Таблица 4

Показатели тромбоцитарного и эндотелиального звеньев гемостаза в динамике послеоперационного периода

Показатель	Норма	Срок относительно операции					
		до операции	по окончании	1 сутки	3 сутки	7–8 сутки	13–14 сутки
ТЦ	150–450 ($\times 10^9$л)	249±58	226±55	208±53*	211±65*	350±84*	452±136*
β-ТГ	< 50 МЕ/мл	46,7±46,2	73,9±68,9*	55,3±48,4	57,3±65,4	54,4±58,2	67,9±79,9
Ф ф В	0,5–1,5 Ед./мл	1,21±0,3	1,19±0,3	1,38±0,25*	1,42±0,23*	1,41±0,26*	1,49±0,32*
Примечание: * — достоверность различий по отношению к исходным значениям при $p < 0,05$.							

[4], значительно увеличивал концентрацию с 3 суток после операции (табл. 1), существенное снижение гиперфибриногенемии наблюдали к 14 суткам, тем не менее исходного уровня данный показатель не достигал. Изучение воспалительной реакции после эндопротезирования крупных суставов с использованием определения интерлейкина-6 и С-реактивного белка в качестве маркеров показало, что воспалительный ответ сохраняется более 10 дней после операции [6]. Тромбоэластографически вклад повышенной концентрации фибриногена отражался в существенном увеличении показателя α, отображающего скорость роста фибриновой сети и ее структурообразование, а также, частично, в величине МА. Существенное увеличение CI, характеризующего состояние системы гемостаза в целом, наблюдали также с третьих суток исследования. Превышение критического уровня CI, равного 3, наблюдали на третьи сутки у 3 пациентов, на седьмые сутки также у 3 обследованных, на 14 сутки — у двух пациентов. На фоне антикоагулянтной терапии повышение CI определялось в большей степени острофазной гиперфибриногенемией, чем тромбинемией.

Физиологические антикоагулянты, такие как антитромбин и протеин С, играют важнейшую роль в поддержании гемостатического баланса [2]. Существенное послеоперационное понижение активности естественных антикоагулянтов (табл. 2) восстанавливалось для Пр С к 3 суткам после операции, для АТ — к 7 суткам. На фоне сниженного уровня физиологических антикоагулянтов, блокирование тромбина его прямым ингибитором позволяет непосредственно демпфировать интенсивность коагуляционного процесса.

Анализ функционирования системы фибринолиза (табл. 3) выявил значительное послеоперационное увеличение концентрации Д-Д, отражающее степень активности образования и плазминовой деградации нерастворимого фибрина, которое происходило уже по окончании хирургического вмешательства и нарастало спустя сутки после операции, несмотря на значительное снижение активности ПГ, восстановление которой наблюдали к 7 суткам. Обусловленное снижением лизиса фибрина значительное уменьшение концентрации Д-Д, которое наблюдали на третьи сутки после операции, было ассоциировано с существенным нарастанием активности ингибитора фибринолиза ПАИ-1. К 7 послеоперационным суткам на фоне восстановления уровня ПГ во всех группах повышался уровень продукции Д-Д, свидетельствуя о восстановлении активности фибринолиза.

Интраоперационное повреждение эндотелия, сопровождающееся экспозицией коллагена и интенсивным тромбинообразованием, приводило к активации тромбоцитов с существенным усилением выделения в кровь белка α-гранул β-тромбоглобулина (табл. 4), что способствовало осуществлению эффективного гемостаза, несмотря на снижение количества кровяных пластинок. С 7 суток после операции наблюдали значительное реактивное увеличение числа тромбоцитов, что вносило существенный вклад в повышенный уровень МА и G (табл. 1), отражая взаимодействие тромбоцитов с фибриногеном и прочность сгустка соответственно.

Существенное увеличение уровня ФфВ (табл. 4) с 1 послеоперационных суток до конца исследования отражает прокоагулянтные изменения в функционировании эндотелия и имеет протромботический характер

Таблица 5

Коагуляционные тесты в динамике послеоперационного периода

Показатель	Норма	Срок относительно операции					
		до операции	по окончании	1 сутки	3 сутки	7–8 сутки	13–14 сутки
АЧТВ	26–36 сек.	29,3±3,4	29,8±4,9	34,2±6,4*	35,0±5,6*	37,5±8,4*	41,1±7,2*
ПТВ	12–15 сек.	13,7±0,8	14,9±0,9*	16,5±1,5*	15,5±1,1*	15,1±1,1*	18,5±15,8*
ТВ	11–17сек.	14,0±1,3	15,9±2,3*	61,6±41,0*	93,1±47,2*	109,2±46,7*	91,2±47,8*
Примечание: * — достоверность различий по отношению к исходным значениям при $p < 0,05$.							

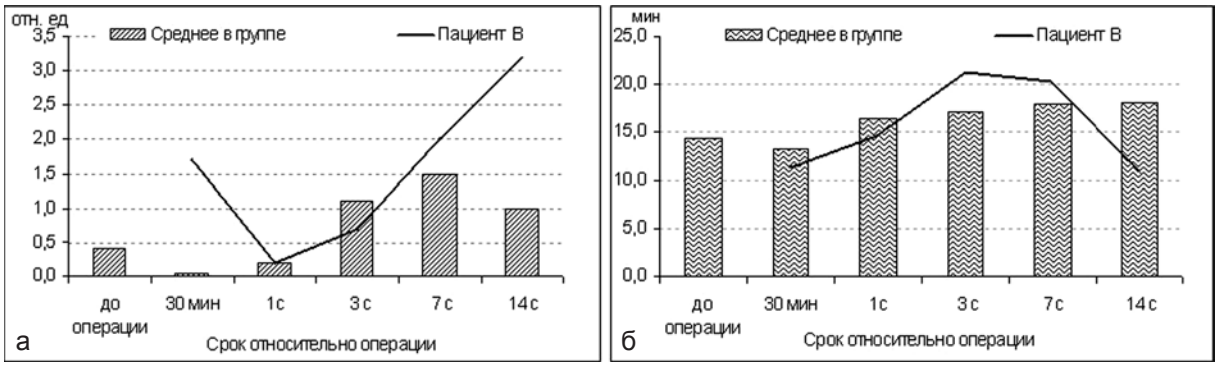

Рис. 1. Показатели тромбоэластограммы в динамике послеоперационного периода в исследованной группе и у пациента В. с ТГВ: а — CI, б — R

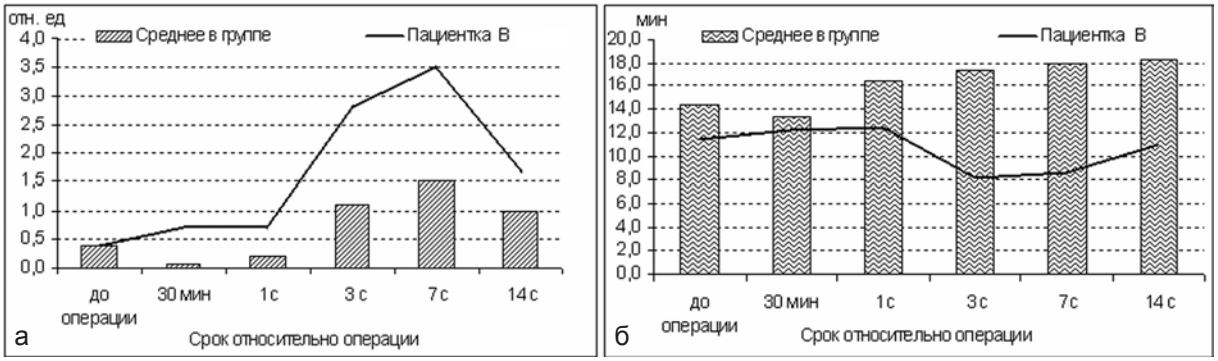

Рис. 2. Показатели тромбоэластограммы в динамике послеоперационного периода в исследованной группе и у пациентки В. с ТГВ: а — CI, б — R

[8]. Другим маркером дисфункции эндотелия является ПАИ-1 [8], активность которого также была повышена с первых суток после операции до конца исследования.

Время общих коагуляционных тестов на фоне антикоагулянтного действия дабигатрана существенно увеличивалось (таблица 5), особенно выражено было удлинение тромбинового времени. Тем не менее тромбоэластография не выявила существенных гипокоагуляционных сдвигов у большинства обследованных пациентов. Ни в одном из исследуемых случаев не наблюдалось признаков геморрагических осложнений.

У одного из пациентов при ультразвуковом дуплексном сканировании вен был обнаружен тромбоз задней большеберцовой вены. Тромбоэластография выявила превышение безопасного уровня CI к 14 суткам, что было обусловлено повышенной активностью плазменного звена гемостаза и выражалось в резком укорочении показателя R (рис. 1).

У пациентки В. на 6 сутки послеоперационного периода была обнаружена клиническая симптоматика ТГВ. Проксимальный тромбоз верифицирован УЗИ. Пациентка переведена на лечебную дозу НМГ. Анализ данных тромбоэластографии выявил значительное превышение CI с 3 по 7 сутки, что было ассоциировано с существенным укорочением R как относительно среднегруппового значения данного показателя, так и относительно нормы (рис. 2).

ВЫВОДЫ

1. Течение гиперкоагуляционного синдрома после эндопротезирования коленного сустава на фоне антикоагулянтного действия прямого ингибитора тромбина характеризуется активацией плазменного и тромбоцитарного звеньев гемостаза, снижением уровня физиологических антикоагулянтов, фазовым характером активности фибринолитической системы, острофазной гиперфибриногенемией, прокоагулянтной дисфункцией эндотелия.
2. Использование прямого ингибитора тромбина дабигатрана в рекомендуемой стандартной дозе обеспечивает адекватную коррекцию гиперкоагуляционного состояния при отсутствии прогеморрагиче-

ских гемокоагуляционных сдвигов у большинства пациентов, перенесших тотальное эндопротезирование коленного сустава.

3. Недостаточное снижение коагуляционной активности на фоне повышенной активности тромбоцитарного звена и значительной острофазной гиперфибриногенемии у двух пациентов (6,5 %) привело к развитию тромбоза глубоких вен.
4. Увеличение времени в тестах ТВ, АЧТВ, ПТВ происходит при нормальном и повышенном уровне общей коагуляционной активности, определяемой тромбоэластографически.

ЛИТЕРАТУРА

1. Бернакевич А. И., Васильев С. А., Еськин Н. А. Состояние системы гемостаза у пациентов, подвергающихся эндопротезированию тазобедренного сустав // Вестн. травматологии и ортопедии им. Н. Н. Приорова. 2009. № 1. С. 37–42.
2. Зубаиров Д. М. Молекулярные основы свертывания крови и тромбообразования. Казань: Фэн, 2000. 364 с.
3. Кириенко А. И., Андрияшкин В. В. Стратегия профилактики острых венозных тромбозов у хирургических больных // Трудный пациент. 2004. № 5. С. 3–7.
4. Молекулярные механизмы воспаления / под ред. акад. В. А. Черешнева. Екатеринбург: УрО РАН, 2010. 279 с.
5. Российские клинические рекомендации по диагностике, лечению и профилактике венозных тромбоэмболических осложнений // Флебология. 2010. № 1. С. 22–23.
6. Increases in circulating levels of monocyte-platelet and neutrophil-platelet complexes following hip arthroplasty / A. Bunescu [et al.] // Clin. Sci. (Lond). 2002. Mar. Vol. 102, No 3. P. 279–286.
7. Altered regulation of in-vivo coagulation in orthopedic patients prior to knee or hip replacement surgery / S. Craven [et al.] // Blood Coagul. Fibrinolysis. 2007. Vol. 18, No 3. P. 219–225.
8. Endothelial function and hemostasis / B. F. Becker [et al.] // Ztschr. Kardiol. 2000. Bd. 89, H. S. 160–167.
9. Dose escalating safety study of a new oral direct thrombin inhibitor, dabigatran etexilate, in patients undergoing total hip replacement: BISTRO I / B. I. Eriksson [et al.] // J. Thromb. Haemost. 2004. Vol. 2, No 9. P. 1573–1580.
10. Thrombosis prophylaxis in orthopaedic surgery: considerations and uncertainties / H. B. Ettema [et al.] // Ned.Tijdschr. Geneeskd. 2003. Vol. 147, No 38. P. 1842–1847.
11. Prevention of venous thromboembolism: American College of Chest Physicians Evidence-Based Clinical Practice Guidelines (8th edition) / W. H. Geerts [et al.] // Chest. 2008. Vol. 133, Suppl. 6. P. 381S–453S.
12. Structure-based design of novel potent nonpeptide thrombin inhibitors / N. H. Hauel [et al.] // J. Med. Chem. 2002. Vol. 45, No 9. P. 1757–1766.
13. Lassen M. R. Recent developments in the use of oral anticoagulants // Expert Opin. Pharmacother. 2009. Vol. 10, No 11. P. 1769–1781.
14. Evaluation of selected parameters of blood coagulation and the fibrinolysis system in patients undergoing total hip replacement / B. Sokolowska [et al.] // Przegl. Lek. 2002. Vol. 59, No 7. P. 502–508.
15. The pharmacokinetics, pharmacodynamics and tolerability of dabigatran etexilate, a new oral direct thrombin inhibitor, in healthy male subjects / J. Stangier [et al.] // Br. J. Clin. Pharmacol. 2007. Vol. 64, No 3. P. 292–303.

Рукопись поступила 05.04.11.

Сведения об авторах:

1. Антропова Ирина Петровна — ФГУ «Уральский НИИТО им. В. Д. Чаклина» Минздравсоцразвития России, с. н. с. клинико-биохимической лаборатории, к. б. н., e-mail: aip.hemolab@mail.ru.
2. Шлыков И. Л. — ФГУ «Уральский НИИТО им. В. Д. Чаклина» Минздравсоцразвития России, директор, д. м. н.
3. Кузнецова Н. Л. — ФГУ «Уральский НИИТО им. В. Д. Чаклина» Минздравсоцразвития России, заместитель директора по научной работе, д. м. н., профессор.

© С. В. Брагина, Р. П. Матвеев, 2011

УДК 616.728.3-007.17-056.24

Структура стойкой утраты трудоспособности у пациентов с гонартрозом

С. В. Брагина[1], Р. П. Матвеев[2]

Structure of persistent disability in patients with gonarthrosis

S. V. Bragina[1], R. P. Matveyev[2]

[1] МУЗ «Городская поликлиника № 1», г. Архангельск (главный врач — В. А. Якимович);
[2] Северный государственный медицинский университет, г. Архангельск (ректор — академик РАМН, д. м. н., профессор П. И. Сидоров)

Выполнен анализ инвалидности у 52 пациентов с гонартрозом, находившихся на амбулаторном лечении у врача-ортопеда, по стадиям заболевания, полу, возрасту, социальному положению, длительности заболевания, функции коленного сустава, характеру болевого синдрома, состоянию походки, трудоспособности и сопутствующей патологии. Средний возраст больных 60,5±1,6 года. Выявлена положительная высокая корреляционная связь между возрастом и числом женщин-инвалидов (r_s = 0,90; p = 0,037), постоянным болевым синдромом, сгибательно-разгибательной контрактурой в коленном суставе и нарушением походки (r_s = 0,90; p = 0,037).

Ключевые слова: остеоартроз; гонартроз; инвалидность.

The analysis of disability has been made in 52 patients with gonarthrosis undergone outpatient treatment by an orthopedist according to the disease stages, gender, age, social status, the disease duration, the knee function, the pain syndrome nature, gait condition, disability and associated pathology. Mean age of patients amounted to 60.5±1.6) years. Positive high correlation has been revealed between age and the number of women (r_s = 0.90; p = 0.037), constant pain syndrome, flexion-extension contracture of the knee and gait disorder (r_s = 0.90; p = 0.037).

Keywords: osteoarthrosis; gonarthrosis; disability.

ВВЕДЕНИЕ

Остеоартроз (ОА) коленного сустава (КС) приводит к существенному снижению работоспособности и инвалидизации людей трудоспособного возраста в 10–21 % наблюдений [8, 9]. Среди инвалидов с болезнями костно-мышечной системы доля ревматоидного артрита и деформирующего артроза составляет 13,2 %. В среднем из каждых 100 больных, страдающих заболеваниями костно-мышечной системы, один становится инвалидом [2]. Наиболее тяжелым течением отличается деформирующий артроз КС, который в короткие сроки приводит к стойкой инвалидности [3]. Удельный вес гонартроза среди заболеваний опорно-двигательного аппарата, послуживших причиной инвалидности, достигает 16,5 % [1, 4, 5, 7, 10]. Значительное снижение качества жизни инвалидов обусловлено болевыми синдромами, ограничением свободы передвижения и потерей функциональной активности, а порой и способности самообслуживания [3, 6, 11–13].

Целью исследования явилось изучение пациентов с гонартрозом со стойкой утратой трудоспособности, находящихся на амбулаторном лечении у ортопеда-травматолога поликлиники.

МАТЕРИАЛ И МЕТОДЫ ИССЛЕДОВАНИЯ

Материалом исследования послужил ретроспективный анализ лечения 300 амбулаторных больных старше 18 лет с ОА коленного сустава (из них 52 человека со стойкой утратой трудоспособности) у врача ортопеда-травматолога МУЗ «Городская поликлиника № 1» г. Архангельска в 2007–2009 годах. Методом отбора единиц исследования служило сплошное статистическое наблюдение. Изучены сравнительные показатели стадии заболевания и группы инвалидности в аспекте характеристики пола, возраста, сопутствующей соматической патологии, длительности заболевания, работоспособности, объема движений в коленном суставе, контрактуры, болевого синдрома, нарушения походки.

Количественные данные представлены в виде средней арифметической и ошибки средней арифметической. Номинальные данные представлены в виде относительных частот и их 95 % доверительных интервалов (95 % ДИ). Оценка различий среднего возраста пациентов, средней длительности заболевания, объема движений в КС выполнена с помощью двухвыборочного t-критерия Стьюдента. Для сравнения социальной структуры по полу, возрасту, степени ОА использован критерий хи-квадрат (χ^2). Для выявления взаимосвязи между переменными (возраст, число пациентов с болевым синдромом, нарушение походки, контрактура, сопутствующая патология, трудовая занятость) был использован коэффициент

корреляции рангов Спирмана. Уровень статистической значимости, при котором отклонялись нулевые гипотезы, составлял менее 0,05. Статистический анализ данных проводился с использованием программного обеспечения EpiInfo (TM) 3.5.1. и SPSS 15.0 для Windows.

РЕЗУЛЬТАТЫ И ИХ ОБСУЖДЕНИЕ

Из 300 пациентов с гонартрозом инвалидность отмечена у 52 (17,3 %; 95 % ДИ: 13,1–21,6). При I стадии ОА — 8 инвалидов (6,3 %; 95 % ДИ: 2,03–10,4), при II — 14 (11,9 %; 95 % ДИ: 6,03–17,7), при III — 30 инвалидов (55,6 %; 95 % ДИ: 42,3–68,8) (табл. 1).

Отсюда следует, чем тяжелее стадия ОА, тем больше доля больных с инвалидностью. У пациентов с III стадией ОА частота больных с инвалидностью в 4,7 раза превышает данный показатель у пациентов со II стадией ОА ($\chi^2 = 37,2$; df = 1; p < 0,001). При этом при III стадии показатель инвалидности III группы (19 человек) в 6,3 раза превышает данный показатель по сравнению с пациентами со II стадией ОА (3 человека) ($\chi^2 = 35,39$; df = 1; p < 0,001) и в 2,2 раза — при инвалидности II группы (20,4 %, 11 человек) (у пациентов со II стадией ОА — 9,3 %, 11 человек) ($\chi^2 = 4,05$; df = 1; p = 0,04) (табл. 1).

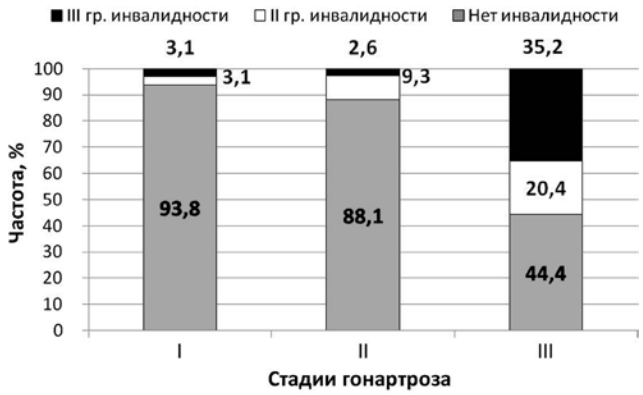

Рис. 1. Структура инвалидности в зависимости от стадии гонартроза (n = 52)

Данные показатели заставляют обратить внимание на больных со II и III стадией ОА для проведения возможной активной консервативной и хирургической реабилитации этих пациентов и возвращения их к нормальной социально-трудовой жизни. Структура инвалидности в зависимости от стадии ОА отражена на рисунке 1.

Среди мужчин инвалидов было 12 (13,2 %; ДИ 95 %: 6,24–20,1) человек, среди женщин — 40 (19,1 %; ДИ 95 %: 13,8–24,5) ($\chi^2 = 1,57$; df = 1; p = 0,21). Инвалидами II группы среди мужчин были 3 (3,3 %) человека, III — 9 (9,9 %). Инвалидами II группы среди женщин были 23 (11,0 %) человека, III — 17 (8,1 %). Общим являлось отсутствие среди пациентов инвалидов I группы. Различие заключается в преобладании среди мужчин инвалидов III группы, среди женщин — инвалидов II группы. Различия по удельному весу инвалидов II группы (превышение их в 3,3 раза среди женщин) значимы ($\chi^2 = 4,76$; df = 1; p = 0,029 (табл. 2).

Средний возраст 248 (82,7 %; ДИ 95 %: 78,4–86,5) пациентов, не имеющих группу инвалидности, составил в контрольной группе 49,5±0,8 года, средний возраст пациентов, имеющих инвалидность — 60,5±1,6 года. Разница в 11 лет достоверна (t = 6,17; p < 0,001). По возрасту инвалиды II группы (65,0±2,5 года) старше инвалидов III группы (55,9±1,7 года) на 9,1 года (t = 3,03; p < 0,01).

Во всех группах наблюдений имеются больные с группой инвалидности. Причем имеются 4 (3,1 %) человека с III группой инвалидности и 4 (3,1 %) человека со II группой инвалидности с ОА I стадии (см. рис. 1). Анализ состояния этих пациентов по длительности ОА, функции КС, характеру болевого синдрома, со-

Таблица 1

Распределение пациентов по стадии остеоартроза и степени инвалидности (n = 300)

Стадия гонартроза	Всего пациентов		Группа инвалидности					
			нет группы		II		III	
	n	%	n	%	n	%	n	%
I	128	42,67	120	48,39	4	15,38	4	15,38
II	118	39,33	104	41,93	11	42,31	3	11,54
III	54	18,00	24	9,68	11	42,31	19	73,08
Итого	300	100,0	248	100,00	26	100,00	26	100,00

Таблица 2

Инвалидность у больных гонартрозом в зависимости от пола

Стадия гонартроза	Пол	Всего пациентов	Число инвалидов					
			II		III		Всего	
			n	%	n	%	n	%
I	муж.	46	1	2,2	1	2,2	2	4,4
	жен.	82	3	3,6	3	3,6	6	7,2
II	муж.	33	2	6,1	2	6,1	4	12,2
	жен.	85	9	10,6	1	1,2	10	11,8
III	муж.	12	–	–	6	50,0	6	50,0
	жен.	42	11	26,2	13	30,9	24	57,1
Итого		300	26	8,7	26	8,7	52	17,3

стоянию походки, возрасту, полу, трудоспособности и сопутствующей патологии выявил следующие показатели: средний возраст 51,1±4,8 года; длительность заболевания ОА 20,9±10,5 месяца; объем движений в КС 126,7±2,3 градуса; у 2 (25,0 %) человек из 8 имелась посттравматическая разгибательная контрактура КС 90° и 100° — после перелома надколенника и костей голени; нарушение походки отмечалось в одном случае (12,5 %), болевые ощущения в коленном суставе во время ходьбы — в 3, после физической нагрузки — в 2, постоянные — в 3; женщин было 6 (75,0 %); 1 (12,5 %) человек продолжал выполнять физическую работу; сопутствующая соматическая патология наблюдалась у 6 (75,0 %) человек: ишемическая болезнь сердца (ИБС) — у 2, гипертоническая болезнь — у 1, цирроз печени и гипертоническая болезнь — у 1, острое нарушение мозгового кровообращения — у 1, гипертоническая болезнь, остеохондроз позвоночника и коксартроз — у 1. Таким образом, у данного контингента причиной установления группы инвалидности явились сопутствующая соматическая и посттравматическая патология, а не ОА I стадии (6,2 %) (табл. 3).

Среди пациентов с ОА II стадии инвалидов III группы было 3 (2,6 %), II группы — 11 (9,3 %) человек. Выполнен сравнительный анализ состояния этих пациентов по длительности ОА, функции КС, характеру болевого синдрома, состоянию походки, возрасту, полу, трудоспособности и сопутствующей патологии. При ОА II стадии у инвалидов III группы выявлены следующие показатели: средний возраст 50,3±13,1 года; длительность заболевания ОА 35,0±22,9 месяца; объем движений в КС 111,7±2,0 градуса; у всех пациентов (3) имелась сгибательно-разгибательная контрактура и нарушение походки; болевые ощущения в коленном суставе во время ходьбы были у 1, постоянные — у 2 наблюдаемых; из 3 пациентов была 1 женщина (33,3 %); 1 (33,3 %) человек продолжал выполнять физическую работу; сопутствующая соматическая патология наблюдалась у 2 (66,7 %) человек, ИБС, сахарный диабет и гипертоническая болезнь — у 1, гипертоническая болезнь — у 1. Таким образом, у данной категории поводом для установления группы инвалидности служили клинические признаки ОА и сопутствующая соматическая патология (2,6 %) (табл. 3).

При ОА II стадии у 11 инвалидов II группы выявлены следующие показатели: средний возраст 65,7±2,5 года; длительность заболевания ОА 16,4±7,5 месяца; объем движений в КС 104,1±8,3 градуса; у 4 (36,4 %) пациентов имелись движения в полном объеме, у 4 отмечена сгибательно-разгибательная контрактура, у 3 — разгибательная; нарушение походки отмечалось у 6 (54,5 %) человек; болевые ощущения в КС во время ходьбы — у 5, после физической нагрузки — у 3, постоянные — у 3; женщин было 9 (81,8 %); все обследуемые не работали. Сопутствующая соматическая патология наблюдалась у 10 (91,0 %) человек: ИБС, гипертоническая болезнь — у 4, заболевание позвоночника и ревматоидный артрит — у 1, ИБС — у 2, гипертоническая болезнь — у 2, аномалия развития позвоночника — у 1. В данной группе причиной назначения инвалидности послужили клинические признаки ОА и сопутствующая соматическая патология (9,3 %) (табл. 3).

С остеоартрозом III стадии инвалидов III группы 19 (35,2 %) человек, II группы — 11 (20,4 %). Выполнен сравнительный анализ состояния этих пациентов по длительности ОА, функции КС, характеру болевого синдрома, состоянию походки, возрасту, полу, трудоспособности и сопутствующей патологии. При ОА III стадии у 19 инвалидов III группы выявлены следующие показатели: средний возраст 57,0±1,6 года; длительность заболевания ОА 110,4±28,3 месяца; объем движений в КС 85,8±6,3 градуса; у 2 (10,5 %) пациентов движения в КС в полном объеме (120–130°), у 8 (42,1 %) имелась разгибательная контрактура, у 9 (47,4 %) — сгибательно-разгибательная; нарушение походки отмечалось у 18 (94,7 %) человек; болевой синдром в КС постоянный у 11 (57,8 %) пациентов, после нагрузки на сустав — у 4 (21,1 %), во время ходьбы — у 4 (21,1 %); женщин было 13 (68,4 %); 4 (21,1 %) человека продолжали работать; сопутствующая соматическая патология наблюдалась у 11 (57,9 %) человек: ИБС и гипертоническая болезнь — у 2, сахарный диабет и гипертоническая болезнь — у 1, гипертоническая болезнь и заболевания позвоночника — у 1, сахарный диабет, гипертоническая болезнь и заболевания сосудов — у 1, гипертоническая болезнь — у 4, коксартроз — у 1, заболевания сосудов — у 1. Таким образом, клинические

Таблица 3

Сравнительная характеристика пациентов с гонартрозом по группам инвалидности (n = 52)

Показатель	Пациенты с остеоартрозом коленного сустава				
	I стадии	II стадии		III стадии	
	с III и II группой инвалидности	инвалид III группы	инвалид II группы	инвалид III группы	инвалид II группы
Число пациентов	8 (15,4 %)	3 (5,7 %)	11 (21,2 %)	19 (36,5 %)	11 (21,2 %)
Средний возраст	51,1±4,8	50,3±13,1	65,7±2,5	57,0±1,6	70,8±2,8
Длительность заболевания ОА (мес.)	20,9±10,5	35,0±22,9**	16,4±7,5**	110,4±28,3**	77,5±18,4**
Объем движений в КС, градусы	126,7±2,3	111,7±2,0***	104,1±8,3*	85,8±6,3***	80,9±7,9*
Контрактура, %	25,0	100,0	36,4	47,4	81,8
Нарушение походки, %	12,5	100,0	54,5	94,7	91,0
Болевой синдром постоянный, %	37,5	66,7	27,3	57,8	45,4
Работают, %	12,5	33,3	нет	21,1	нет
Половой состав — женщины, %	75,0	33,3	81,8	68,4	100,0
Соматическая патология, %	75,0	66,7	91,0	57,9	91,0
Примечание: различия достоверны при *p < 0,05; **p < 0,01; ***p < 0,001.					

признаки ОА и сопутствующая соматическая патология являются причинами установления инвалидности III группы при ОА III стадии (35,2 %) (табл. 3).

При ОА III стадии у 11 инвалидов II группы выявлены следующие показатели: средний возраст 70,8±2,8 года; длительность заболевания ОА 77,5±18,4 месяца; объем движений в КС 80,9±7,9 градуса; у 9 (81,8 %) пациентов имелась сгибательно-разгибательная контрактура, у 2 (18,2 %) — разгибательная; нарушение походки отмечалось у 10 (91,0 %) человек; болевой синдром в КС постоянный у 5 (45,4 %), во время ходьбы — у 3 (27,3 %), после физической нагрузки — у 2 (18,2 %) и у одного пациента отмечена «стартовая» боль; женщин было 11 (100,0 %); все пациенты не работали; сопутствующая соматическая патология наблюдалась у 10 (91,0 %) человек: гипертоническая болезнь, язвенная болезнь желудка, анемия — у 1, ИБС и гипертоническая болезнь — у 4, ИБС, гипертоническая болезнь и заболевания позвоночника — у 1, ИБС, гипертоническая болезнь и онкопатология — у 1, гипертоническая болезнь — у 1, ИБС — у 1, коксартроз — у 1. Таким образом, клинические признаки ОА и сопутствующая соматическая патология являются причинами инвалидности II группы при ОА III стадии (20,4 %) (см. табл. 3).

Проведенный анализ по инвалидности у пациентов со II и III стадиями ОА коленного сустава выявил положительную высокую корреляционную связь между возрастом и числом женщин-инвалидов (r_s = +0,90; p = 0,037), постоянным болевым синдромом в КС и нарушением походки (r_s = +0,90; p = 0,037), имеющейся сгибательно-разгибательной контрактурой КС и нарушением походки (r_s = +0,90; p = 0,037). Определена отрицательная высокая корреляционная связь между сопутствующей соматической патологией у пациентов-инвалидов и способностью их к трудовой деятельности (r_s = –0,89; p = 0,04), между числом пациентов женского пола и способности их к трудовой деятельности (r_s = –0,97; p = 0,005).

При ОА коленного сустава III стадии средний возраст инвалидов II группы на 13,8 лет больше среднего возраста инвалидов III группы. Более тяжелая форма ОА коленного сустава и более тяжелая группа инвалидности встречается у лиц старших возрастов. Длительность заболевания инвалидов II группы при ОА III стадии на 5 лет больше длительности заболевания инвалидов II группы при ОА II стадии (t = 3,08; p < 0,01). Длительность заболевания инвалидов III группы при ОА III стадии на 6 лет больше длительности заболевания инвалидов III группы при ОА II стадии (t = 3,08; p < 0,01). При II группе инвалидности объем движений в КС при ОА III стадии меньше объема движений в КС при ОА II стадии на 23° (t = 2,03; p < 0,05). При III группе инвалидности объем движений в КС при ОА III стадии меньше объема движений в КС при ОА II стадии на 25° (t = 3,92; p < 0,001).

ЗАКЛЮЧЕНИЕ И ВЫВОДЫ

Таким образом, при ОА коленного сустава I стадии для пациентов II и III группы инвалидности характерны нормальный объем движений в суставе, болевые ощущения в КС во время ходьбы, после физической нагрузки и реже — постоянные, преобладание женщин, длительность заболевания 1,5–2 года, трудовая занятость в пределах 12 % от всех обследованных, в большинстве случаев наличие сопутствующей соматической и посттравматической патологии, что и является причиной инвалидности в 6,2 % случаев.

Для пациентов с ОА II стадии с III группой инвалидности характерны: болевые ощущения в КС чаще во время ходьбы и постоянные, объем движений в КС 110°, длительность заболевания 3 года, сгибательно-разгибательная контрактура и нарушение походки у всех больных, преобладание мужчин; продолжают работать 1/3 пациентов, сопутствующая соматическая патология наблюдается у 2/3 человек. Таким образом, клинические признаки ОА, нарушения функций ходьбы с болевым синдромом и сопутствующая соматическая патология являются причинами инвалидности III группы при ОА II стадии (2,6 %).

Для пациентов с ОА II стадии с II группой инвалидности свойственны: болевые ощущения в КС во время ходьбы, после физической нагрузки и постоянные, объем движений в КС 100°, сгибательно-разгибательная и разгибательная контрактура; нарушение походки отмечается у половины инвалидов, средний возраст 65 лет, длительность заболевания ОА — 1,5 года, преобладание женщин (до 80 %); все не работают, сопутствующая соматическая патология наблюдается у 90 % инвалидов.

Для пациентов с ОА III стадии с III группой инвалидности характерны: болевой синдром в КС постоянный, после нагрузки на сустав и во время ходьбы, объем движений в КС 85°, разгибательная и сгибательно-разгибательная контрактура, нарушение походки почти у всех, средний возраст 57 лет; длительность заболевания ОА — 9 лет, 2/3 женщин; работает 1/5 часть инвалидов, сопутствующая соматическая патология выявлена у 2/3 человек. Таким образом, клинические признаки остеоартроза, социальная недостаточность и сопутствующая соматическая патология являются причинами инвалидности III группы при ОА III стадии (35,2 %).

Для пациентов с ОА III стадии со II группой инвалидности характерны: болевой синдром в КС, чаще постоянный, во время ходьбы, после физической нагрузки и реже — «стартовая» боль, объем движений в КС 80°, сгибательно-разгибательная и реже разгибательная контрактура, нарушение походки, средний возраст 70 лет, длительность заболевания ОА — 6 лет, женщин 100,0 %; все не работают, сопутствующая соматическая патология отмечается почти у всех. Таким образом, клинические признаки остеоартроза, выраженные нарушения функций ходьбы с болевым синдромом, ограничение способности к самообслуживанию, социальная недостаточность и сопутствующая соматическая патология являются причинами инвалидности II группы при ОА III стадии (20,4 %).

Полученные данные по стойкой утрате трудоспособности при гонартрозе еще раз подтверждают необходимость проводить курсы лечения на разных стадиях его развития: первичная профилактика, скрининг стадии преартроза, профилактическое лечение и лечение уже развившейся болезни. И, к сожалению, на ранней стадии заболевания имеет место запаздывание с лечением, чаще оно начинается при появлении

уже выраженной клинической и рентгенологической симптоматики. Лечение гонартроза требует не только тщательной диагностики, но и оценки распространенности и тяжести суставного процесса, общего статуса больного и наличия сопутствующих заболеваний для правильного выбора методов лечения. Безусловно, только опираясь на принципы своевременности, адекватности, системности, комплексности и непрерывности, можно ожидать снижения инвалидности как социальной проблемы общества.

ЛИТЕРАТУРА

1. Алексеева Л. И. Эпидемиологические основы остеоартроза (ОА): методология, распространенность, факторы риска в этнически неоднородных группах населения России и фармакотерапия: автореф. дис… д-ра мед. наук. М., 2000. 198 с.
2. Андреева Т. М., Троценко В. В. Ортопедическая заболеваемость и организация специализированной помощи при патологии костно-мышечной системы // Вестн. травматологии и ортопедии им. Н. Н. Приорова. 2006. № 1. С. 3–6.
3. Берглезов М. А., Андреева Т. М. Остеоартроз (этиология, патогенез) // Вестн. травматологии и ортопедии им. Н. Н. Приорова. 2006. № 4. С. 79–86.
4. Болезни суставов: рук. для врачей / под ред. В. И. Мазурова. СПб.: СпецЛит, 2008. 397 с.
5. Корнилов Н. Н., Новоселов К. А., Корнилов Н. В. Современные взгляды на этиопатогенез, принципы диагностики и консервативную терапию дегенеративно-дистрофических заболеваний коленного сустава // Травматология и ортопедия России. 2002. № 2. С. 47–59.
6. Насонова В. А., Фоломеева О. М. Медико-социальные проблемы хронических заболеваний суставов и позвоночника // Терапевт. арх. 2000. Т. 72, № 5. С. 5–8.
7. Плоткин Г. Л., Домашенко А. А., Сабаев С. С. Деформирующий остеоартроз // Амбулатор. хирургия. 2004. № 1–2. С. 44–46.
8. Сазонова Н. В. Организация специализированной ортопедической помощи больным остеоартрозами тазобедренного и коленного суставов: автореф. дис… д-ра мед. наук. Курган, 2009. 21 с.
9. A prospective study on knee pain and its risk factors / H. Miranda [et al.] // Osteoarthritis Cartilage. 2002. Vol. 10, No 8. P. 623–630.
10. Arroll B., Goodyear-Smith F. Corticosteroid injections for osteoarthritis of the knee: meta-analysis // BMJ. 2004. Vol. 328, No 7444. P. 858–869.
11. Felson D. T. An update on the pathogenesis and epidemiology of osteoarthritis // Radiol. Clin. North Am. 2004. Vol. 42, No 1. P. 1–9.
12. Mili F., Helmic C. G., Zack M. M. Prevalence of arthritis: analysis of data from the US behavioral risk factor surveillance system, 1996–1999 // J. Rheumatol. 2002. Vol. 29, No 9. P. 1981–1988.
13. Reginster J. Y. The prevalence and burden of arthritis // Rheumatology. 2002. Vol. 41, Suppl. 1. P. 3–6.

Рукопись поступила 01.02.11.

Сведения об авторах:

1. Матвеев Рудольф Павлович — Северный государственный медицинский университет, г. Архангельск, заведующий кафедрой травматологии, ортопедии и военной хирургии, д. м. н.; e-mail: Natali.RM@mail.ru.
2. Брагина Светлана Валентиновна — МУЗ «Городская поликлиника № 1», г. Архангельск, заведующая травматолого-ортопедическим отделением.

© Т. И. Менщикова, А. М. Аранович, 2011

УДК 004.352-026.572:616.718.5-003.93-001.5-089.227.84

Оценка активности репаративного остеогенеза дистракционного регенерата большеберцовой кости с помощью современных ультразвуковых сканеров

Т. И. Менщикова, А. М. Аранович

Evaluation of reparative osteogenesis activity of tibial distraction regenerated bone using modern ultrasound scanners

T. I. Menshchikova, A. M. Aranovich

Федеральное государственное бюджетное учреждение «Российский научный центр "Восстановительная травматология и ортопедия" им. акад. Г. А. Илизарова» Минздравсоцразвития РФ, г. Курган (директор — д. м. н. А. В. Губин)

Использование современного ультразвукового сканера «Voluson-730 PRO» (Австрия) с допплеровским режимом и режимом трехмерной реконструкции значительно расширило представление о течении репаративного остеогенеза дистракционного регенерата большеберцовой кости у пациентов с субъективно низким ростом. Проведена качественная и количественная оценка репаративного остеогенеза (n = 67), оценена степень васкуляризации зоны удлинения. На основании полученных данных представлены критерии трех основных типов остеогенеза.

Ключевые слова: УСГ; типы репаративной активности; дистракционный регенерат.

The use of «Voluson-730 PRO» (Austria) modern ultrasound scanner with Doppler mode and the mode of three-dimensional reconstruction has significantly expanded the notion of reparative osteogenesis process of tibial distraction regenerated bone in patients with subjectively low height. The qualitative and quantitative evaluation of reparative osteogenesis has been made (n = 67), the degree of vascularization in lengthening zone has been assessed. The criteria of osteogenesis three main types are presented on the basis of the data obtained.

Keywords: Ultrasonography (USG); types of reparative activity; distraction regenerated bone.

Среди различных способов удлинения сегментов конечностей наибольшее предпочтение получил метод чрескостного дистракционного остеосинтеза (ЧДО), основанный на общебиологическом законе стимуляции и поддержания генеза костной ткани, а также сосудов, нервов, кожных покровов, мышц под влиянием напряжения растяжения [1]. В связи с этим актуальным является оценка состояния удлиняемо-го сегмента конечности и, в частности, активности репаративного остеогенеза [2–4]. Несмотря на постоянное совершенствование метода ЧДО при проведении удлинения сегментов нижних конечностей, именно структурное состояние дистракционного регенерата имеет решающее значение при определении сроков дистракции, фиксации и результата лечения.

В настоящее время в арсенале диагностических методов костной системы, кроме традиционной рентгенографии, имеются методы компьютерной томографии, МРТ, денситометрии и ультрасонографии (УСГ). Метод УСГ не несет лучевой нагрузки на пациента, практически не имеет противопоказаний и может быть использован для динамического наблюдения, в частности, за структурным состоянием дистракционного регенерата. Благодаря появлению новых высокоинформативных ультразвуковых приборов, в которых используются все достижения современных компьютерных технологий, УСГ становится самым подходящим методом для быстрой, доступной и информативной диагностики [5–7]. Такие преимущества метода УСГ, как доступность, отсутствие лучевой нагрузки на пациента, возможность комплексного динамического наблюдения за структурным состоянием костной и мягких тканей, степенью их васкуляризации в процессе лечения позволили ряду авторов применять его в клинической практике для оценки костного регенерата [8–11].

Цель исследования — оценка активности репаративного остеогенеза дистракционного регенерата большеберцовой кости с помощью современных ультразвуковых сканеров.

МЕТОД ИССЛЕДОВАНИЯ

Ультразвуковые исследования выполнены на аппарате VOLUSON-730 PRO (Австрия) с использованием линейного и конвексного датчиков на 7,5 Мгц. Обследованы пациенты с субъективно низким или недостаточным ростом (СНР) в возрасте от 16 до 47 лет (n = 67). Исследование дистракционного регенерата проводили в положении пациента лежа на спине через 10, 30, 40, 60 дней от начала дистракции, каждый ме-

сяц в процессе фиксации и в ближайшие 1–6 месяцев после снятия аппарата. За эталон при динамическом наблюдении принимали скан, получаемый при установке датчика над областью соответствующей остеотомии под углом 90°, ориентиром для которой служил постоперационный кожный рубец. Визуально оценивали качественное состояние регенерата: наличие диастаза, однородность эхогенного субстрата, наличие эндостальной и периостальной реакций, наличие гипоэхогенных участков.

Количественная характеристика регенерата включала ширину, глубину эхопозитивной зоны регенерата, размеры гипо- и гиперэхогенных участков.

При построении гистограмм в серошкальном режиме определяли показатель эхоплотности (ПЭХ, усл. ед.): ось X — значение оттенков серого цвета от 0 до 255; ось Y — доля оттенка серого (в %), нормализованная относительно максимума; A — среднее значение; SD — стандартное отклонение; A = сумма (значение оттенка × доля) : число оттенков. За контроль при ПЭХ принимали интактный участок большеберцовой кости в проксимальном отделе.

В режиме ЦДК (цветное допплеровское картирование) и ЭД (энергетический допплер) оценивали наличие сосудов в зоне удлинения и в окружающих тканях, измеряли их спектральные и скоростные характеристики. При сканировании в режиме 3D-реконструкции проводили дифференциальную диагностику распространения очагов различной эхоплотности (кистоподобных участков, зон активного остеогенеза). Для систематизации эхопризнаков дистракционного регенерата выделено три основных и четвертый — переходный тип репаративной активности.

РЕЗУЛЬТАТ ИССЛЕДОВАНИЯ

Использование ультразвуковых сканеров в стандартном режиме (2D) позволяет дифференцировать проксимальный и дистальный концы материнской кости, которые визуализируются в виде линейной непрерывной гиперэхогенной структуры, диастаз, заполненный эхопозитивным регенератом, имеющим зональное строение в зависимости от срока лечения малодифференцированной соединительнотканной прослойкой, линейными гиперэхогенными структурами, соответствующими вновь образованным грубоволокнистым костным трабекулам (рис. 1). По мере созревания дистракционного регенерата происходила его органотипическая перестройка, изменялись акустические свойства. Так, гиперэхогенные наслоения являлись зонами активного остеогенеза и приводили к появлению эхонегативных участков, вследствие чего уменьшалась высота эхопозитивной зоны всего регенерата. Эхопризнаки, выявленные в определенный срок дистракции, позволяли прогнозировать активность остеогенеза.

I тип репаративной (n = 11) активности у пациентов с СНР отмечен у подростков в возрасте от 14 до 18 лет, отдельных пациентов молодого возраста 20–25 лет. Для I типа остеогенеза характерно раннее появление линейных гиперэхогенных структур в области диастаза, выраженная эндостальная реакция, ускоренное сужение эхопозитивной зоны регенерата в первый месяц, формирование крупных гиперэхогенных фрагментов по краю материнской кости (рис. 1, б), уменьшение глубины проникновения ультразвука. В зоне удлинения определялись участки с различной активностью остеогенеза, о чем свидетельствовал ПЭХ от 125 до 142 усл. ед. (рис. 2, а). Сканирование регенерата в дуплексном и триплексном режимах позволило выявить в начале дистракции единичные сосуды над областью удлинения в мягких тканях. К концу периода дистракции визуализировались сосуды диаметром от 0,07 см до 0,11 см в интермедиарной зоне регенерата (рис. 2, б).

Проведение полипозиционного сканирования (рис. 3, а, выполнено на четырех экранах) и сканирования в режиме 3D-реконструкции (рис. 3, б) через 60 дней фиксации позволило выявить по всем сканируемым плоскостям практически непрерывный контур кортикальной пластинки и отдельные участки сосудов, локализованные в интермедиарной зоне.

II тип течения репаративного процесса при удлинении костей голени выявляется практически во всех возрастных группах (n = 49). Установлено, что через 10–20 дней дистракции ПЭХ регенерата равнялся 117±22 усл. ед. ($p \leq 0,05$). При данном типе отмечается постепенное зональное формирование костного регенерата, увеличение значения ПЭХ. Использование триплексного режима сканирования позволило дифференцировать эхоплотные фрагменты, сосуды и их спектральные и скоростные характеристики (рис. 4, а). По данным дуплексного сканирования, через два месяца дистракции между эхоплот-

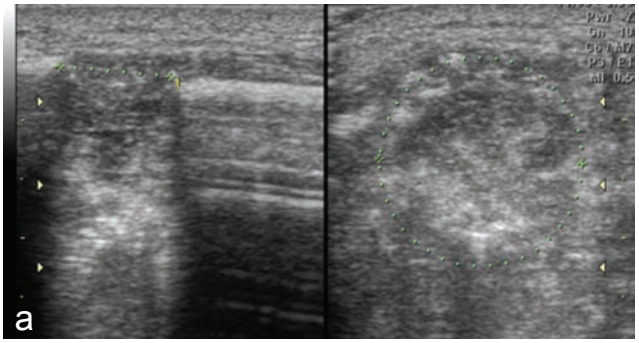

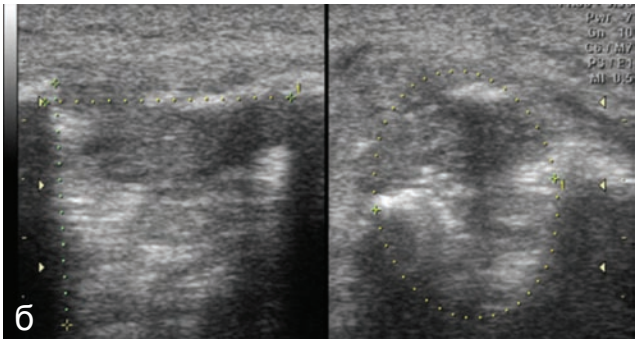

Рис. 1. Сонограмма дистракционного регенерата большеберцовой кости пациентки Л., 23 лет. Диагноз: субъективно недостаточный рост — 143 см (2D-режим): а — дистракция — 10 дней; ширина эхопозитивной зоны регенерата — 1,25 см; объем регенерата — 1,82 см^3; б — дистракция — 43 дня; ширина эхопозитивной зоны регенерата — 2,09 см; объем регенерата — 2,06 см^3

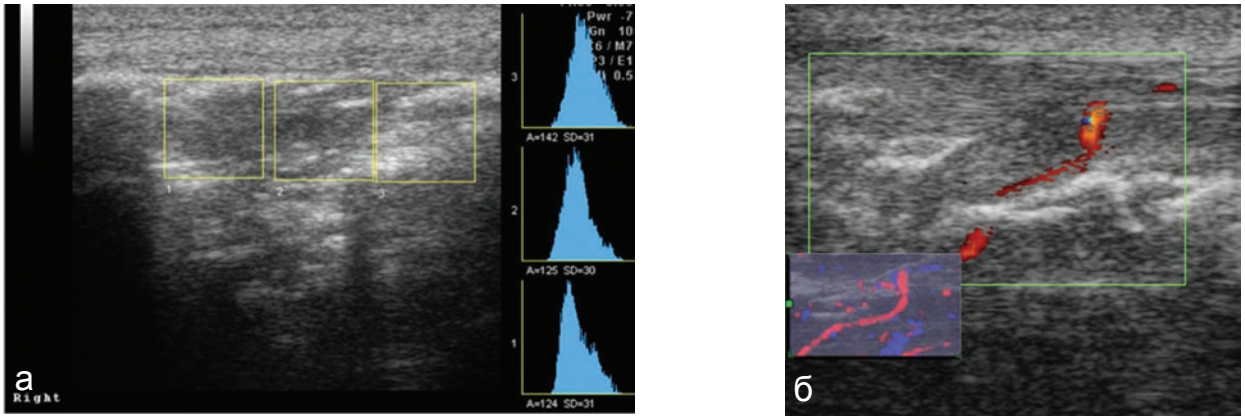

Рис. 2. Сонограмма дистракционного регенерата большеберцовой кости пациентки Т., 29 лет. Диагноз: субъективно недостаточный рост — 143 см (2D-режим). Дистракция 60 дней: а — ПЭХ$_1$ (усл. ед.) = 124; ПЭХ$_2$ = 125; ПЭХ$_3$ = 142 — показаны различные участки регенерата; б — диаметр сосудов — 0,105 см, 0,092 см, 0,069 см

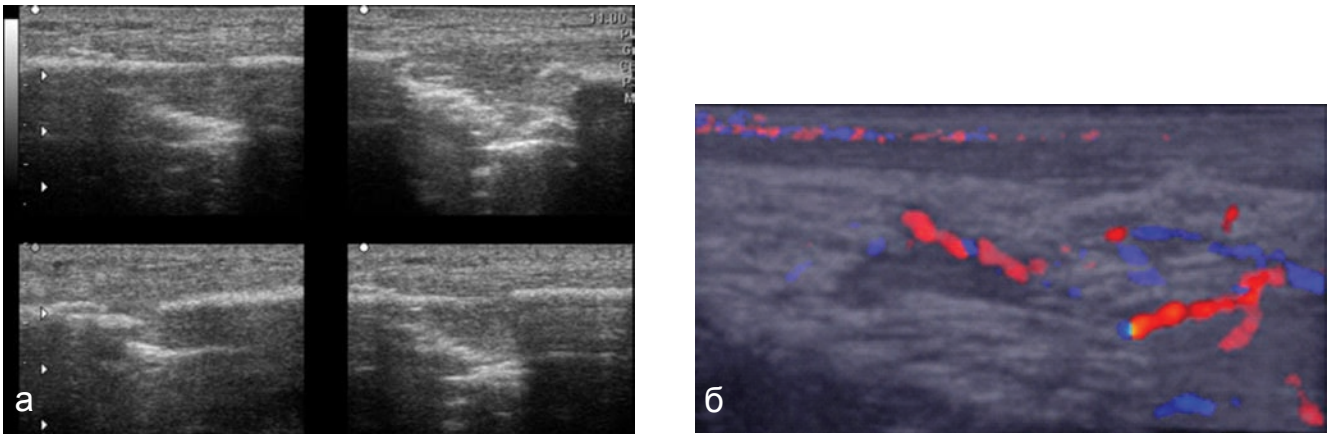

Рис. 3. Сонограмма дистракционного регенерата большеберцовой кости пациентки Т., 29 лет. Диагноз: субъективно недостаточный рост — 143 см. Фиксация 60 дней: а — полипозиционное сканирование дистракционного регенерата; б — сформированная кортикальная пластинка и участки сосудов, доступные визуализации

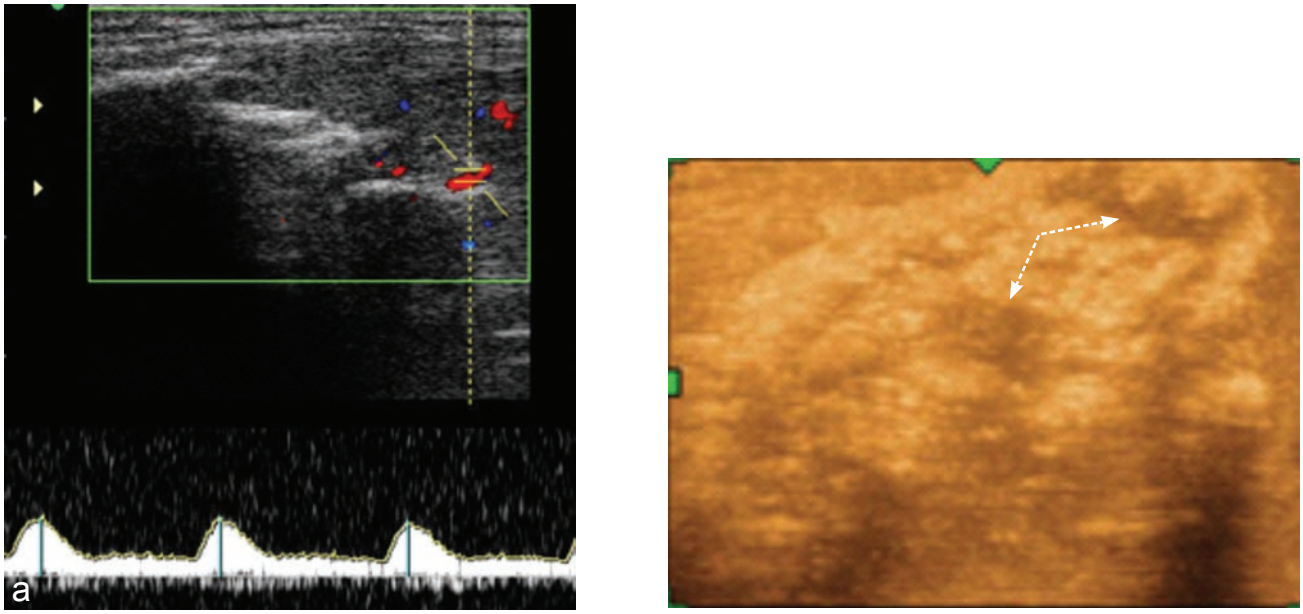

Рис. 4. Сонограмма дистракционного регенерата большеберцовой кости пациентки Т., 29 лет. Диагноз: субъективно недостаточный рост — 143 см: а — период дистракции 60 дней; показатели периферических индексов: PI = 3,93; RI = 1,0; б — период фиксации 65 дней; 3D-режим: эхоплотные глыбки и фрагменты незрелой соединительной ткани

ными фрагментами в интермедиарной зоне регенерата появлялись разрастающиеся веточки артерий диаметром 0,04–0,06 см. Через 50–60 дней фиксации при сохранении звукопроводимости регенерата между вновь образованными костными трабекулами визуализировались сосуды диаметром 0,12–0,25 см с периферическими индексами PI = 3,35 ± 0,09 и RI = 1 ± 0,04 ($p \leq 0,05$), что соответствовало достаточно зрелым сосудам и косвенно свидетельствовало о зрелости дистракционного регенерата. Выраженная васкуляризация в зоне удлинения соответствовала первичному ангиогенному остеогенезу.

На рисунке 4, б представлена сонограмма регенерата, выполненная в режиме 3D-реконструкции, на которой пунктирной стрелкой показаны участки незрелой соединительной ткани средней и низкой эхоплотности через 60 дней фиксации.

III тип репаративной активности (n = 7) у пациентов с СНР встречался, как правило, у обследуемых старше 35 лет (9 %), хотя единичные случаи выявлены и в более молодом возрасте (2 %). При данном типе активности у пациентов с СНР в первый месяц дистракции практически отсутствовали гиперэхогенные структуры, визуализировался гомогенный субстрат или в интермедиарной зоне регенерата уже в первые 10–15 дней дистракции дифференцировались мелкие гипоэхогенные участки размером 0,05 ± 0,02 см с ПЭХ 44 ± 12 усл. ед. ($p \leq 0,05$). Увеличение размеров гипоэхогенных участков по мере дистракции до 50–70 % от всей зоны удлинения свидетельствовали о неблагоприятном течении репаративной активности дистракционного регенерата. В результате дистракционный регенерат на протяжении всего периода дистракции и 1–2 месяца в период фиксации оставался эхопозитивным (визуализации была доступна достигнутая величина удлинения); эхоплотность регенерата в период дистракции и в начале фик-сации была снижена и составляла 30–40 % от эхоплотности материнской кости.

Увеличение размера гипоэхогенного очага приводило к снижению по сравнению с предыдущим обследованием ПЭХ регенерата на 16,3 % ($p \leq 0,05$), ПЭХ самого гипоэхогенного очага — на 25 % ($p \leq 0,05$). У всех обследованных пациентов гипоэхогенные зоны были аваскулярны, визуализировались единичные веточки (RI = 0,56, PI = 0,93), отходящие от *a. tibialis anterior,* которые располагались в непосредственной близости с гиперэхогенными фрагментами. Режим 3D-реконструкции является особенно актуальным при оценке размеров и локализации гипоэхогенных кистоподобных очагов (рис. 5), так как позволяет на протяжении всего периода лечения оценить динамику их размеров. Динамика показателя эхоплотности в процессе дистракции и фиксации представлена на рисунке 6.

На протяжении всего периода исследований осуществляли верификацию данных УСГ по данным рентгенографии. Проведенные исследования показали не-

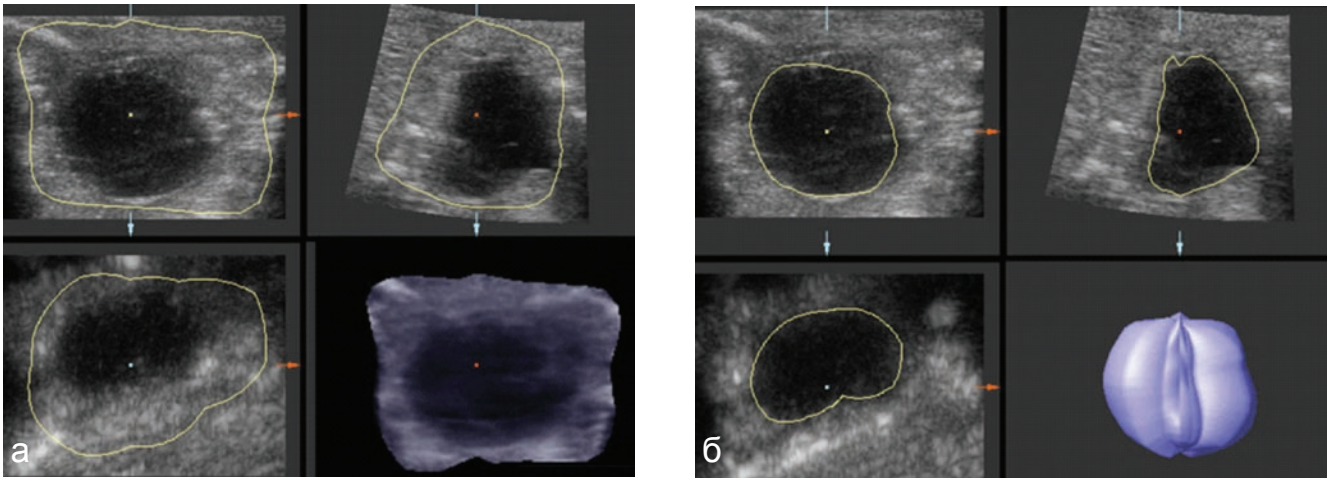

Рис. 5. Сонограмма дистракционного регенерата большеберцовой кости пациентки Т., 29 лет. Диагноз: субъективно недостаточный рост — 143 см. Этап — фиксация 45 дней, величина удлинения 6 см; (3D-режим): а — объем дистракционного регенерата = 8,1 см^3; б — объем гипоэхогенного кистоподобного участка дистракционного регенерата = 1,72 см^3

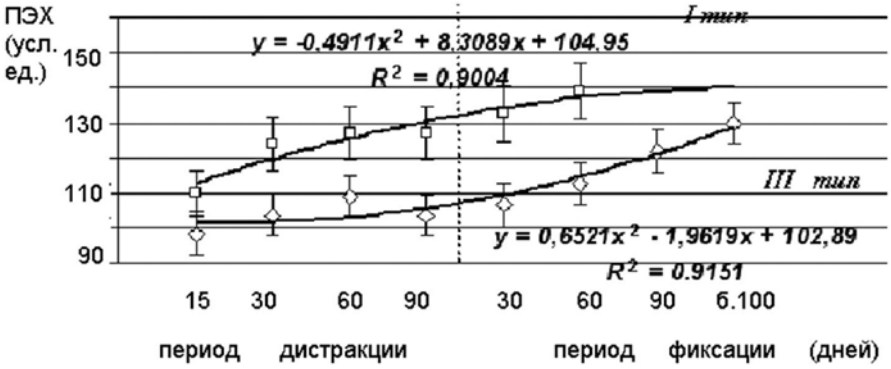

Рис. 6. Динамика показателя эхоплотности в процессе дистракции и фиксации у пациентов с СНР при I и III типе репаративной активности дистракционного регенерата большеберцовой кости (M ± m)

обходимость сочетанного применения методов рентгенографии и метода УСГ при контроле за структурным состоянием дистракционного регенерата большеберцовой кости. Метод УСГ имеет несомненные преимущества в период дистракции, когда регенерат является эхопозитивным практически на всем протяжении и позволяет оценить его структурное состояние, выявить эхопризнаки, соответствующие определенному уровню остеогенной активности, и своевременно вносить необходимые коррективы.

ЗАКЛЮЧЕНИЕ

Использование современного режима 3D-реконструкции позволило получить не только волюметрическую информацию о дистракционном регенерате, но и многоплоскостные срезы исследуемых структур, в том числе и фронтальные, что позволяло детально и с большей точностью (по сравнению с 2D-сканированием) оценивать структурное состояние всей зоны удлинения, с определением преобладания очагов высокого и низкого остеогенеза. Особенно эффективным является применение метода 3D-реконструкции при оценке патологического регенерата с одним или несколькими гипоэхогенными очагами. Определение объема всего регенерата и локальных гипоэхогенных участков в динамике проводимого лечения дает четкое представление об индивидуальном уровне репаративной активности и позволяет своевременно провести необходимые лечебные мероприятия.

Сканирование дистракционного регенерата с помощью ЭД и ЦДК позволило установить, что через 10–20 дней дистракции в зоне удлинения в обеих исследуемых группах визуализировались единичные сосуды, как правило, у проксимального и дистального концов материнской кости с низкими периферическими индексами, единичные сосуды в интермедиарной зоне регенерата не имели спектральных и скоростных характеристик.

По мере созревания дистракционного регенерата сосуды артериального и венозного типа визуализировались на протяжении; увеличение периферических индексов косвенно свидетельствовало о зрелости регенерата. При I типе репаративной активности к концу периода дистракции и в начале периода фиксации визуализации были доступны сосуды артериального типа с высокими периферическими индексами. При II типе остеогенеза визуализировались различные сосуды, имеющие и низкие, и высокие показатели периферических индексов. На протяжении всего периода дистракции и фиксации в регенерате визуализировались как вновь образованные сосуды, так и ветви, отходящие от *a. tibialis anterior.*

Таким образом, использование в клинической практике современного ультразвукового сканера «Voluson-730 PRO» с допплеровским режимом и режимом трехмерной реконструкции значительно расширило представление о течении репаративного остеогенеза, а динамическое наблюдение за структурным состоянием дистракционного регенерата в различных возрастных группах позволило выявить эхопризнаки, характерные для определенного типа остеогенеза. Комплексное УСГ-обследование дистракционного регенерата позволило получить информацию о его клинико-морфологическом состоянии. Выявленные при каждом обследовании данные соответствовали тем физиологическим процессам, которые происходили в дистракционном регенерате.

ЛИТЕРАТУРА

1. Илизаров Г. А., Щуров В. А. Влияния напряжения растяжения на биомеханические свойства мышц, их кровоснабжение и рост голени // Физиология человека. 1988. Т. 14, № 1. С. 26–32.
2. Рентгенологическая динамика репаративного остеогенеза при билокальном дистракционном остеосинтезе врожденно укороченного бедра // А. В. Попков, С. А. Аборин, Э. А. Гореванов, О. В. Климов // Гений ортопедии. 2003. № 1. С. 64–68.
3. Шевцов В. И., Ерофеев С. А., Шрейнер А. А. Рентгенологическая динамика формирования дистракционного регенерата при удлинении конечности в условиях восьмикратной дробности дистракции // Гений ортопедии. 2003. № 2. С. 5–9.
4. Менщикова Т. И., Диндиберя Е. В., Аранович А. М. Особенности формирования дистракционного регенерата большеберцовой кости в процессе удлинения голени у больных ахондроплазией // Гений ортопедии. 2003. № 1. С. 54–59.
5. Зубарев А. В., Гажонова В. Е., Долгова И. В. Ультразвуковая диагностика в травматологии: практ. руководство / под ред. А. В. Зубарева. М., 2003. 176 с.
6. Долганова Т. И., Менщикова Т. И. Ультразвуковая диагностика дистракционного регенерата (обзор литературы) // Дальневосточ. мед. журн. 2002. № 1. С. 98–101.
7. Monitoring of fracture calluses with color Doppler sonography / G. Caruso [et al.] // J. Clin. Ultrasound. 2000. Vol. 28, No. 1. P. 20–27.
8. Современная ультразвуковая диагностика в травматологии / В. А. Зубарев, А. П. Николаев, И. В. Долгова, А. Ф. Лазарев // Мед. визуализация. 1999. № 1. С. 11–20.
9. Ультрасонография костного регенерата при нормальной остеогенной активности у пациентов с косметической коррекцией роста / Т. И. Менщикова, А. М. Аранович, К. И. Новиков, Е. В. Диндиберя // Гений ортопедии. 2003. № 4. С. 27–31.
10. Менщикова Т. И., Новиков К. И., Аранович А. М. Ультрасонографические особенности структурного состояния костного регенерата при высокой остеогенной активности у пациентов с косметической коррекцией роста // Гений ортопедии. 2003. № 4. С. 31–35.
11. Ермак Е. М. Возможности ультразвуковой диагностики при чрескостно-дистракционном остеосинтезе по Илизарову // Ультразвуковая и функц. диагностика. 2000. № 1. С. 83–88.

Рукопись поступила 02.12.09.

Сведения об авторах:

1. Менщикова Татьяна Ивановна — ФГБУ «РНЦ «ВТО» им. акад. Г. А. Илизарова» Минздравсоцразвития РФ, в. н. с. лаборатории функциональных исследований, д. б. н.
2. Аранович Анна Майоровна — ФГБУ «РНЦ «ВТО» им. акад. Г. А. Илизарова» Минздравсоцразвития РФ, г. н. с. лаборатории коррекции деформаций, удлинения и замещения дефектов конечностей, д. м. н., профессор.

© Группа авторов, 2011

УДК 612.112:616-006.327:616-089.843-003.93:661.635.41

Влияние поверхности имплантатов для остеосинтеза на секреторную активность многоклеточных систем in vitro

И. А. Хлусов [1, 3], Ю. П. Шаркеев [2], В. Ф. Пичугин [3], Е. В. Легостаева [2], Н. В. Рязанцева [1, 5], О. Е. Чечина [1, 5], Е. В. Сазонова [1], А. К. Биктасова [1], К. В. Зайцев [4], К. А. Нечаев [1], М. В. Дворниченко [1]

The effect of osteosynthesis implant surface on secretory activity of multicellular systems in vitro

I. A. Khlusov, Yu. P. Sharkeyev, V. F. Pichugin, E. V. Legostayeva, N. V. Riazantseva, O. E. Chechina, E. V. Sazonova, A. K. Biktasova, K. V. Zaitsev, K. A. Nechayev, M. V. Dvornichenko

[1] Сибирский государственный медицинский университет, г.Томск;
[2] Институт физики прочности и материаловедения СО РАН, г. Томск;
[3] НОЦ «Биосовместимые материалы и биоинженерия» при Томском политехническом университете и Сибирском государственном медицинском университете, г. Томск;
[4] Томский НИИ курортологии и физиотерапии ФМБА России, г. Томск;
[5] НОЦ молекулярной медицины Сибирского государственного медицинского университета, г. Томск

Изучены секреция цитокинов, апоптоз и продукция активных форм кислорода в клеточных культурах при их контакте *in vitro* с имплантатами, несущими микродуговые, магнетронные или абляционные кальцийфосфатные покрытия. Установлено, что клетками, осуществляющими регуляцию приживления/отторжения имплантатов с разной шероховатостью, являются, в первую очередь, мононуклеарные лейкоциты крови. Имплантаты с «гладкими» кальцийфосфатными покрытиями менее пригодны для репаративной регенерации костной ткани.

Ключевые слова: фибробластоподобные клетки; мононуклеарные лейкоциты крови человека; кальцийфосфатные покрытия; цитокины.

Cytokine secretion, apoptosis and production of active oxygen forms in cell cultures for their in vitro contact with implants carrying microarc, magnetron or ablation calcium-phosphate coatings have been studied in the work. Mononuclear blood leukocytes have been established to be first of all cells regulating the acceptance/rejection of implants with different roughness. Implants with “smooth” calcium-phosphate coatings are less suitable for bone tissue reparative regeneration.

Keywords: fibroblast-like cells; human blood mononuclear leukocytes; calcium-phosphate coatings; cytokines.

ВВЕДЕНИЕ

По мнению исследователей в области медицинского материаловедения и биоинженерии тканей, именно на границе раздела искусственного материала (имплантата) и биологических структур развиваются основные события, связанные с гистогенезом и жизнедеятельностью клеток, на основе общебиологических процессов пролиферации, коммитирования, дифференцировки, созревания и гибели [16, 21]. В подобном случае судьба клеточной популяции связана с суммарным воздействием, опосредованным через прямое взаимодействие клеток с искусственной поверхностью и секреторную активность многоклеточной системы [12].

Биологическая реакция на искусственные материалы определяется рядом факторов, включая топографию поверхности, химический состав, скорость деградации, тип продукта растворения и механические свойства имплантата. Поэтому в настоящее время разрабатываются подходы к использованию материалов с технологическими и биологическими свойствами для конкретных заболеваний и пациентов, что входит в понятие «интеллигентные имплантаты» [16] и «персонализированная терапия» [23].

В основе негативного влияния материала лежит каскад событий, характерных для воспаления. Показано, что эти события приводят к развитию гранулематозной реакции со стороны окружающих тканей и активации секреции цитокинов и протеолитических ферментов [16], выраженность и длительность выделения которых является определяющей для развития патологического состояния.

Тем не менее до сих пор не выработаны надежные критерии, позволяющие прогнозировать судьбу (приживление/отторжение) имплантата в организме.

В связи с этим цель исследования была связана с изучением секреции цитокинов, процессов апоптоза и продукции активных форм кислорода в клеточных культурах при их контакте *in vitro* с имплантатами, несущими различные кальцийфосфатные покрытия.

МАТЕРИАЛЫ И МЕТОДЫ ИССЛЕДОВАНИЯ

Для культивирования тестируемых клеток применяли подложки из наноструктурного титана ВТ1.0 (диаметр 12 мм, толщина 1 мм), несущие двусторонние кальцийфосфатные (КФ) покрытия. Покрытия наносили на титановую подложку с помощью модификации способа микродугового оксидирования [22], магнетронного напыления [15] либо абляционной плазмы [10].

Шероховатость поверхности искусственных КФ-покрытий оценивали по значениям параметров вертикальных неровностей профиля с помощью измерительной системы Talysurf 5-120 (разрешающая способность 1 нм). Определяли Ra (мкм) как средний результат шероховатости в пределах нескольких длин участков измерений согласно ГОСТ 2789-73.

В качестве тестируемых многоклеточных систем использовали культуру пренатальных фибробластоподобных клеток легкого, как источник стромальных стволовых клеток, а также мононуклеарную фракцию лейкоцитов периферической крови человека. Культуральной посудой служили 24-луночные пластиковые планшеты Costar (площадь лунки 1,77 см^2). Биологическое тестирование выполняли *in vitro* при 37 °С в течение 24 часов.

Характеристики популяций мультипотентных мезенхимальных стромальных клеток (ММСК) из различных тканей очень схожи [17]. Они обнаружены в эмбриональной [13] и легочной тканях [18], в связи с чем использованная нами в экспериментах культура пренатальных фибробластоидных клеток легкого человека (ООО «Банк стволовых клеток», г. Томск) может служить источником мультипотентных мезенхимальных стромальных клеток (ММСК). Препараты представляют собой популяцию фибробластоподобных клеток разной формы и размеров, что характерно для пула ММСК [13], сохраняющую при пассажах стабильный кариотип и онкогенно безопасную. Клетки свободны от посторонних вирусных (ВИЧ, гепатит, герпес и др.) и бактериальных агентов (сифилис, микоплазмы, хламидии и др.). Жизнеспособность клеток, определяемая согласно ISO 10993-5 по исключению окрашивания в тесте с 0,4 % трипановым синим, составила 93 %.

Изучение активности щелочной фосфатазы (ЩФ) и ее костного изофермента в кондиционных средах культуры ММСК выполнялось по общепринятой биохимической технике с применением стандартного колориметрического метода [11].

Взвесь стромальных клеток использовалась в концентрации 9×104 жизнеспособных кариоцитов в 1 мл культуральной среды следующего состава: 15 % инактивированной при 56 °С эмбриональной телячьей сыворотки (НПО «Вектор»), 280 мг/л L-глутамина, DMEM среды до 100 мл. Контролем роста служила культура фибробластоподобных клеток на пластике.

Фракционирование периферической крови взрослого человека для выделения мононуклеарных лейкоцитов проводили центрифугированием на градиенте плотности 1,077 г/см^3 Ficoll-Paque («Pharmacia», Швеция) при 500 g в течение 45 мин. Содержание мононуклеаров составило 85 % при жизнеспособности 90 % в тесте с 0,4 % трипановым синим. В каждую лунку добавляли взвесь мононуклеаров в конечной концентрации 106 клеток/мл культуральной среды следующего состава: 10 % инактивированной при 56 °С эмбриональной телячьей сыворотки, 280 мг/л L-глутамина, 90 % среды RPMI-1640.

После культивирования жидкую часть культуры забирали, центрифугировали при 500 g в течение 15 мин. В надосадочной жидкости (супернатантах) определяли уровни фактора некроза опухоли (TNFα) и интерлейкинов (IL-2, IL-4) методом ИФА.

Концентрацию TNFα, IL-2, IL-4 в супернатантах фибробластоподобных и мононуклеарных клеток определяли с помощью наборов для ИФА производства «Протеиновый контур» (г. Санкт-Петербург) в соответствии с инструкцией фирмы-производителя. Учет результатов проводили с использованием фотометра для микропланшетов («Multiscan EX», USA). Концентрацию TNFα, IL-2 или IL-4 рассчитывали по калибровочной кривой.

Для оценки апоптоза исследуемые мононуклеары крови в количестве 1×10^6 переносили в объеме 1 мл в пробирки для проточного цитофлюориметра, ресуспендировали в аннексиновом буфере, содержащем ФИТЦ-меченный аннексин V и пропидий йодид, инкубировали 15 мин. в темноте при комнатной температуре [14]. Анализ образцов клеточных суспензий проводили на проточном цитометре FACSCalibur (BD, США).

Уровень наработки активных форм кислорода (АФК) в клетках определяли методом проточной цитометрии [4] с помощью дихлорфлуоресцеина диацетата (ДХФ-ДА). Анализ образцов клеток проводился на проточном цитометре FACSCalibur (BD, США) с помощью гистограмм FL-1 и соответствующих им окон статистики, содержащих показатели средней геометрической интенсивности свечения меченых клеток.

Для анализа имеющихся выборок данных использовали гипотезу нормальности распределения (критерий Колмогорова–Смирнова). Для оценки достоверности различий выборок, не подчиняющихся критерию нормального распределения, использовали непараметрический критерий Манна–Уитни (U-тест). С целью выявления связи между исследуемыми показателями определяли коэффициенты ранговой корреляции Спирмена (r). Различия считались статистически значимыми при уровне значимости $p < 0,05$.

РЕЗУЛЬТАТЫ И ИХ ОБСУЖДЕНИЕ

Постановка эксперимента позволила оценить секреторную активность фибробластоподобных клеток, в которой костная фракция ЩФ занимала 88 % в общем пуле секретируемого в культуре фермента. Костная фракция ЩФ считается маркером остеобластов [5], дифференцирующихся в течение 3–4 суток культивирования из ММСК. Другими клетками в культуре, судя по морфологии, были производные

кроветворной стволовой клетки (нейтрофилы, моноциты/макрофаги). Цитохимическая окраска культуры фибробластоподобных клеток на неспецифическую эстеразу [3] подтвердила результаты морфологического исследования. Изменение секреции IL-2 и IL-4 при контакте с искусственными поверхностями (табл. 1) также подтверждало присутствие среди фибробластоподобных стромальных клеток гемопоэтических элементов.

Имплантаты с шероховатым (среднее Ra = 2,947 мкм, n = 3) КФ покрытием, сформированным микродуговым способом, не влияли на секрецию цитокинов в культуре фибробластоподобных клеток (табл. 1). Судьба ММСК в данном случае определяется преимущественно физическими свойствами искусственной поверхности, что и было отмечено ранее [21].

При контакте с «гладкими» КФ-покрытиями жизнедеятельность клеточной культуры может зависеть от выделения TNFα (магнетронный способ нанесения покрытия, Ra = 0,197 мкм, n = 3) или торможения секреции IL-2 и IL-4 (абляционный способ нанесения покрытия, Ra = 0,127 мкм, n=3). При этом эффективность роста костной ткани на подобных покрытиях в тесте эктопического остеогенеза *in vivo* не превышала 30 % в сравнении с 75–80 % для шероховатых микродуговых покрытий [20].

Таким образом, секреторная активность многоклеточной системы в культуре фибробластоподобных клеток при контакте с «гладкими» искусственными покрытиями может быть одним из молекулярных механизмов в регуляции функциональной активности клеток и судьбы имплантатов в организме.

С одной стороны, кооперация макрофагов и Т-хелперов через цитокиновую регуляцию функции остеокластов (TNFα и IL-2) и фибробластов (TNFα) способна запускать воспалительный/остеолитический (склеротический) процесс [16]. Избыток TNFα, недостаток IL-2 и IL-4, выявленные нами для разных изделий (табл. 1), являются проапоптотическими сигналами для лейкоцитов [1], мигрирующих в очаг постимплантационного воспаления. В связи с этим тканевая многоклеточная система при контакте с «гладкими» КФ-покрытиями может вызывать апоптоз иммунокомпетентных клеток крови, опосредованный через цитокины. Внутриклеточные пути реализации подобного варианта клеточной смерти описаны [6–9]. Данные процессы могут затруднять прогноз выживаемости подобных имплантатов в конкретном организме.

Известно, что при использовании медицинских изделий развивается воспалительная реакция, активность и исход которой модулируются не только местными стромальными элементами, но и циркулирующими мононуклеарными иммунокомпетентными клетками [16]. *In vitro* ответ мононуклеаров крови, включая цитокиновый профиль, различается в зависимости от состава искусственных материалов [19].

В наших экспериментах образцы наноструктурного титана с КФ-покрытиями дифференцированно стимулировали *in vitro* секреторную активность мононуклеарных лейкоцитов крови человека (табл. 2). Так, отмечалось увеличение концентрации TNFα (на 93 %) и IL-4 (на 15 %) в культуре клеток при контакте с абляционным и микродуговым покрытиями соответственно.

Таблица 1

Уровни цитокинов в супернатанте при культивировании фибробластоподобных клеток человека с искусственными материалами, X±m

№ группы	Исследуемая группа, n = 3	Уровень цитокинов, пг/мл		
		TNFα	IL-2	IL-4
Контроль секреции				
1	Культура фибробластоидных клеток человека на пластике	46,52±0,67	78,01±0,44	66,33±1,28
Культуры клеток на образцах наноструктурного титана с кальцийфосфатным покрытием				
2	Микродуговое покрытие	51,56±3,93	77,57±1,07	68,77±3,61
3	Абляционное покрытие	46,91±2,79	72,14±1,16*	49,98±0,67*
4	Магнетронное покрытие	62,26±3,47*	77,32±1,59	65,86±3,33

Примечание: здесь и в табл. 2–3 n — число наблюдений (образцов) в каждой группе; указаны различия по U-критерию Вилкоксона: (*) — с группой 1 ($p < 0,05$)

Таблица 2

Уровни цитокинов в супернатанте при культивировании мононуклеаров крови человека с искусственными материалами, X±m

№ группы	Исследуемая группа, n = 3	Уровень цитокинов, пг/мл		
		TNFα	IL-2	IL-4
Контроль секреции				
1	Культура мононуклеаров крови человека на пластике	41,74±0,60	63,74±0,93	63,91±0,70
Культуры клеток на образцах наноструктурного титана с кальцийфосфатным покрытием				
2	Микродуговое покрытие	40,98±1,25	66,88±1,30	73,36±1,66*
3	Абляционное покрытие	79,19±2,08*	61,51±1,02	61,73±0,80
4	Магнетронное покрытие	59,74±15,53	67,27±1,45	68,35±3,41

Примечание: здесь и в табл. 2–3 n — число наблюдений (образцов) в каждой группе; указаны различия по U-критерию Вилкоксона: (*) — с группой 1 ($p<0,05$)

Тестируемые материалы обладают хорошей биосовместимостью на клеточном уровне, поскольку не вызывают увеличения апоптоза мононуклеаров крови и концентрации внутриклеточных АФК (табл. 3). Тем не менее тест на окрашивание с 0,4 % трипановым синим показал некоторый рост числа окрашенных клеток (с 9 до 14 %) при контакте культуры клеток крови с абляционным КФ-материалом. По-видимому, часть клеток в данной группе погибала путем некроза, индуцированного высокими дозами TNFα (табл. 2), что уменьшало долю апоптотически измененных мононуклеаров (табл. 3).

Использование корреляционного анализа для выявления механизмов описанных феноменов показало, что секреторная активность культуры фибробластоподобных клеток не зависела от шероховатости КФ-покрытий. В то же время выявлены тесные зависимости Ra покрытий с секрецией мононуклеарами крови TNFα (r =–0,80; p = 0,01; n = 9), Il-2 (r = 0,69; p = 0,04; n = 9) и IL-4 (r=0,83; p = 0,006; n = 9).

Представленные данные раскрывают взаимосвязь физических свойств поверхности имплантатов и цитокиновых механизмов их различной способности к остеоинтеграции, показанной нами ранее [20].

Исследование выполнено при поддержке федеральной целевой программы «Исследования и разработки по приоритетным направлениям развития научно-технологического комплекса России на 2007–2012 годы» (государственный контракт № 02.512.11.2285 от 10.03.2009), «Научно-педагогические кадры инновационной России на 2009–2013 годы» (02.740.11.0311 от 07.07.2009), грантов РФФИ №09-04-00287а и №09-04-99105-р_офи.

Таблица 3

Количество апоптозных клеток и уровень внутриклеточных активных форм кислорода при культивировании мононуклеаров крови человека с искусственными материалами, X±m

№ группы	Исследуемая группа, n = 3	Результат измерений	
		число клеток в апоптозе, %	активные формы кислорода, (у. е.)
1	Культура мононуклеаров крови человека на пластике	13,78±5,31	0,550±0,290
Культуры клеток на образцах наноструктурного титана с кальцийфосфатным покрытием			
2	Микродуговое покрытие	11,66±2,41	0,236±0,048
3	Абляционное покрытие	7,99±0,66*	0,190±0,010*
4	Магнетронное покрытие	13,34±0,46	0,316±0,050

ВЫВОДЫ

1. Согласно корреляционному анализу клетками, способными через модуляцию секреторной активности регулировать процессы приживления/отторжения имплантатов с разной топографией кальцийфосфатной поверхности, являются, в первую очередь, мононуклеарные лейкоциты крови.
2. При средней шероховатости кальцийфосфатных покрытий в диапазоне 0,1–3 мкм, в качестве статистически значимого критерия, позволяющего в модельных экспериментах *in vitro* на 80 % прогнозировать поведение имплантата в организме, можно рекомендовать определение секреции TNFα мононуклеарами периферической крови.
3. Имплантаты с «гладкими» кальцийфосфатными покрытиями менее пригодны для репаративной регенерации костной ткани вследствие высокой вероятности секреции TNFα, по-видимому, как проявление неспецифического адаптационного синдрома клеточных систем [2].

ЛИТЕРАТУРА

1. Белушкина Н. Н., Хасан Х. А., Северин С. Е. Молекулярные основы апоптоза // Вопр. биол., мед. и фармацевт. химии. 1998. № 4. С. 15–23.
2. Браун А. Д., Моженок Т. П. Неспецифический адаптационный синдром клеточной системы. Л.: Наука, 1987. 232 с.
3. Морфофункциональные свойства стромальных стволовых клеток при культивировании in vitro в динамических условиях / И. В. Запускалов [и др.] // Бюл. сиб. медицины. 2009. № 4. С. 28–32.
4. Пинегин Б. В., Ярилин А. А., Симонова А. В. Применение проточной цитометрии для оценки функциональной активности иммунной системы человека: пособие для врачей-лаборантов. М., 2001. 65 с.
5. Риггз Б. Л., Мелтон III. Л. Дж. Остеопороз: пер. с англ. СПб.: ЗАО «Изд-во БИНОМ», «Невский диалект», 2000. 560 с.
6. Роль активных форм кислорода и белков семейства Bcl-2 в реализации ФНО-α опосредованного апоптоза лимфоцитов / Н. В. Рязанцева [и др.] // Бюл. эксперим. биологии и медицины. 2010. Т. 148, № 2. С. 139–143.
7. Роль NF-kB, p53 и p21 в регуляции ФНО-α опосредованного апоптоза лимфоцитов / Н. В. Рязанцева [и др.] // Бюл. эксперим. биологии и медицины. 2010. Т. 148. № 2. С. 56–60.
8. Роль редокс-зависимых сигнальных систем в регуляции апоптоза при окислительном стрессе / Н. В. Рязанцева [и др.] // Цитология. 2009. Т. 51. № 4. С. 329–334.
9. Роль цитокинов в редокс-зависимой регуляции апоптоза / О. Е. Чечина [и др.] // Бюл. сиб. медицины. 2009. № 2. С. 67–71.
10. Свойства кальцийфосфатных покрытий, осаждаемых из абляционной плазмы, создаваемой мощными ионными пучками / В. К. Струц [и др.] // Взаимодействие ионов с поверхностью: труды XIX междунар. конф. М.: Издательство «Галлея-принт», 2009. Т. 2. С. 402–405.
11. Тиц Н. Клиническое руководство по лабораторным тестам: пер. с англ. / под ред. В. В. Меньшикова. М.: Юнимед–Пресс, 2003. 943 с.
12. Хлусов И. А. Вопросы клеточных технологий и биоинженерии тканей (обзор) // Журн. Сиб. федер. университета. Серия «Биология». 2008. Т. 1. № 3. С. 269–294.
13. Aerts F., Wagemaker G. Mesenchymal stem cell engineering and transplantation // Genetic engineering of mesenchymal stem cells / ed. by J. A. Nolta. Dordrecht: Springer, 2006. P. 1–44.

14. Annexin V-affinity assay: a review on an apoptosis detection system based on phosphatidylserine exposure / M. Van Engeland [et al.] // Cytometry. 1998. Vol. 31, No 1. P. 1–9.
15. Application of high-frequency magnetron sputtering to deposit thin calcium-phosphate biocompatible coatings on a titanium surface / V. F. Pichugin [et al.] // Journal of Surface Investigation. X-ray, Synchrotron and Neutron Techniques. 2007. Vol. 1. No. 6. P. 679–682.
16. Biomaterials science: an introduction to materials in medicine: 2nd edition / ed. by B. D. Ratner [et al.]. Amsterdam ; Boston: Elsevier Academic Press, 2004. 851 p.
17. Da Silva Meirelles L., Chagastelles P. C., Nardi N. B. Mesenchymal stem cells reside in virtually all post-natal organs and tissues // J. Cell Sci. 2006. Vol. 119, No Pt 11. P. 2204–2213.
18. Evidence for tissue-resident mesenchymal stem cells in human adult lung from studies of transplanted allografts / V. N. Lama [et al.] // J. Clin. Invest. 2007. Vol. 117, No 4. P. 989–996.
19. Increased levels of tumor necrosis factor-α and interleukin-6 protein and messenger RNA in human peripheral blood monocytes due to titanium particles / T. A. Blaine [et al.] // J. Bone Jt. Surg. 1996. Vol.78-A, No 8. P. 1181–1192.
20. Osteogenic potential of mesenchymal stem cells from bone marrow in situ: role of physicochemical properties of artificial surfaces / I. A. Khlusov [et al.] // Bull. Exp. Biol. Med. 2005. Vol. 140, No 1. P. 144–152.
21. Physical-chemical manipulations with microbial and mammalian cells: from experiments to clinics / I.A. Khlusov, L. V. Zagrebin, S. S. Shestov, S. A. Naumov // Stem cell applications in disease and health / Ed. by W. B. Burnsides, R. H. Ellsley. N.Y.: Nova Science Publishers, 2008. P. 37–80.
22. The structure and physical and mechanical properties of a novel biocomposite material, nanostructured titanium-calcium-phosphate coating / Yu. P. Sharkeev [et al.] // Composite Interfaces. 2009. Vol. 16. P. 535–546.
23. Vogiatzi P., Cassone M., Claudio P. P. Personalizing gene therapy in gastric cancer // Drug News Perspect. 2006. Vol. 19, No 9. P. 533–540.

Рукопись поступила 11.05.10.

Сведения об авторах:
1. Хлусов Игорь Альбертович — ГБОУ ВПО СибГМУ Минздравсоцразвития России, профессор кафедры морфологии и общей патологии; научный руководитель НОЦ «Биосовместимые материалы и биоинженерия» при НИ ТПУ и СибГМУ, д. м. н., профессор; e-mail: khlusov63@mail.ru.
2. Шаркеев Юрий Петрович — Институт физики прочности и материаловедения СО РАН, заведующий лабораторией физики наноструктурных биосовместимых композитов, профессор, д. ф.-м. н.
3. Пичугин Владимир Федорович — Томский политехнический университет, зав. кафедрой теоретической и экспериментальной физики, научный руководитель НОЦ «Биосовместимые материалы и биоинженерия» при Томском политехническом университете и Сибирском государственном медицинском университете, профессор, д. ф.-м. н.
4. Легостаева Елена Викторовна — Институт физики прочности и материаловедения СО РАН, с. н. с. лаборатории физики наноструктурных биосовместимых композитов, к. ф.-м. н.
5. Рязанцева Наталья Владиировна — Сибирский государственный медицинский университет, проректор, зав. кафедрой фундаментальных основ клинической медицины, научный руководитель НОЦ молекулярной медицины Сибирского государственного медицинского университета, профессор, д. ф.-м. н.
6. Чечина Ольга Евгеньевна — Сибирский государственный медицинский университет, руководитель НОЦ молекулярной медицины, к. м. н.
7. Сазонова Елена Викторовна — Сибирский государственный медицинский университет, аспирант.
8. Биктасова Асель Кинжибулатовна — Сибирский государственный медицинский университет, интерн.
9. Зайцев Константин Васильевич — Томский НИИ курортологии и физиотерапии ФМБА России, зав. лаб. изучения механизмов действия физических факторов, к. м. н.
10. Нечаев Кирилл Андреевич — Сибирский государственный медицинский университет, аспирант кафедры фармакологии
11. Дворниченко Марина Владимировна — Сибирский государственный медицинский университет, докторант кафедры патофизиологии, к. м. н.

© Группа авторов, 2011

УДК 611.018.4:611.82:616-089.843

Интеграция костной ткани в пористые титановые импланты с алмазоподобными нанопокрытиями

Э. Б. Макарова [1], Ю. М. Захаров [4], А. П. Рубштейн [2], А. И. Исайкин [3]

Integration of bone tissue to porous titanium implants with diamond-like nanocoatings

E. B. Makarova [1], Yu. M. Zakharov [4], A. P. Rubshtein [2], A. I. Isaikin [3]

[1] ФГУ «УНИИТО им. В. Д. Чаклина» Минздравсоцразвития России, г. Екатеринбург (директор — д. м. н. И. Л. Шлыков)
[2] Институт физики металлов УрО РАН, г. Екатеринбург (директор — академик РАН В. В. Устинов)
[3] ГОУ ВПО «Уральская государственная медицинская академия», г. Екатеринбург (ректор — профессор С. М. Кутепов)
[4] Челябинская государственная медицинская академия (ректор — член-корреспондент РАМН И. И. Долгушин)

Эксперимент выполнен *in vitro* и *in vivo* на 29 половозрелых кроликах. Исследовали влияние алмазоподобного углеродного нанопокрытия (a-C) титановой матрицы на жизнеспособность, адгезию, активность NADPH-оксидаз, колониеобразующую способность миелокариоцитов; на морфологию и прочность новообразованной в порах имплантов костной ткани. Выявлено увеличение жизнеспособности, клоногенной способности адгезирующей фракции миелокариоцитов в присутствии титановых образцов титана с a-C. Применение углеродного алмазоподобного нанопокрытия приводит к образованию более зрелой и прочной костной ткани в порах имплантов. Применение нанопокрытия замедляет процессы склерозирования вновь образованной костной ткани.

Ключевые слова: пористый титан; имплантаты; алмазоподобное покрытие; кость; стромальные клетки.

The experiment has been performed in vitro and in vivo in 29 adult rabbits. The influence of titanium matrix diamond-like carbon nanocoating (a-C) on the cell viability, adhesion, NADPH-oxidase activity, colony-forming ability of myelocariocytes; on the morphology and strength of neoformations in the pores of bone tissue implants was investigated. The increase of cell viability, clonogenic ability of myelocariocytes in the presence of titanium samples with a-C titanium has been revealed. The use of carbon diamond-like nanocoating leads to the formation of more mature and strong bone tissue in the implant pores. The use of the nanocoating slows the sclerosing processes of newly formed bone tissue.

Keywords: porous titanium; implants; diamond-like coating; bone; stromal cells.

ВВЕДЕНИЕ

Биосовместимость (биоинертность) носителей для мезенхимальных клеток обязательна при использовании клеточных технологий в восстановительной хирургии [2, 7]. Пористые металлические носители и, в частности, пористый титан, обладают способностью одновременно выполнять функцию эндофиксатора и трехмерной матрицы для остеогенной ткани [12]. Тестирование имплантов из титана в культурах тканей и на животных показало, что титан и его сплавы относятся к группе биоинертных материалов, способных к самопассивации [5]. В порах титановых имплантатов образуется зрелая костная ткань со структурой, аналогичной материнской кости [15].

Однако, по данным ряда авторов, остеоинтеграция титана с немодифицированной поверхностью со временем уменьшается, вероятно, за счет гальваноэлектрических тканевых реакций. Несмотря на образование при контакте с кислородом на поверхности титана окисной пленки, концентрация ионов титана увеличивается после внедрения имплантатов в костной ткани, в крови и моче. Считается, что увеличение содержания титана в организме не оказывает аллергического или канцерогенного воздействия и не приводит к развитию металлоза. Большая его часть депонируется в костях и легких, но также он был обнаружен и в паренхиматозных органах (почках, печени, лимфатических узлах) [5, 11].

Таким образом, титан считается одним из самых биоинертных металлов. Однако в ряде случаев тканевые реакции на титановые имплантаты приводят к формированию грануляционной ткани вокруг титановых имплантатов, подвергающейся созреванию к 30–60 суткам после операции [8]. Общеизвестно, что модификация поверхности, в том числе химическая или термическая ее обработка, обеспечивает ускорение врастания и усиление сцепления костной ткани с имплантатом [13]. С целью увеличения прочности и скорости формирования костного блока, а также максимального сохранения структуры полученного блока мы использовали алмазоподобные углеродные нанопокрытия (a-C) пористых титановых имплантатов (ПТ).

Кроме того, изменяя пористость образцов, можно подобрать образцы ПТ, имеющие величину модуля упругости, сопоставимую с модулем упругости костной ткани. Так, модуль упругости поясничных и шейных позвонков человека составляет 0,16–0,23 ГПа, большеберцовой кости — 18,1 ГПа, бедренной кости — 17,2 ГПа [1]. Образцы пористого титана, иссле-

дуемые нами и полученные методом компактирования из пористых гранул (2–5 мм) титановой губки марки ТГ-ОП-1, при объемной доле пор в материале $\theta \leq 45$ % имеют модуль упругости в интервале 2,2–3,6 ГПа.

Использование «мягкого» материала и повышение его коррозиоустойчивости снижает вероятность развития стрессорного ремоделирования костной ткани вокруг имплантата при упругих деформациях, а, следовательно, и преобладания процессов деструкции над процессами остеогенеза костной ткани вокруг имплантата.

Цель исследования — теоретически-экспериментальное обоснование применения насыщенных аутогенными прилипающими клетками костного мозга пористых титановых имплантатов с алмазоподобными покрытиями для стимуляции репаративного остеогенеза.

МАТЕРИАЛЫ И МЕТОДЫ

Эксперимент выполнен на 29 половозрелых 6–10-месячных кроликах массой 2,5–3 кг стадного разведения. Животных содержали в стандартных условиях вивария, предусмотренными «Правилами проведения работ с использованием экспериментальных животных», утвержденных Приказом МЗ СССР №755 от 12.08.1977 г. Манипуляции с экспериментальными животными выполнялись в соответствии с положениями Хельсинкской декларации о гуманном обращении с животными, методическими рекомендациями по их выведению из эксперимента и эвтаназии. Костный мозг кроликов получали под общим наркозом методом пункции из крыла подвздошной кости. Миелокариоциты однократно отмывали избытком полной культуральной среды: RPMI-1640 (ФГУ ГНЦ вирусологии и биотехнологии «Вектор»), 20 % эмбриональной телячьей сыворотки (HyClone), L/глютамин 30 мг/100 мл среды (Sigma), гентамицин — 5 мг/100 мл среды [4]. После центрифугирования удаляли супернатант с жировым костным мозгом. Клеточный осадок ресуспендировали в полной культуральной среде, доводили клеточность суспензии до 5–6 × 10^6/мл живых клеток и переносили в лунки стерильных 24-луночных планшетов (SplLifeSciences) по 1 мл. Культивировали клетки в течение 7–32 суток при 37 °С, 4 % содержании CO_2, абсолютной влажности. Смену 60 % среды осуществляли два раза в неделю.

Оценку жизнеспособности клеток проводили после 4-часовой инкубации миелокариоцитов в присутствии образцов титана по общепринятым тестам: активность общей лактатдегидрогеназы (ЛДГ) в супернатанте культуры оценивали на автоматическом селективном биохимическом анализаторе Sapphire-400 (Япония); активность NADPH-оксидаз по НСТ-тесту [14] проводили с автоматизированным учетом [6].

Для оценки влияния полированных титановых образцов с алмазоподобным покрытием или без него на адгезию миелокариоцитов к их поверхности, а также клоногенную способность прилипающей фракции миелокариоцитов в присутствии данных образцов, размером 0,8×0,8×0,2 мм, осуществляли по общепринятой методике культивирования клеток (см. выше) в полной культуральной среде. Использование полированных образцов позволило исключить влияние на адгезию клеток макрорельефа исследуемых образцов. Клеточность культур прилипающей фракции миелокариоцитов оценивали после добавления в каждую лунку 0,5 мл 0,25 % трипсин-ЕДТА (Sigma) на 20 минут [4]. Затем клетки осторожно ресуспендировали в одинаковом объеме полной культуральной среды, подсчитывали их количество в камере Горяева и выражали в количестве клеток ×10^6/мл среды. Площадь на дне лунки, занятую фибробластоподобными клетками, культивируемыми в присутствии полированных образцов, оценивали с помощью аппаратно-программного комплекса видео Тест-морфология 4,0.

Пористые титановые имплантаты без алмазоподобного покрытия (ПТ) и пористые титановые имплантаты с алмазоподобными покрытиями (ПТ с а-С) с двойной системой пор (микроканалы 2–3 мкм и макроканалы — 200–300 мкм, объемная доля пор — 40 %, из них 75 % пор сообщаются с поверхностью) первоначально насыщали прилипающей фракцией клеток аутологичного костного мозга кроликов, внося в лунку с имплантатом 5–6 × 10^6 миелокариоцитов/мл на 2 часа. Клетки проникали в поры с током жидкости за счет поверхностного натяжения. Среду с неприкрепившимися клетками удаляли, бережно отмывали имплантаты от неприлипших клеток и переносили их в лунки со свежей полной культуральной средой. Затем количество клеток увеличивали инкубированием имплантатов с клетками в порах в полной культуральной среде: 70 % McCoy,s 5A (BioWhittakerRLONZA), 30 % эмбриональная телячья отборная сыворотка (HyClone, ПанЭко), L-глютамин (Sigma, ПанЭко) 30 мг/100 мл, гентамицин 5 мг/100 мл, гепарин-натрий (Braun) в стерильных 24-луночных планшетах (SplLifeSciences) при 37 °С, 4 % содержании CO_2, абсолютной влажности. Клонирование проводили в CO_2 инкубаторе CELL 48 (стандартная линия) в течение 14 суток. Смену 60 % среды осуществляли два раза в неделю.

Для изучения организации клеточного слоя методом сканирующей электронной микроскопии образцы имплантатов с клетками фиксировали в 2,5 % растворе глутарового альдегида. Полученные препараты исследовали в растровом микроскопе Philips 500.

Операции по внедрению имплантатов, насыщенных аутологичными прилипающими клетками костного мозга, под общим наркозом (рометар — 8 мг/кг, золетил 6 мг/кг — внутримышечно) выполняли на базе ГОУ ВПО УГМА Росздрава Д. Г. Близнец, к. м. н. Э. Б. Макарова, к. м. н. А. И. Исайкин. Всего внедрено 76 имплантатов 29 кроликам. Имплантаты из ПТ или из ПТ с а-С диаметром 4,5 мм и длиной 6 мм вводили в мыщелки большеберцовой и бедренных костей кроликов. С соблюдением правил асептики выполняли продольный разрез по внутренней поверхности метадиафиза кости до 1,5 см, выделяли костную площадку. Сверлом 4 мм формировали канал с проникновением в костномозговой канал, вход в него раззенковывали сверлом 4,5 мм, с помощью импактора в метадиафиз устанавливали титановый имплантат таким образом,

чтобы поверхность торца имплантата сравнялась с плоскостью кости. Положение имплантата контролировали рентгенологически. Через 5–6 часов животные наступали на оперированную конечность, их помещали в отдельные клетки, где они могли свободно перемещаться. Через 4, 16 и 52 недели после операции животных выводили из эксперимента.

Механические испытания прочности новообразованной костной ткани проводили на универсальной испытательной машине FP 100/1 с автоматической записью диаграммы. Нагрузка увеличивалась постепенно до разрыва образца. Предел прочности σ рассчитывался по формуле $\sigma = P/S$, где P — сила, при которой происходит разрыв образца, S — площадь, по которой произошел разрыв. Площадь определяли по увеличенным снимкам зоны разрыва. Относительный предел прочности на разрыв (σrel) определяли как отношение $(\sigma_{НКТ}/\sigma_{КТ}) \times 100$ %, где $\sigma_{НКТ}$ — предел прочности на разрыв новообразованной костной ткани и $\sigma_{КТ}$ — предел прочности на разрыв нативной кости.

Для гистологического исследования новообразованной костной ткани костные блоки с имплантатами для удаления титановой матрицы помещали в раствор плавиковой кислоты и этиленгликоля [9]. После вытравливания титана новообразованную костную ткань изучали с помощью сканирующего электронного микроскопа QUANTA 200 или проводили декальцинацию костной ткани в растворе BiodecR (Bio-Optica), затем обезвоживали в спиртах восходящей концентрации с дальнейшей заливкой парафином. Тонкие срезы (6–7 мкм), полученные на санном микротоме МС-2, окрашенные гематоксилином и эозином или пикрофуксином по ван Гизону, изучали с использованием микроскопа «Micros». Статистическую обработку результатов выполняли с использованием непараметрического критерия (двухсторонний вариант) Манна–Уитни [3].

РЕЗУЛЬТАТЫ

Результаты культивирования миелокариоцитов в присутствии образцов полированного титана с алмазоподобным покрытием и без покрытия. Применение образцов титана с а-С при инкубации миелокариоцитов кролика в течение 4 часов приводило к большей сохранности жизнеспособности клеток, о чем свидетельствовало значимое снижение (до 66,3 %,) концентрации ЛДГ в супернатанте по сравнению с культурами, инкубированными с образцами без покрытия. При использовании в качестве подложки полированного титана с напыленной в вакууме углеродной алмазоподобной пленкой количество адгезировавших на ней клеток значимо не изменялось по сравнению с количеством клеток, адгезировавших на подложку из титана без покрытия. Не выявлено значимых отличий и в активности NADPH-оксидаз миелокариоцитов при тестировании образцов из полированного титана без покрытий и с алмазоподобными покрытиями.

При исследовании клоногенной способности костномозговых прекурсоров в присутствии титановых образцов через 7 суток была выявлена тенденция к увеличению колониеобразующей способности (КОС) адгезирующей фракции миелокариоцитов в культурах, инкубированных в присутствии титана с а-С, по сравнению с КОС костного мозга, культивированного в присутствии титана. В культурах с титаном с а-С имели тенденцию к увеличению количество кластеров фибробластоподобных клеток (колониеобразующих единиц, содержащих от 3 до 50 клеток [4]) до 126 % и количество колоний (колониеобразующих единиц, содержащих более 50 клеток) до 180 % по сравнению с культурами с титаном без а-С. Морфологически культуры прилипающей фракции миелокариоцитов, образованные в присутствии титана с а-С или без него, не различались. К 7 суткам во всех лунках основная масса клеток имела фибробластоподобную морфологию, часть располагалась упорядоченно, к 10–18 суткам образуя многослойные тяжистые структуры.

Клеточность культур фибробластоподобных клеток, образовавшихся в присутствии образцов титана с а-С, а также площади, занятые этими культурами к 18 суткам культивирования, имели тенденцию к увеличению по сравнению с культурами, выросшими в лунках с титаном без а-С. Так, площадь фибробластоподобных культур, образовавшихся в присутствии титана к 18 суткам, составляет 19,93±11,44 мм^2/лунку; в присутствии титана с а-С – 27,47±12,53 мм^2/лунку. На 32 сутки культивирования клеточность культур фибробластоподобных клеток с образцами титана с а-С значимо превышала клеточность культур с титаном без а-С (15,3 ± 3,5; 9,7 ± 0,34 × 10^6 клеток/мл соответственно).

Культивирование прилипающей фракции костного мозга кролика на образцах пористого титана с алмазоподобным покрытием и без покрытия. При исследовании поверхности пористых титановых образцов с покрытием и без покрытия, насыщенных прилипающей фракцией миелокариоцитов кроликов, с помощью сканирующей электронной микроскопии уже на 3 сутки инкубации обнаруживаются расположенные преимущественно в порах титановых матриц обоих тестируемых образцов многочисленные гранулоцитомакрофагальные и ядросодержащие эритроидные клетки, стромальные элементы (фибробластоподобные, веретеновидные клетки). Часть клеток располагается в нишах морфологически однородными группами, в 80–90 % это группы по 5–10 клеток, в 5–11 % по 10–50 клеток, в 2–5 % группы представлены 50 и более клетками. Колониеподобное расположение клеток позволяет предполагать их формирование следствием дифференциации КОЕэ и КОЕгм. Заполняющие ниши в титановой матрице клетки нередко образуют отростки и контактируют между собой (рис. 1).

На некоторых препаратах в нишах пористой титановой матрицы видны образующиеся, вероятно, коллагеновые волокна, располагающиеся параллельно друг другу.

Результаты имплантации пористых титановых образцов с углеродной пленкой и без покрытия, насыщенных *in vitro* прилипающей фракцией аутологичных миелокариоцитов, в дефект костной ткани. Через 4 недели после операции все сквозные поры

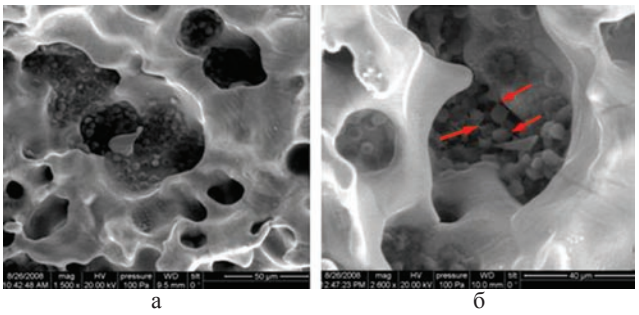

Рис. 1. Сканирующая электронная микроскопия. 3 сутки культивирования прилипающей фракции костного мозга кролика на пористом титане: а — ув. × 1500, б — ув. × 2600. Стрелками показаны цитоплазматические выросты в местах межклеточных контактов

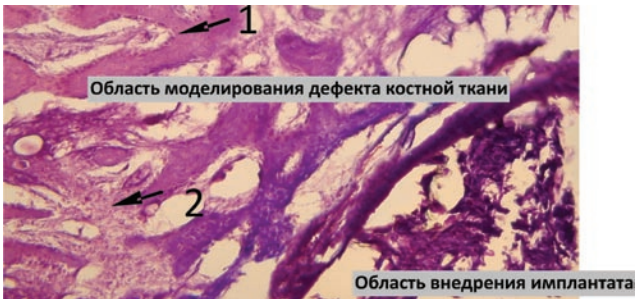

Рис. 2. 4 недели после операции. Имплантат — пористый титан. Ув. × 200, окраска гематоксилином и эозином: 1 — остеобласты, расположенные по периферии трабекул; 2 — межтрабекулярные пространства, характеризующиеся клеточностью, васкуляризацией

имплантатов при использовании обоих тестируемых образцов (ПТ, ПТ с а-С) проросли новообразованной костной тканью.

Морфологическое исследование, выполненное совместно с к. м. н. И. П. Кудрявцевой, выявило, что в области смоделированного дефекта костной ткани между внедренным имплантатом и материнским ложем образуется ткань, состоящая из молодых костных трабекул с расположенными на их поверхности остеобластами (рис. 2, 3). Межтрабекулярные пространства характеризуются высокой клеточностью, васкуляризацией. В периферических отделах области внедрения имплантата остеогенез идет за счет молодых костных трабекул, врастающих из материнского ложа, по краям трабекул располагаются остеобласты. Костеобразование в порах происходило активнее при использовании имплантатов ПТ с а-С, что проявлялось меньшей неравномерностью окраски матрикса и менее выраженной его базофилией.

Через 16 недель после операции сеть костных трабекул становится более плотной, клеточность снижа-

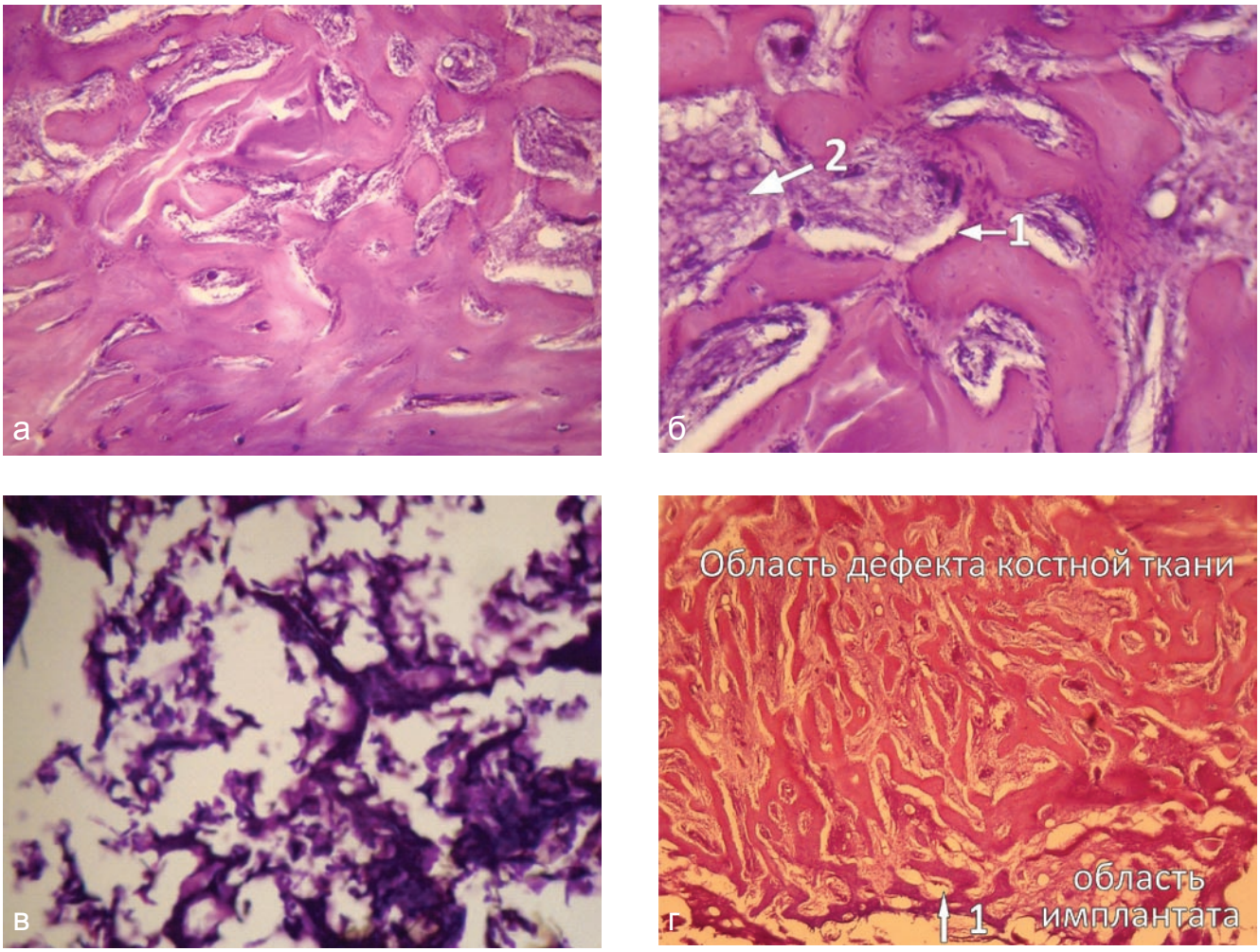

Рис. 3. Пористый титан с алмазоподобным покрытием, 4 недели после операции: а, б — новообразование костной ткани в области операционного поля; в, г — новообразование костной ткани в области имплантата (в порах имплантата). Ув. а, г — ×100, б, в — ×200; окраска гематоксилином и эозином: 1 — остеобласты, расположенные по периферии трабекул; 2 — межтрабекулярные пространства, характеризующиеся клеточностью, васкуляризацией

ется, клетки лежат в плоских лакунах, матрикс становится слабо, но более равномерно окрашенным. По периферии области внедрения имплантата наблюдаются зрелые костные трабекулы. Распространенность зрелых костных трабекул большая при использовании имплантатов с алмазоподобными пленками.

Через 52 недели после операции новообразованная в области операционного дефекта костная ткань прилежит непосредственно к имплантатам (ПТ и ПТ с а-С). Для нее характерны признаки склерозирования (сужение гаверсовых каналов, мозаичность строения), которое менее выражено при использовании имплантатов из ПТ с а-С по сравнению с имплантатами из ПТ.

Поры изучаемых имплантатов (ПТ и ПТ с а-С) заполнены по всей площади костными структурами различной степени зрелости. В области внедрения имплантатов ПТ с а-С по сравнению с ПТ зрелые трабекулы с четко выраженным остеоцитарным строением, присущим зрелой структуре, занимают большую площадь.

В течение всего срока наблюдения площадь, занимаемая новообразованной зрелой костной тканью в порах имплантатов, увеличивалась. В группе с ПТ с а-С площадь, занятая зрелой костной тканью, к 52 неделям увеличилась значимо — до 68±4 %, по сравнению с имплантатами из ПТ — 59±4 %. Возможно, это объясняется свойством алмазного покрытия связывать костный морфогенетический белок-2 (КМБ-2), являющийся истинным остеоиндуктором [10].

Относительный предел прочности новообразованной костной ткани на разрыв уже через 4 недели показал значимо большую прочность новообразованной кости на границе внедренного имплантата и материнской костной ткани при использовании ПТ с а-С, чем при использовании ПТ (табл. 1). Эта разница сохранялась до 16 недель и нивелировалась к 52 неделям после операции, когда прочность композита «новообразованная кость – имплантат – материнское ложе» приближалась к прочности нативной кости.

Таблица 1

Оценка прочности новообразованной костной ткани

	Относительный предел прочности, %		
	4 недели	16 недель	52 недели
ПТ, M±s, (n)	39±2 (n = 3)	46±2 (n = 3)	94±4 (n = 3)
ПТ с а-С, M±s (n)	57±8* (n = 3)	70±1* (n = 3)	94±3 (n = 3)
Примечание: * — $p \leq 0,05$.			

ВЫВОДЫ

1. Таким образом, при исследовании *in vitro* была выявлена большая жизнеспособность миелокариоцитов, тенденция к увеличению колониеобразующей способности прилипающей фракции миелокариоцитов при использовании образцов титана с алмазоподобным углеродным (а-С) покрытием по сравнению с образцами титана без покрытия.
2. Применение *in vivo* пористых титановых имплантатов с алмазоподобным углеродным нанопокрытием (а-С) приводит к образованию более зрелой и прочной костной ткани в порах имплантов.
3. Применение углеродного алмазоподобного нанопокрытия (а-С) пористого трансплантата замедляет процессы склерозирования вновь образованной костной ткани.

ЛИТЕРАТУРА

1. Буякова С. П., Хлусов И. А., Кульков С. Н. Пористая циркониевая керамика для эндопротезирования костной ткани // Физ. мезомеханика. 2004. № 7. (Спец. вып.). Ч. 1. С. 127–130.
2. Заживление костных дефектов ветви нижней челюсти кроликов под биоинженерными конструкциями из титана и золотого сплава с ксеногенными мезенхимальными стволовыми клетками / У. В. Вольперт [и др.] // Стоматология. 2009. № 1. С. 4–8.
3. Гланц С. Медико-биологическая статистика. М.: Практика, 1999. 459 с.
4. Гольдберг Е. Д., Дыгай А. М., Шахов В. П. Методы культуры ткани в гематологии. Томск: Изд-во ТГУ, 1992. 272 с.
5. Имплантат — носитель клеточного материала из пористого титана / В. И. Итин [и др.] // Клеточная трансплантология и тканевая инженерия. 2006. № 3 (5). С. 59–63.
6. Киселева Е. П., Полевщиков А. В. Метод автоматизированного учета НСТ-теста // Клин. лаб. диагностика. 1994. № 4. С. 27–29.
7. Клеточные технологии в травматологии и ортопедии: пути развития / Р. В. Деев [и др.] // Клеточная трансплантология и тканевая инженерия. 2007. Т. 2, № 4. С. 18–30.
8. Фролова Е. Н. Применение титанового сплава в качестве носителя для стволовых клеток с целью ускорения регенерации дефекта челюсти в эксперименте: автореф. дис… канд. мед. наук. М.: МГМСУ, 2008. 24 с.
9. Хафизов Р. Г. Изучение новообразованной ткани внутри пористой структуры никелид титанового имплантата методом глубокого травления по Миргазизову // Рос. вестн. дентальной имплантологии. 2006. № 1/2 (13/14). С. 26–29.
10. Immobilized BMP-2 on nano-crystalline diamond remains strongly bioactive / F. R. Kloss [et al.] // Nano Med. 5-th Intern. Workshop on Biomed. Appl. Nanotech. Febr, 16–17. Berlin: Germany, 2006. P. 34.
11. Release of metals from osteosynthesis implants as a method for identification: post-autopsy histopathological and ultrastructural forensic study / E. Palazzo [et al.] // Int. J. Legal Med. 2009. Vol. 125. No 1. P. 21–26.
12. Ryan G., Pandit A., Apatsidis D. P. Fabrication methods of porous metals for use in orthopaedic application // Biomaterials. 2006. Vol. 27, No 13. P. 2651–2670.
13. Mechanical properties and osteoconductivity of porous bioactive titanium / M. Takemoto [et al.] // Biomaterials. 2005. Vol. 26, No 30. P. 6014-6023.

14. Rapid prototyping: porous titanium alloy scaffolds produced by selective laser melting for bone tissue engineering / P. H. Warnke [et al.] // Tissue Eng. Part C Methods. 2009. Vol. 15, No 2. P. 115–124.
15. Fabrication of biomimetic apatite coating on porus titanum and their osteointegration in femurs of dogs / C. Y. Zhao [et al.] // Materials Science and Engineering: C. 2010. Vol. 30, No 1. P. 98–104.

Рукопись поступила 02.07.11.

Сведения об авторах:
1. Макарова Эмилия Борисовна — ФГУ «УНИИТО им. В. Д. Чаклина» Минздравсоцразвития России, г. Екатеринбург, с. н. с., к. м. н.; e-mail: emilia1907@yandex.ru.
2. Захаров Юрий Михайлович — Челябинская государственная медицинская академия, академик РАМН, заведующий кафедрой нормальной физиологии; e-mail: zaharovum@chelsma.ru.
3. Рубштейн Анна Петровна — Институт физики металлов УрО РАН, г. Екатеринбург, с. н. с., к. ф.-м. н.; e-mail: rubshtein@imp.uran.ru.
4. Исайкин Анатолий Иванович — ГОУ ВПО «Уральская государственная медицинская академия», г. Екатеринбург, заведующий экспериментальным отделом, к. м. н.

© Е. Б. Трифонова, 2011

УДК 611.018.4–003.93:616.71-001.5-089.227.22

Закономерности костного ремоделирования после чрескостного остеосинтеза при сниженной минеральной плотности костной ткани

Е. Б. Трифонова

Mechanism of bone remodeling after transosseous osteosynthesis in case of reduced bone tissue mineral density

E. B. Trifonova

ФГУ «Уральский НИИ травматологии и ортопедии Минздравсоцразвития России», г. Екатеринбург (директор — д. м. н. И. Л. Шлыков)

Состояние костного ремоделирования при репаративном остеогенезе у пациентов после иммобилизации зависит от метаболических особенностей остеогенных клеток и от баланса биоэнергетических реакций. Выраженность метаболического ответа на иммобилизацию связана со степенью снижения минеральной плотности костной ткани.

Ключевые слова: метаболизм костной ткани; остеогенез; иммобилизация.

The condition of bone remodeling in case of reparative osteogenesis of patients after immobilization depends on the metabolic peculiarities of osteogenic cells, as well as on the balance of bio-energy reactions. The manifestation degree of metabolic response to immobilization is associated with the degree of reduction in bone tissue mineral density.

Keywords: bone tissue metabolism; osteogenesis; immobilization.

Кость представляет собой динамично развивающуюся систему, в которой постоянно протекают процессы моделирования и ремоделирования, определяющие ее массу, форму и архитектонику. Молекулярное понимание этих процессов важно для многих аспектов скелетной физиологии [12]. Костное ремоделирование рассматривают как вариант физиологической регенерации костной ткани, представленный балансом резорбтивных и костеобразовательных процессов и направленный на сохранение костного гомеостаза со сложной иерархией регуляторных механизмов [3, 10].

Остеопороз и остеопения различной этиологии являются самыми распространенными заболеваниями костной системы [8]. Актуальность изучения особенностей костного ремоделирования при сниженной минеральной плотности костной ткани (МПК) обусловлена ростом высокоэнергетических травм, что, как правило, связано с определенным, иногда длительным, периодом иммобилизации пациентов, приводит к снижению МПК до состояния остеопении или остеопороза (ИОП) и сопровождается значительным увеличением сроков сращения [1].

При сниженной МПК нарушено как моделирование, так и ремоделирование костной ткани [7]. Поэтому оптимизация этих процессов на фоне низкой МПК предполагает раскрытие механизмов регуляции сопряжения костной резорбции и костеобразования.

Цель работы — изучить в условиях репаративного остеогенеза метаболическую адаптацию костной ткани к снижению ее минеральной плотности при иммобилизации.

МАТЕРИАЛ И МЕТОДЫ

Исследование проведено у 32 пациентов (средний возраст 40,3±11,0 лет; мужчин 20, женщин 12), поступивших с диагнозом несращения костей конечностей и разной МПК (все пациенты обследованы и пролечены в травматолого-ортопедическом отделении института под руководством проф. С. В. Гюльназаровой). Давность травмы составила от полугода до трех лет, при этом поврежденная конечность не нагружалась, что привело к развитию иммобилизационной остеопении или остеопороза. Уровень МПК оценивали методом рентгеновской двухэнергетической абсорбциометрии — DEXA (Lunar, USA) (денситометрия выполнена в отделении лучевой диагностики института под руководством канд. мед. наук И. А. Зельского). В зависимости от уровня МПК пациентов разделили на три группы: пациенты с ИОП (17), с остеопенией (9) и нормальной МПК (6) — группа сравнения. При иммобилизации уровень МПК быстро снижается, поэтому группа с нормальной МПК — 6 пациентов. Всем пациентам выполнена операция открытого стабильного остеосинтеза по Илизарову (ОСО). Критерии включения в исследование: пациенты, не принимавшие медикаменты, влияющие на обмен костной ткани (глюкокортикоиды, антиконвульсанты, гормоны щитовидной железы, антикоагулянты и др.), а также не страдающие заболеваниями, ведущими к развитию вторичного остеопороза (эндокринными, ревматическими, заболеваниями крови, почечной и печеночной недостаточностью и др.).

Лабораторные исследования проведены в сыворотке крови и в суточной моче, собранной после трехдневной «безколлагеновой» диеты. В течение года после ОСО с интервалом в три месяца в сыворотке крови изучали особенности маркеров метаболизма костной

ткани: активность термолабильной щелочной фосфатазы (ЩФтерм), активность тартратрезистентной кислой фосфатазы (КФтарт) с расчетом фосфатазного индекса (ФИ = ЩФтерм/КФтарт), уровень кальцитонина, паратгормона, остеокальцина, концентрацию ионизированного кальция (Ca^{2+}), неорганического фосфата, магния. В суточной моче определяли экскрецию кальция, фосфата, общего гидроксипролина в пересчете на креатинин (HOP/Cr). В сыворотке крови оценивали показатели окислительного обмена: общую активность лактатдегидрогеназы (ЛДГ) и малатдегидрогеназы (МДГ), концентрацию лактата, пирувата. Все исследования выполнены унифицированными методами [2, 9] на высокотехнологичном оборудовании: биохимическом анализаторе Specific basic (Konelab), ион-селективном анализаторе Microlyte 3+2 (Konelab), иммуноферментном анализаторе Stat Fax 2200 (Medica) с использованием оригинальных тест-систем, калибраторов и контрольных материалов (Konelab, Siemens, Biocon, Biomerica, DSL). Всем пациентам также выполнено стандартное биохимическое обследование сыворотки крови (уровень глюкозы, общего белка, фракций билирубина, креатинина, мочевины, активности аминотрансфераз), анализ крови на гематологическом анализаторе Cell Dyn 1300 (Abbott) и анализ мочи на полуавтоматическом отражательном фотометре Clinitek 50 (Bayer).

Полученные данные статистически обработаны методами параметрического и непараметрического дисперсионного анализа, также применяли корреляцию по Спирмену [4]. Результаты представлены в виде M — среднего арифметического и m — стандартного отклонения (статистическая обработка данных выполнена под руководством научного сотрудника института математики и механики УрО РАН канд. ф.-м. наук К. С. Кобылкина, что позволило корректно работать с небольшими выборками пациентов).

РЕЗУЛЬТАТЫ И ИХ ОБСУЖДЕНИЕ

В первые три месяца после ОСО отметили активацию маркеров костеобразовательных реакций только при нормальной МПК (табл. 1).

Так, в сыворотке крови значимо выросла в два раза активность ЩФтерм (метаболического маркера остеобластов) по сравнению с фоном. На таком уровне ме-

Таблица 1

Особенности маркеров костного ремоделирования в сыворотке крови пациентов со сниженной минеральной плотностью костной ткани после открытого стабильного остеосинтеза, (M± m)

Срок/группа		Биохимические показатели				
		ЩФтерм, Ед/л	КФтарт, Ед/л	Остеокальцин, нг/мл	Паратгормон, пг/мл	Магний, ммоль/л
До операции	остеопороз, n = 17	29,6±17,3 $p_{остеопения}$ = 0,0154	2,48±1,30	27,4±7,9 $p_{конт}$ = 0,0050	80,1±44,5 $p_{остеопения}$ = 0,0009	0,80±0,05, $p_{конт}$ = 0,1075, $p_{остеопения}$ = 0,0067
	остеопения, n = 9	48,2±11,9	3,50±0,73	35,0±5,3 $p_{конт}$ = 0,0321	15,3±15,6 $p_{конт}$ = 0,0483	0,68±0,18
	норм. МПК, n = 6	47,8±29,3	3,40±0,80	17,7±4,4	50,2±11,2	0,73±0,17
1–3 мес.	остеопороз, n = 17	29,3±17,3 $p_{конт}$ = 0,0031	3,33±1,60	23,6±7,2	71,4±31,2 $p_{конт}$ = 0,1316	0,81±0,007 $p_{конт}$ = 0,0003
	остеопения, n = 9	49,2±36,6 $p_{конт}$ = 0,1024	3,05±0,82	28,0±4,0 $p_{конт}$ = 0,0609	85,0±5,0 $p_{конт}$ = 0,0450, $p_{фон}$ = 0,0506	0,92±0,16 $p_{конт}$ = 0,0495
	норм. МПК, n = 6	97,0±4,0 $p_{фон}$ = 0,1068	3,76±0,62	15,9±4,5	25,1±11,5, $p_{фон}$ = 0,1243	0,66±0,15
5–7 мес.	остеопороз, n = 17	20,8±8,2 $p_{конт}$ = 0,0046	2,4±1,01 $p_{конт}$ =0,0191	27,6±6,4	40,5±20,9 $p_{конт}$ = 0,0138, $p_{остеопения}$ = 0,0079	0,81±0,05 $p_{конт}$ = 0,0017
	остеопения, n = 9	17,5±8,5 $p_{конт}$ = 0,017, $p_{фон}$ = 0,1020	2,55±0,45 $p_{конт}$ = 0,0027	22,0±2,2 $p_{фон}$ = 0,0613	7,0±8,5 $p_{фон}$ = 0,0115	0,95±0,21 $p_{конт}$ = 0,0813
	норм. МПК, n = 6	98,3±5,6	3,85±0,94	28,2±12,3	12,9±11,4 $p_{фон}$ = 0,0524	0,50±0,18
9–12 мес.	остеопороз, n = 17	33,4±19,5	2,59±0,84	33,1±16,0	46,7±23,5	0,90±0,09 $p_{конт}$ = 0,0003, $p_{остеопения}$ = 0,0003
	остеопения, n = 9	60,1±35,7	3,18±1,49	29,2±12,7	31,4±29,6	0,73±0,08
	норм. МПК, n = 6	35,0±16,9	3,60±1,49	26,8±10,3	20,2±19,5	0,71±0,01

Обозначения: $p_{фон}$ — уровень значимости по отношению к фоновым исследованиям; $p_{конт}$ — уровень значимости по отношению к группе сравнения; $p_{остеопения}$ — уровень значимости по отношению к пациентам с остеопенией; M — среднее, m — стандартное отклонение, n — число исследований; МПК — минеральная плотность костной ткани. ЩФтерм-костная фракция щелочной фосфатазы, КФтарт-костная фракция кислой фосфатазы

таболическая активность остеобластов сохранялась в течение полугода, в то время как у пациентов со сниженной МПК роста ЩФтерм в послеоперационном периоде не отметили.

По сравнению с нормальной МПК при снижении ее уровня значимо ниже активность КФтарт (метаболического маркера остеокластов) в сыворотке крови через полгода после операции (период костного сращения): при остеопении — в 1,8 раза ниже ($p \leq 0,05$); при остеопорозе — в 1,6 раза ниже ($p \leq 0,05$), чем при нормальной МПК. Значение ФИ у этих пациентов также ниже: 6,5±2,2 и 8,0±3,1, соответственно группам остеопения-остеопороз, чем в группе сравнения (28,6±8,7).

Обнаружена значимая разница концентрации остеокальцина в сыворотке крови при разном уровне МПК. В течение первых трех месяцев после ОСО при остеопении его уровень значимо выше в 1,8 раза, чем при нормальной МПК и в 1,2 раза выше, чем при остеопорозе, что отрицательно коррелировало с динамикой ЩФтерм. Разнонаправленные изменения маркеров костеобразования в сыворотке крови в зависимости от уровня МПК свидетельствовали о нарушении сопряжения процессов костного ремоделирования [5, 11].

Особый интерес представляла динамика концентрации паратгормона, его уровень снижен в течение полугода при нормальной МПК в 3,9 раза ($p \leq 0,05$) и при остеопорозе в 2,0 раза по сравнению с фоном. При остеопении через 1–3 месяца после ОСО выявили значимый рост уровня паратгормона в 5,6 раза на фоне более высокой активности ЩФтерм (табл. 1), что отражало ускорение костного ремоделирования именно при остеопении и разную скорость метаболических процессов при разном уровне МПК.

В ранее проведенном нами эксперименте по моделированию иммобилизационного остеопороза на крысах Вистар обнаружили значимый дефицит магния в костной ткани, который считаем одним из основных метаболических факторов регуляции костного ремоделирования в условиях снижения МПК при иммобилизации [6]. В связи с этим анализ уровня магниемии при низкой МПК представлял особый интерес. Концентрация магния в сыворотке крови при снижении МПК значимо выше, чем при нормальной МПК. Однако у всех пациентов после иммобилизации независимо от уровня МПК уровень магния в сыворотке крови ниже референсных значений, что свидетельствовало о перераспределении пула этого макроэлемента.

Анализ экскреции маркеров резорбции минерального и пептидного костного матрикса показал, что при остеопении и нормальной МПК их значения близки (табл. 2).

Это проиллюстрировано динамикой экскреции кальция и общего НОР: в период интенсивного остеогенеза (1–3 мес. после ОСО) уровень экскреции этих метаболитов ниже, чем при остеопорозе, а в период формирования костно-мозгового канала (через полгода после ОСО) выявили рост экскреции кальция. У пациентов с ИОП значения Ca/Cr и НОР/Cr в моче гораздо выше, чем при остеопении и нормальной МПК. Интерес представляет корреляция динамики ФИ и экскреции НОР, обнаруженная только при остеопе-

Таблица 2

Динамика маркеров костной резорбции в моче пациентов со сниженной минеральной плотностью костной ткани после открытого стабильного остеосинтеза, (M±m)

Срок/группа		Биохимические показатели		
		Pn/Cr, мг/г	НОР/Cr, мг/г	Ca/Cr, мг/г
До операции	остеопороз, n = 17	645±284	54,4±29,5 $p_{конт}$ = 0,0347; $p_{остеопения}$ = 0,0049	166,4±72,4
	остеопения, n = 9	644±162	21,6±10,8	142,4±64,1
	норм. МПК, n = 6	526±79	22,2±7,3	143,5±55,1
1–3 мес.	остеопороз, n = 17	717±386	36,2±17,7 $p_{конт}$ = 0,0221; $p_{остеопения}$ = 0,0072	145,6±55,9 $p_{конт}$ = 0,0109
	остеопения, n = 9	1010±541	29,9±10,3	124,8±13,8
	норм. МПК, n = 6	728±199	18,6±8,5	90,4±29,6
5–7 мес.	остеопороз, n = 17	856±471	33,4±10,6	128,4±43,3
	остеопения, n = 9	210±23 $p_{фон}$ = 0,0461	16,5±4,5	94,9±30,1
	норм. МПК, n = 6	581±90	20,4±6,5	169,8±12,4
9–12 мес.	остеопороз, n = 17	665±254	34,5±13,3 $p_{конт}$ = 0,1144	145,3±64,9
	остеопения, n = 9	458±159	21,5±6,9	149,2±41,4
	норм. МПК, n = 6	435±289	10,7±2,4	94,0±38,6

Обозначения: $p_{конт}$ – уровень значимости по отношению к группе сравнения; $p_{остеопения}$ — уровень значимости по отношению к группе с остеопенией; M — среднее, m — стандартное отклонение, n — число исследований; МПК — минеральная плотность костной ткани; Pn — фосфат неорганический, НОР — оксипролин, Cr — креатинин, Ca — кальций

Таблица 3

Динамика маркеров биоэнергетических процессов в сыворотке крови пациентов со сниженной минеральной плотностью костной ткани после открытого стабильного остеосинтеза, (M±m)

Срок/группа		Биохимические показатели		
		ЛДГ, Ед/л	МДГ, Ед/л	пируват
До операции	остеопороз, n = 17	200±89	62±28	50,6±17,1
	остеопения, n = 9	267±65	197±129	43,7±12,6
	норм. МПК, n = 6	187±89	35±21	55,0±9,0
1–3 мес.	остеопороз, n = 17	204±99 $p_{конт}$ = 0,0045; $p_{остеопения}$ = 0,0899	59±22	55,2±6,5 $p_{конт}$ = 0,0013
	остеопения, n = 9	274±93 $p_{конт}$ = 0,0033	99±84	49,4±7,3
	норм. МПК, n = 6	368±55	146±124	45,5±4,2
5–7 мес.	остеопороз, n = 17	185±95	127±55	58,4±6,8
	остеопения, n = 9	220±114	202±122	58,5±6,5
	норм. МПК, n = 6	333±82	186±86	51,4±11,9
9–12 мес.	остеопороз, n = 17	155±59 $p_{конт}$ = 0,0027; $p_{остеопения}$ = 0,0026	70±25	53,4±8,2 $p_{конт}$ = 0,0120; $p_{остеопения}$ = 0,0517
	остеопения, n = 9	262±73 $p_{конт}$ = 0,1113	195±110	47,7±7,3
	норм. МПК, n = 6	375±109	119±10	44,3±7,9

Обозначения: $p_{фон}$ — уровень значимости по отношению к фоновым исследованиям; рконт — уровень значимости по отношению к группе сравнения; $p_{остеопения}$ — уровень значимости по отношению к пациентам с остеопенией; M — среднее, m — стандартное отклонение, n — число исследований, МПК — минеральная плотность костной ткани, ЛДГ — лактатдегидрогеназа, МДГ — малатдегидрогеназа

нии ($К_{Спирмена}$ = –0,999, p ≤ 0,05), при остеопорозе или нормальной МПК такой корреляции не отметили.

Для сопряжения процессов костного ремоделирования и для стимуляции костеобразования имеет значение состояние биоэнергетического обмена. После ОСО активность ЛДГ (фермент гликолиза) при остеопорозе значимо ниже — в 1,7–2,1 раза, чем при остеопении и нормальной МПК соответственно (табл. 3).

При такой динамике активности ЛДГ отметили более высокие концентрации пирувата при ИОП по сравнению с другими группами пациентов (p≤0,05), причем коэффициенты его корреляции с динамикой уровня МПК значимо высоки только при нормальной МПК ($k_{Спирмена}$ = 0,984) и при остеопении ($К_{Спирмена}$ = 0,999). Поэтому при снижении МПК до уровня остеопороза адаптацию процессов биоэнергетики связываем с изменением спектра субстратов окисления, что влияло на рост эффективности окислительных реакций и оптимизацию анаболических процессов в костной ткани. Значимых изменений активности МДГ после ОСО не обнаружили.

ЗАКЛЮЧЕНИЕ

Таким образом, комплексный анализ полученных результатов показал разнонаправленную динамику показателей как костеобразования (ЩФтерм и остеокальцина), так и остеолизиса (КФтарт и Ca/Cr, HOP/Cr, паратгормона), изменение баланса биоэнергетических реакций в сторону аэробного окисления за счет снижения активности ЛДГ. Эти данные свидетельствовали об изменении как скорости костного ремоделирования, так и сопряжения процессов остеолизиса и костеобразования при репаративном остеогенезе, что считаем адаптивной реакцией на снижение МПК. Амплитуда метаболического ответа обусловлена степенью снижения МПК. Наиболее выраженная реакция, но в то же время обратимая, отмечена при остеопении, что позволяет считать ее перспективным состоянием для коррекции костного ремоделирования.

Определение различного метаболического ответа на снижение МПК позволяет дифференцировать стадии этого процесса (Патент РФ № 2358655) и считать метаболическую адаптацию к снижению МПК при иммобилизации одним из механизмов регуляции костного ремоделирования.

ЛИТЕРАТУРА

1. Гюльназарова С. В. Иммобилизационный остеопороз: патогенез и принципы лечения несращений костей на этом фоне. Обзор литературы и собственные данные // Вестн. травматологии и ортопедии им. В. Д. Чаклина. 2010. № 2. С. 5–12.
2. Лабораторные методы исследования в клинике: справочник / под ред. проф. В. В. Меньшикова. М.: Медицина, 1987. 368 с.
3. Лунева С. Н., Стогов М. В., Столбиков С. А. Изменения биохимических показателей сыворотки крови у пациентов с закрытыми переломами костей голени в нижней трети при лечении по методу Илизарова // Травматология и ортопедия России. 2007. № 3(45). С. 63–67.
4. Реброва О. Ю. Статистический анализ медицинских данных. Применение пакета прикладных программ STATISTICA. М.: МедиаСфера, 2003. 312 с.

5. Руководство по остеопорозу / под ред. Л. И. Беневоленской. М.: БИНОМ, Лаборатория знаний, 2003. 524 с.
6. Трифонова Е. Б., Осипенко А. В. К вопросу о значении минеральных компонентов костной ткани в механизме формирования иммобилизационного остеопороза в эксперименте // Вестн. Урал. мед. акад. науки. 2009. № 1 (23). С. 85–87.
7. Фрост Н. М. Эволюция взглядов на остеопороз // Остеопороз и остеопатии. 2000. № 1. С. 2–8.
8. Шевцов В. И., Свешников А. А. Остеопороз в XXI веке: проблемы и решения // Остеопороз и остеоартроз — проблема XXI века: морфофункциональные аспекты диагностики, лечения и профилактики: материалы науч.-практ. конф. с междунар. участием, 7–8 октября 2009 года. Курган, 2009. С. 270–272.
9. Энциклопедия клинических лабораторных тестов / под ред. Н. У. Тица. М.: Лабинформ, 1997. 960 с.
10. Blair H. C., Carrington J. L. Bone cell precursors and the pathophysiology of bone loss // Ann. N. Y. Acad. Sci. 2006. Vol. 1068. P. 244–249.
11. Changes in bone turnover markers during 14-day 6 degrees head-down bed rest / H. Kim [et al.] // J. Bone Miner. Metab. 2003. Vol. 21, No 5. P. 311–315.
12. Scutt A., Williamson E. M. Cannabinoids stimulate fibroblastic colony formation by bone marrow cells indirectly via CB2 receptors // Calcif. Tissue Int. 2007. Vol. 80, No 1. P. 50–59.

Рукопись поступила 30.06.11.

Сведения об авторах:
1. Трифонова Елена Борисовна — ФГУ «УНИИТО им. В. Д. Чаклина» Минздравсоцразвития России, заведующая клинико-биохимической лабораторией, к. б. н.; e-mail: trifonlab@mail.ru.

BRONIGEN®

ТЕХНИЧЕСКИЕ СРЕДСТВА РЕАБИЛИТАЦИИ

Трости, костыли, ходунки
Инвалидные коляски
Санитарные приспособления
Противопролежневые матрацы

ПРЕВОСХОДНЫЕ ЭКСПЛУАТАЦИОННЫЕ КАЧЕСТВА
УДОБСТВО В ЕЖЕДНЕВНОМ ИСПОЛЬЗОВАНИИ
ПРОСТОТА ОБСЛУЖИВАНИЯ И САНИТАРНОЙ ОБРАБОТКИ
КОМПАКТНОСТЬ И МАНЕВРЕННОСТЬ
РЕГУЛИРУЕМОСТЬ ПАРАМЕТРОВ И ПРАКТИЧНОСТЬ
ТРАНСПОРТАБЕЛЬНОСТЬ И МИНИМАЛЬНЫЙ ВЕС
НАДЕЖНОСТЬ, ПРОЧНОСТЬ И БЕЗОПАСНОСТЬ

никамед
ООО «НИКАМЕД»
Россия, 127015, Москва, Бумажный проезд, 14, стр. 2
Отдел продаж: (495) 609-63-33 (многоканальный),
факс: (495) 609-62-02
E-mail: sales@nikamed.ru
www.nikamed.ru

ОРТЕКА
МЫ ДАЕМ ОПОРУ
ЕДИНАЯ СПРАВОЧНАЯ СЛУЖБА
Москва (495) 77-55-000
Санкт-Петербург (812) 333-11-33
www.orteka.ru

© Группа авторов, 2011

УДК 615.832.9:616.8-001.35 — 009.62

Эффективность применения криохирургического метода в лечении больных с комплексным регионарным болевым синдромом

М. Л. Золотушкин[1], Н. В. Мензорова[2], Н. Л. Кузнецова[1]

The effectiveness of cryosurgical method using in treatment of patients with complex regional pain syndrome

M. L. Zolotushkin[1], N. V. Menzorova[2], N. L. Kuznetsova[1]

[1] Федеральное государственное учреждение «Уральский научно-исследовательский институт травматологии и ортопедии им. В. Д. Чаклина» Министерства здравоохранения и социального развития Российской Федерации (директор — д. м. н. И. Л. Шлыков)
[2] Государственное учреждение здравоохранения Свердловской области Детская клиническая больница восстановительного лечения Научно-практический центр «Бонум» (директор — д. м. н., профессор С. И. Блохина)

Использование периартериальной криосимпатодеструкции в комплексном лечении больных с комплексным регионарным болевым синдромом позволяет добиться положительных результатов в 96 % наблюдений. При использовании традиционных методов лечения в связи с сохраняющейся декомпенсацией периферического кровотока и вегетативного профиля эффективность не превышает 50 % случаев.

Ключевые слова: комплексный регионарный болевой синдром; криохирургический метод.

The use of periarterial cryosympathodestruction in complex treatment of patients with complex regional pain syndrome allows to achieve positive results in 96 % of observations. While using traditional methods of treatment the effectiveness doesn't exceed 50 % of cases due to the continuing decompensation of peripheral blood flow and vegetative profile.

Keywords: complex regional pain syndrome; cryosurgical method.

ВВЕДЕНИЕ

Комплексный регионарный болевой синдром (КРБС) верхней конечности по предложению экспертов Международной ассоциации по изучению боли (IASP — International Association for the Study of Pain) в 1996 г. был включен в классификацию болевых синдромов [1]. КРБС объединяет чувствительные, двигательные и вегетативно-трофические расстройства. Однако новый термин — КРБС до сих пор принят не всем медицинским сообществом и большинство отечественных и зарубежных авторов используют термин «синдром Зудека». Наиболее часто первопричиной возникновения синдрома Зудека, по данным литературы, выступают переломы [2]. Развивающийся болевой синдром расценивается как отдельный вид нейропатической боли с характерными местными проявлениями и функциональным исходом в контрактуру. Ведущая роль отводится изменению активности симпатической нервной системы. Лечение КРБС весьма длительное, не всегда эффективное, носит симптоматический характер.

Известен способ лечения синдрома Зудека, включающий гипербарическую газовую криотерапию с использованием CO_2, (разработка фирмы «Cryonic Medical» — Франция). Способ позволяет быстро обезболить, подавить воспаление, обеспечивает лимфодренажный и противоотечный эффект [3]. Способ включает только локальное криовоздействие, что не обеспечивает длительного сохранения эффекта, и в зависимости от тяжести патологического процесса курсы лечения необходимо постоянно повторять. Кроме того, острая боль и большая отечность могут делать процедуру болезненной вследствие ощущений, вызываемых давлением газовой струи, что вызывает дискомфорт у пациента.

Наиболее близким является способ лечения комплексного регионарного синдрома верхней конечности с применением торакоскопической и периартериальной симпатэктомии [4]. Учитывая роль симпатического фактора в развитии КРБС, авторы применяли торакоскопическое клипирование симпатического ствола на стороне поражения на уровне Th3, Th4 или периартериальную симпатэктомию плечевой артерии. Положительный эффект использования подтвержден объективными методами диагностики, но не лишен недостатков. Основные из них: травматичность проведения симпатэктомий, необходимость госпитализации пациента, проведение анестезиологического пособия.

Использование симпатэктомий в комплексном лечении различных проявлений нейродистрофического тканевого синдрома приводит к нормализации периферического кровотока [5]. Такой подход к лечению КРБС с использованием малоинвазивных технологий, на наш взгляд, может быть полезен для достижения положительного результата.

Цель исследования. Повышение эффективности комплексного лечения больных с КРБС путем коррекции вегетативных нарушений и периферического кровотока с помощью периартериальной криосимпатодеструкции лучевой артерии и локального криотерапевтического воздействия.

МАТЕРИАЛЫ И МЕТОДЫ

В исследование было включено 67 пациентов травматологического профиля с КРБС, жителей г. Екатеринбурга и Свердловской области. Основную группу составил 31 пациент, обратившийся в ФГУ УНИИТО им. В. Д. Чаклина на консультативный прием врача-травматолога по поводу КРБС (за 2010 г.). В комплексное лечение была включена ПКСД лучевой артерии и локальное криовоздействие с медикаментозной коррекцией. В группу сравнения вошли 36 пациентов (ретроспективный анализ), получивших традиционное комплексное лечение на базе отделений ФГУ УНИИТО им. В. Д. Чаклина с 2002 по 2010 год. Группы идентичны по возрасту, полу, характеру, тяжести заболевания, но различны по способу лечения. В контрольную группу включены 20 практически здоровых людей, по возрасту и полу сопоставимых с пациентами основной группы, не предъявлявших жалоб, характерных для больных, страдающих сердечно-сосудистыми заболеваниями. В работу включены клинический, электронейрофизиологический, статистический методы исследования и методы лучевой диагностики.

Предоперационное обследование пациентов проведено на основании оценки клинической картины заболевания у 67 больных основной группы и группы сравнения. Из анамнеза установлено наличие у пациентов как основной, так и группы сравнения (n = 67) сопутствующих заболеваний: вегето-сосудистой дистонии у 32,6 % больных, остеохондроза — у 31,5 %, язвенной болезни ДПК — у 20,2 %, гастрита — у 19 %. Всего сопутствующие заболевания выявлены в 63 % наблюдений. В группу контроля вошли лица, не имеющие указаний на данную патологию.

По данным РВГ, у больных с КРБС установлено достоверное снижение по сравнению с контрольной группой уровней магистрального и коллатерального кровотока, повышение тонуса сосудистой стенки с отрицательными функциональными пробами (как на поврежденной, так и на интактной кисти) (табл. 1, рис. 1).

По результатам капилляроскопии нарушение микроциркуляции до стадии субкомпенсации выявлено у 39 пациентов при КРБС. На основании проведенных исследований состояния периферического кровотока и микроциркуляции у больных с КРБС и группы контроля установлено, что у всех пациентов имеется субкомпенсация или декомпенсация периферического кровотока, включая микроциркуляцию, в форме ишемии и венозного застоя крови, степень выраженности которых зависит от клинического проявления заболевания.

По данным компьютерной кардиоинтервалографии (КИГ), в исследуемой группе больных в 4 % случаев выявлено минимальное напряжение систем регуляции (0–4 балла), характерное для удовлетворительной адаптации организма к условиям окружающей среды; функциональное напряжение систем регуляции (4–6 баллов) — в 80 %; состояние перенапряжения (6–8 баллов) — в 16 %; состояние истощения (астенизации) систем регуляции (8–10 баллов) не наблюдалось ни в одном случае. Функциональные пробы (орто- и клиностатические) дополнительно выявили выраженные вегетативные сдвиги, как правило, в сторону преобладания симпатической активности (4–6 баллов) в 71 % случаев и состояние перенапряжения (6–8 баллов) в 29 % наблюдений. В группе контроля у всех двадцати человек выявлено состояние минимального или оптимального напряжения систем регуляции (0–4 балла), что характерно для удовлетворительной адаптации организма к условиям окружающей среды. Больные с КРБС в 96 % случаев имели отклонения интегрального показателя активности регуляторных систем (ПАРС) от нормы по сравнению с пациентами группы контроля (10 % наблюдений, $p < 0,01$). Данные компьютерной КИГ свидетельствовали о вегетативных сдвигах с выраженным преобладанием активности симпатического звена и функциональным напряжением системы регуляции у больных с КРБС.

Для коррекции вегетативных нарушений и периферического кровотока больным основной группы в комплексное лечение включены криохирургические методы. Нами разработан «Способ лечения КРБС» (патент № 2010109638 РФ. Приоритетная справка от 15.03.2010 г.), отличающийся простотой и малой травматичностью. При периартериальной криосимпатодеструкции (ПКСД) использован технический прием десимпатизации периферической артерии с помощью криокаутера и экспозиция воздействия, предложенные В. А. Козловым [6].

Абсолютные противопоказания: психические заболевания, тяжелые соматические заболевания в стадии обострения. Относительные противопоказания: общее тяжелое состояние пациента, делающее его хирургически инкурабельным в данный период; отсутствие всех необходимых организационно-технических условий для применения операции; декомпенсация периферического кровотока, дисфункция микроциркуляторного русла, истощение регуляторных механизмов,

Таблица 1

Средние величины реографических показателей у больных с КРБС и в группе контроля

Variable	Kolmogorov-Smirnov Test (НОРМА) By variable Var 6 (Marked tests are significant at p < 0.05000)								
	Max Neg Differnc	Max Pos Differnc	p-level	Mean Group 1	Mean Group 2	Std. Dev. Group 1	Std. Dev. Group 2	Valid N Group 1	Valid N Group 2
RUd	0,000000	1,000000	p < 0,001	2,88155	0,87500	0,130158	0,33736	31	36
RUs	0,000000	1,000000	p< 0,001	2,79150	0,78250	0,062495	0,33573	31	36
KA	–0,972222	0,000000	p < 0,001	0,15972	29,93186	0,147807	28,30675	31	36
α d	0,000000	1,000000	p< 0,001	82,32296	0,12500	1,347380	0,02467	31	36
α s	0,000000	1,000000	p< 0,001	80,91278	0,12556	1,210504	0,02557	31	36

Примечание: $p < 0,01$ — достоверность отличий от группы контроля. Показатели РВГ: RU — реоиндекс, КА — коэффициент асимметрии, α — угол наклона реокривой, d — правая, s — левая конечность.

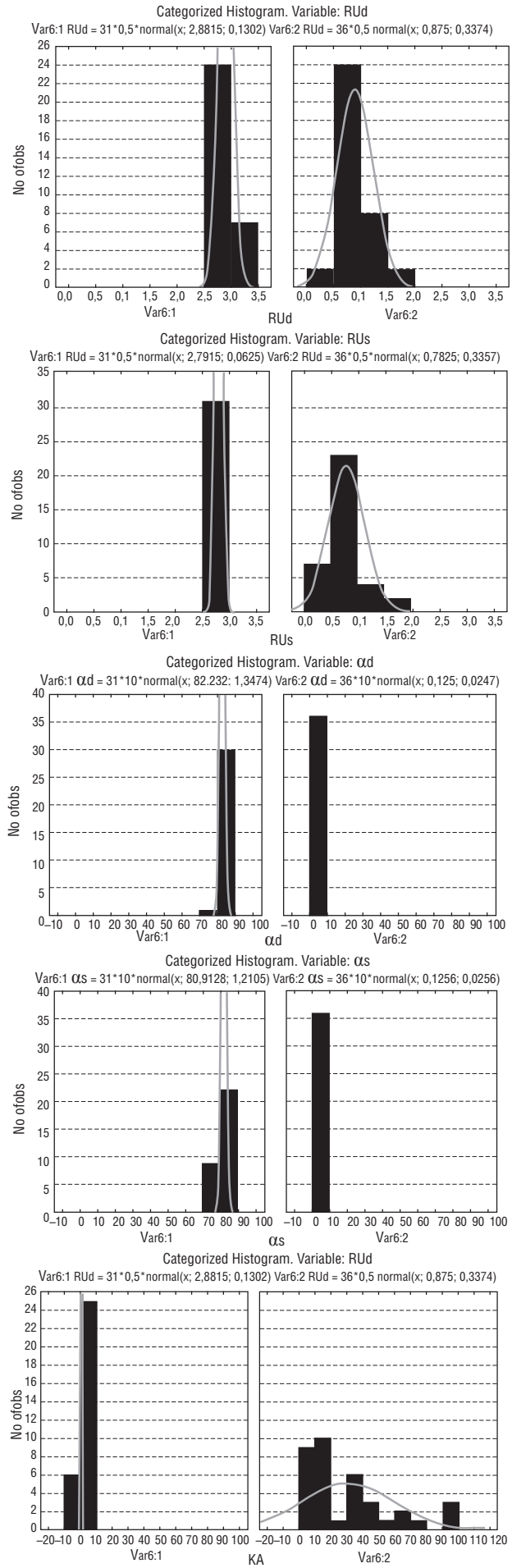

Рис. 1. Результаты реовазографии у больных с КРБС

определяемые дополнительными электрофизиологическими методами исследования.

Методика криохирургического воздействия. Хирург, после местного обезболивания в проекции лучевой артерии, локализация которой определяется по видимой или пальпируемой пульсации, делает продольный разрез кожи и подкожной клетчатки длиной до 2 см. Артерия не выделяется из окружающих тканей. В это время ассистент контролирует готовность криохирургического инструмента и доведения наконечника до необходимой температуры воздействия (от –160º до –170 °С), уровень которой регулируется автоматически. Ассистент располагает наконечник криокаутера в операционной ране, края которой в разведенном состоянии удерживает хирург с помощью сосудистого зажима. Выполняется первый этап замораживания подлежащих тканей без нажима наконечника с экспозицией воздействия 8 секунд, необходимых для разрушения периартериальных нервных волокон. После этого криокаутер удаляется из раны до оттаивания подлежащих тканей. Этот период у пациентов различен и определяется путем визуального контроля. В этот же период проводится оценка правильности воздействия по результатам визуального наблюдения за цветом кожного покрова кисти и заполняемостью внутрикожных и подкожных сосудов. После полного оттаивания подлежащих тканей наконечник криокаутера повторно располагают в ране с той же экспозицией воздействия. Двукратное воздействие на сосуд позволяет дозировано разрушить только нервные окончания конечного симпатического пути, не повреждая сосудистой стенки и содержимого сосуда. Накладывают отдельные узловые швы на кожу, обрабатывают раствором антисептика и применяют давящую повязку.

Методика локального криотерапевтического воздействия. Поступательными движениями по направлению венозного кровотока с помощью катка проф. В. И. Коченова (t° — 187 ºС) криотерапевтическое воздействие осуществлялось в течение 5 минут, в количестве 10 сеансов.

После операции всем больным рекомендовалось комплексное медикаментозное лечение. Оно было направлено на улучшение периферического кровотока, коррекцию вегетативных нарушений с целью закрепления эффекта от симпатодеструкции без учета клинико-морфологической формы и степени тяжести заболевания. Первый курс восстановительного лечения направлен на оптимизацию функционального состояния венозного и артериального звеньев и включает: детралекс по 1 капсуле 2 раза в сутки; никошпан по 1 таблетке 3 раза (в течение двух недель). Второй курс (после снятия швов) назначается для коррекции вегетативных нарушений и проводится с назначением грандаксина по 0,05 г утром, спазгана по 1 таблетке днем, атаракса по ½ таблетки на ночь (в течение 2 недель).

Динамическое наблюдение за пациентами, перенесшими ПКСД, проводилось через неделю и далее через один, два, три, шесть и двенадцать месяцев. Через месяц больного осматривают повторно, при необходимости, по наличию жалоб пациента, производят оценку состояния микроциркуляторного русла и вегетатив-

ного профиля, дают рекомендации локального традиционного воздействия в зависимости от остаточных проявлений КРБС. Через полгода проводилась оценка ближайших результатов, через год — отдаленных.

РЕЗУЛЬТАТЫ

После применения ПКСД лучевой артерии и локального криотерапевтического воздействия у всех больных основной группы интраоперационно отмечено усиление пульсации лучевой артерии, повышение кровоточивости операционной раны, изменение окраски кожных покровов с мраморно-бледного до розового. В первые трое суток после операции у 18 из 40 пациентов отмечено «потепление» ладоней, исчезновение парестезий и болей.

В ближайшем периоде у больных на 2–3 балла были оценены показатели реовазографии на 7-е сутки у 21 из 40 пациентов основной группы (n = 40), в группе сравнения (n = 30) показатели остались на том же уровне, что и до лечения. У всех пациентов основной группы функциональные пробы с нитроглицерином стали положительными, в то время как до операции они были отрицательны. К 30 суткам у 24 из 40 пациентов этой группы показатели были оценены на 2–3 балла, в группе сравнения они остались на том же уровне, что и до лечения. Даже к этому периоду ни у одного пациента функциональные пробы с нитроглицерином не стали положительными. К третьему месяцу у всех пациентов основной группы показатели достигли стадии компенсации (2–3 балла), в то время как в группе сравнения этой стадии достигли 9 из 30 человек. Функциональные пробы с нитроглицерином стали положительными у этих же 9 пациентов.

В ближайшем периоде показатели (просветление фона, правильное расположение капилляров, равномерное движение эритроцитов) капилляроскопии были оценены на 2–3 балла с 7-х суток у 18 из 40 пациентов, с 30-х суток — у большинства больных основной группы, через три месяца достигнутые показатели остались стабильными. В группе сравнения, несмотря на проводимое комплексное лечение с использованием специальных медикаментозных средств, показатели капилляроскопии к 7-м суткам остались на том же уровне, что и до лечения. К концу месяца только у 20 % пациентов достигнута стадия компенсации, у основной части больных (около 70 %) — стадия субкомпенсации. К концу 3-го месяца стадии компенсации и субкомпенсации наблюдались у одинакового количества пациентов (46 % случаев).

При оценке вегетативного статуса, по данным КИГ, определена нормализация систем регуляции (ПАРС 0–4 балла) в основной группе с 7-х суток у 32 из 40 пациентов, а с 30-х суток у 34 из 40 больных. Эта оценка к концу третьего месяца была во всех наблюдениях. Функциональное напряжение системы регуляции (4–6 баллов) к 7-м суткам оставалось у 19 пациентов, к 30-м суткам — у 8.

В группе сравнения только к концу 3 месяца оценки ПАРС (0–4 балла) достигли 9 из 30 пациентов.

ОБСУЖДЕНИЕ И ВЫВОДЫ

Использование ПКСД в комплексном лечении больных с КРБС позволяет добиться положительных результатов в 96 % наблюдений. При использовании традиционных методов лечения, в связи с сохраняющейся декомпенсацией периферического кровотока и вегетативного профиля, эффективность не превышает 50 % случаев.

ЛИТЕРАТУРА

1. Janig W., Stanton-Hicks M. Reflex sympathetic dystrophy: a reappraisal. Seattle: IASP Press, 1996. 249 p.
2. Ортопедия: нац. рук. / под ред. С. П. Миронова, Г. П. Котельникова. М.: ГЭОТАР-Медиа, 2008. С. 611–620.
3. Гипербарическая газовая криотерапия с использованием CO_2 технология фирмы «Cryonic Medical» (Франция); электроресурс. URL: http://www.cryonic.ru/method/neurocryostimulation.
4. Метод симпатэктомии в лечении комплексного регионарного синдрома верхней конечности / В. Г. Голубев [и др.] // Лечение сочетанных травм и повреждений конечностей: тез. докл. Всерос. науч.-практ. конф. М., 2008. С. 65.
5. Кузнецова Н. Л., Крупаткин А. И. Периартериальная криосимпатодеструкция периферических артерий в комплексном лечении вегетативных нарушений. М.: Медицина, 2006. 320 с.
6. Козлов В. А. Морфологическое обоснование применения различных эффектов криовоздействия в клинической практике // Мед. криология. Н. Новгород, 2006. Вып. 6. С. 52–57.

Рукопись поступила 02.06.11.

Сведения об авторах:

1. Золотушкин Максим Леонидович — ФГУ «УНИИТО им. В. Д. Чаклина» Минздравсоцразвития России, г. Екатеринбург, аспирант; e-mail: knl@bk.ru.
2. Мензорова Наталия Витальевна — ГУЗ СО ДКБВЛ НПЦ «Бонум», г. Екатеринбург, заведующая отделением восстановительного лечения, к. м. н.
3. Кузнецова Наталия Львовна — ФГУ «УНИИТО им. В. Д. Чаклина» Минздравсоцразвития России, г. Екатеринбург, заместитель директора по научной работе, д. м. н., профессор.

Случай из практики

© Группа авторов, 2011

УДК 616.718.726-007.21-089.227.84:617.586-007.58-001

Результат замещения костного и мягкотканого дефектов заднего отдела стопы при посттравматическом плоскостопии

С. Я. Зырянов, Ю. П. Солдатов, С. С. Зырянов

The result of filling hindfoot bone and soft-tissue defects for post-traumatic flatfoot

S. Ya. Zyrianov, Yu. P. Soldatov, S. S. Zyrianov

Федеральное государственное бюджетное учреждение «Российский научный центр "Восстановительная травматология и ортопедия" им. акад. Г. А. Илизарова» Минздравсоцразвития РФ, г. Курган (директор — д. м. н. А. В. Губин)

Публикуется методика оперативной коррекции посттравматической деформации заднего отдела стопы с дефект-псевдоартрозом пяточной кости, сопровождающимся трофической язвой и дефектом мягких тканей подошвенной стороны пяточной кости.

Ключевые слова: посттравматическое плоскостопие; дефекты кости и мягких тканей; оперативное лечение; аппарат Илизарова.

The technique of surgical correction of hindfoot posttraumatic deformity with calcaneal defect-pseudoarthrosis accompanied by a trophic ulcer and soft-tissue defect of calcaneal plantar part has been published in the work.

Keywords: posttraumatic flatfoot; bone and soft-tissue defects; surgical treatment; the Ilizarov apparatus.

Открытые переломы пяточной кости с большим смещением костных фрагментов нередко осложняются трофической язвой с выраженным дефектом мягких тканей на подошвенной поверхности заднего отдела стопы. Функциональная нагрузка стопы становится болезненной и часто невозможной как по причине костных деформаций, так и из-за трофической язвы. Особая структура кожи и подкожной клетчатки подошвенной поверхности заднего отдела стопы обосновывает целесообразность выполнения пластики кожных покровов местными тканями.

Представляем клиническое наблюдение, показывающее эффективность данной методики у больных с дефект-псевдоартрозом пяточной кости, сопровождающимся трофической язвой. Больная Т., 43 лет, обратилась с жалобами на деформацию левой стопы, боли по подошвенной поверхности заднего отдела и трофическую язву в этой области, которые исключали полноценную функциональную нагрузку левой нижней конечности. Определялось скудное серозное отделяемое, периодически выделяющееся из язвы.

Восемь лет назад в результате автоаварии получила открытый перелом пяточной кости левой стопы. Пациентке при поступлении осуществлена трансартикулярная фиксация и чрескостный остеосинтез аппаратом Илизарова.

В связи с тактическими и техническими погрешностями перелом пяточной кости не сросся, и на подошвенной поверхности заднего отдела стопы образовалась трофическая язва (рис. 1, 2).

Через два года после травмы осуществлена остеотомия тела пяточной кости левой стопы перпендикулярно его продольной оси и, соответственно, зоне несращения, выполнен остеосинтез аппаратом Илизарова.

После смещения фрагмента пяточной кости по вектору, уменьшающему натяжение мягких тканей на подошвенной поверхности заднего отдела стопы, мы произвели пластику кожи местными тканями. Патологические изменения на стопе при иссечении трофической язвы значительно превышали видимые размеры. Через шесть дней начали дистракцию для восстановления формы заднего отдела стопы и устранения дефекта кости, создавая оптимальные условия для регенерации кожи и консолидации кости (рис. 3, 4, 5, 6).

Результат лечения изучен через два года и пять лет. Пациентка ходит в любой обычной обуви и, несмотря на длительную ходьбу в течение дня из-за условий работы, дискомфорта не испытывает, не хромает.

Таким образом, данная методика позволяет одновременно устранить как костную патологию, так и дефект мягких тканей заднего отдела стопы, а преимущества метода чрескостного остеосинтеза по Илизарову создают взаимные оптимальные условия для сращения, сохраняя и восстанавливая структуру кожи и подкожно-жирового слоя.

Рис. 1. Внешний вид левой стопы больной Т., 43 лет, до операции

Рис. 2. Рентгенограмма в боковой проекции левой стопы больной Т., 43 лет, до операции

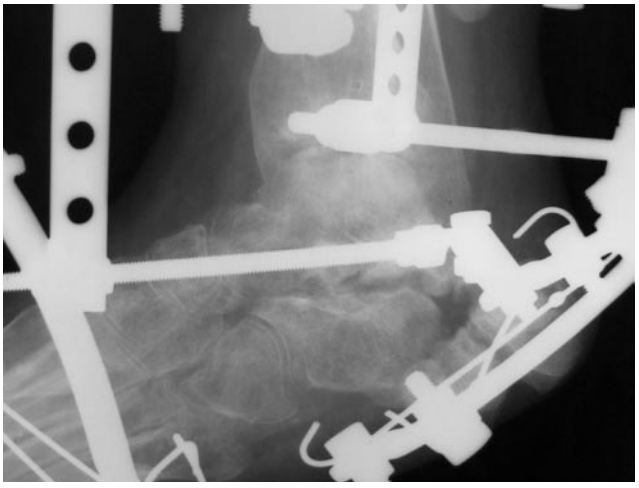

Рис. 3. Рентгенограмма в боковой проекции левой стопы больной Т., 45 лет, в процессе дистракции

Рис. 4. Внешний вид левой стопы больной Т. после снятия швов

Рис. 5. Рентгенограмма левой стопы в боковой проекции больной Т. Результат через 2 года

Рис. 6. Внешний вид левой стопы больной Т., результат кожной пластики. В процессе дистракции пяточной кости

Рукопись поступила 26.11.10.

Сведения об авторах:

1. Зырянов Сергей Яковлевич — ОКБ № 2 г. Тюмени, врач ортопед-травматолог высшей категории, д. м. н.
2. Солдатов Юрий Петрович — ФГБУ «РНЦ «ВТО» им. акад. Г. А. Илизарова Минздравсоцразвития России, заведующий лабораторией коррекции деформаций, удлинения и замещения дефектов конечностей, д. м. н., профессор
3. Зырянов Сергей Сергеевич — ФГБУ «РНЦ «ВТО» им. акад. Г. А. Илизарова, ортопед-травматолог, аспирант.

Гений Ортопедии № 4, 2011 г.

© Т. Ю. Карасева, Е. А. Карасев, 2011

УДК 616.718.49-001.6-072.1

Результат артроскопически ассистируемого лечения больной с наружным вывихом надколенника

Т. Ю. Карасева, Е. А. Карасев

A result of arthroscopically assisted treatment of a female patient with an outer dislocation of the patella

T. Yu. Karaseva, E. A. Karasev

Федеральное государственное бюджетное учреждение «Российский научный центр "Восстановительная травматология и ортопедия" им. акад. Г. А. Илизарова» Минздравсоцразвития РФ, г. Курган (директор — д. м. н. А.В. Губин)

Нестабильность надколенника, или синдром нарушения равновесия надколенника, является тяжелым нарушением функции нижних конечностей и в большинстве случаев приводит к рецидивирующему привычному вывиху надколенника, частота которого составляет от 3 до 5 % всех патологических состояний коленного сустава [1, 2].

Хроническая нестабильность надколенника возникает, как правило, при нарушении движения надколенника в межмыщелковой борозде бедренной кости, обусловленном дисплазией сустава и слабостью медиального поддерживающего связочного аппарата травматической или врожденной этиологии [3, 4].

При легкой степени нестабильности надколенника возможно применение консервативного лечения, включающего физиотерапию, электростимуляцию мышц, лечебную физкультуру и массаж. Пациенту рекомендуется ограничение физических нагрузок и фиксация пораженного сустава наколенником с латеральным пелотом.

При безуспешности консервативного лечения применяются хирургические вмешательства, направленные на ослабление латерального поддерживающего связочного аппарата и на усиление медиального связочного аппарата надколенника.

В настоящее время известно более 150 методов оперативного лечения вывиха надколенника [5–9].

Несмотря на обилие методов, процент неудовлетворительных исходов и в нашей стране и за рубежом велик. Осложняет лечение и ухудшает результаты артроз пателло-феморального сустава. В настоящее время все более широкое применение получают методы артроскопического лечения при первичных и рецидивирующих вывихах надколенника [10–13].

С 2005 г. в клинике РНЦ «ВТО» при лечении пациентов с нестабильностью пателло-феморального сустава применяется артроскопически контролируемый способ, предполагающий выполнение диагностики, санации сустава и восстановления силового равновесия разгибательного аппарата коленного сустава.

Клинический пример.

Пациентка С., 39 лет, поступила в клинику РНЦ «ВТО» с жалобами на боли в области левого коленного сустава, его отечность и нестабильность надколенника. При обследовании отмечен положительный тест «боязни вывиха», гипермобильность надколенника, гипотрофия *m. vastus medialis,* угол между осью бедренной кости и осью собственной связки надколенника (угол Q) менее 15° в связи с латеропозицией надколенника. Определяется остеохондральный перелом медиальной фасетки надколенника (рис. 1).

После сбора анамнеза (два случая предшествующего вывиха надколенника), клинического осмотра пациентки и данных МРТ-исследования диагностирован посттравматический привычный латеральный вывих левого надколенника.

После проведенного обследования было выполнено оперативное вмешательство: диагностическая артроскопия левого коленного сустава, удаление остехондральных фрагментов с дебридментом надколенника и иссечением *Plica alaris medialis* (рис. 2).

Одномоментно был выполнен латеральный релиз (рассечение латеральных поддерживающих связок надколенника) (рис. 3).

Дупликатура капсулы медиального отдела коленного сустава была выполнена с применением артроскопической методики шва «снаружи-внутрь» с достижением конгруэнтности пателло-феморального сочленения (рис. 4).

В послеоперационном периоде коленный сустав был фиксирован ортезом в положении полного разгибания в течение 14 дней, далее фиксация коленного сустава осуществлялась наколенником с латеральным пелотом. Нагрузка на нижнюю конечность была разрешена на вторые сутки после оперативного лечения. Пациентка прошла курс реабилитационного лечения, направленного на усиление медиальных стабилизаторов надколенника, постепенное увеличение амплитуды движений в коленном суставе и восстановление хрящевого покрытия пателло-феморального сочленения коленного сустава.

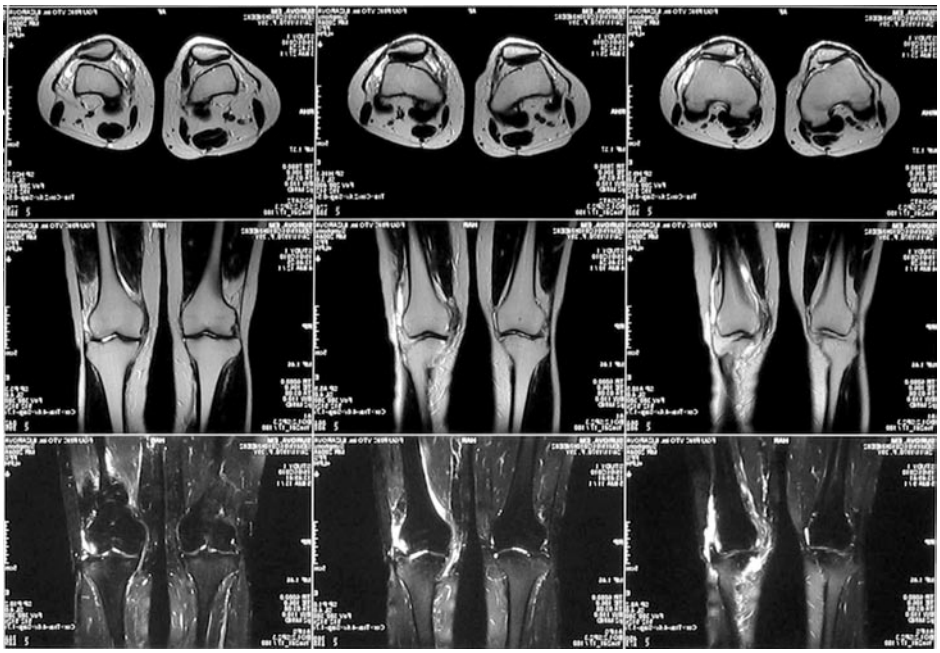

Рис. 1. Данные МРТ-исследования коленных суставов больной С. до лечения

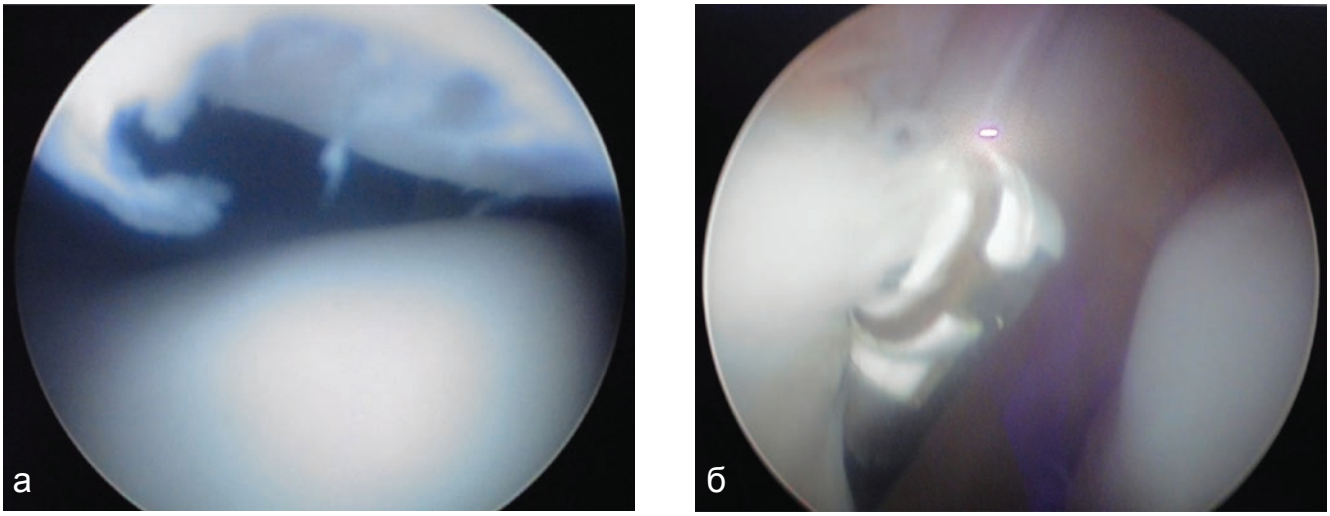

Рис. 2. Артроскопия левого коленного сустава: а — латеропозиция надколенника (дефект латеральной фасетки надколенника), б — иссечение *Plica alaris medialis*

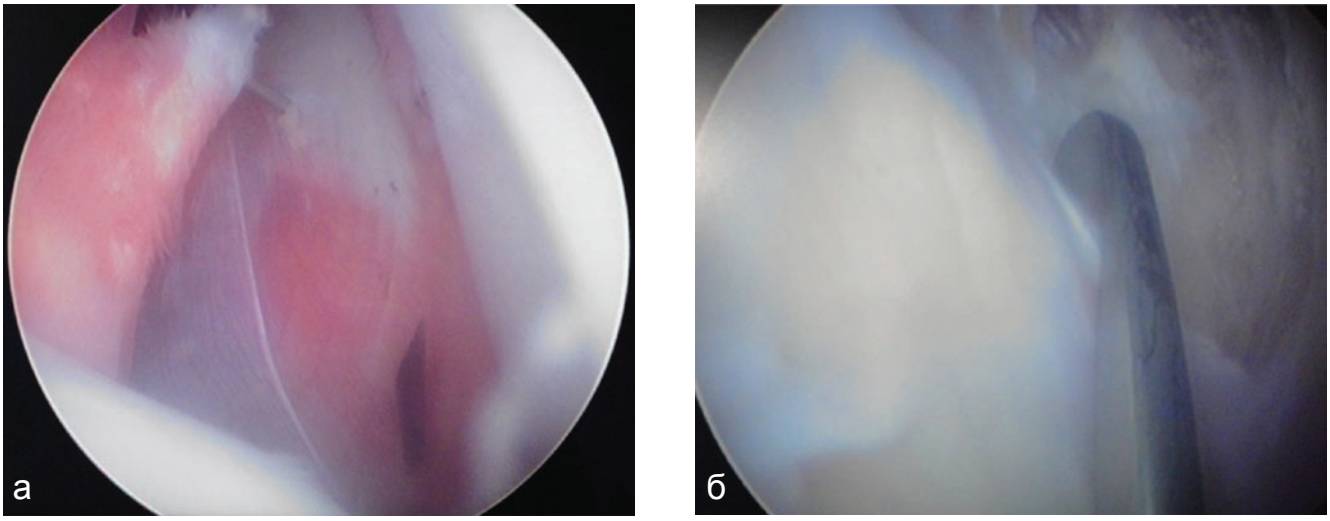

Рис. 3. Артроскопия латерального отдела коленного сустава: а, б — этапы выполнения латерального релиза

Полное восстановление функции коленного сустава достигнуто через 45 дней, на контрольной рентгенографии латеропозиция надколенника устранена, угол Q — 15° (рис. 5).

На контрольном осмотре больная жалоб не предъявляет, ходит без дополнительных средств опоры, хромоты нет. Контуры коленных суставов косметически идентичны, движения в левом коленном суставе в полном объеме, с достаточной мышечной силой (рис. 6).

Таким образом, применение современных артроскопических технологий восстановления функциональности квадрицепса бедра позволяет реконструировать пателло-феморальное сочленение с минимальной травматичностью оперативного вмешательства и способствует полноценной реабилитации пациентов.

Рис. 4. Внешний вид области левого коленного сустава после оперативного вмешательства

Рис. 5. Рентгенограммы коленных суставов больной С.: а — прямая проекция, б — аксиальные проекции

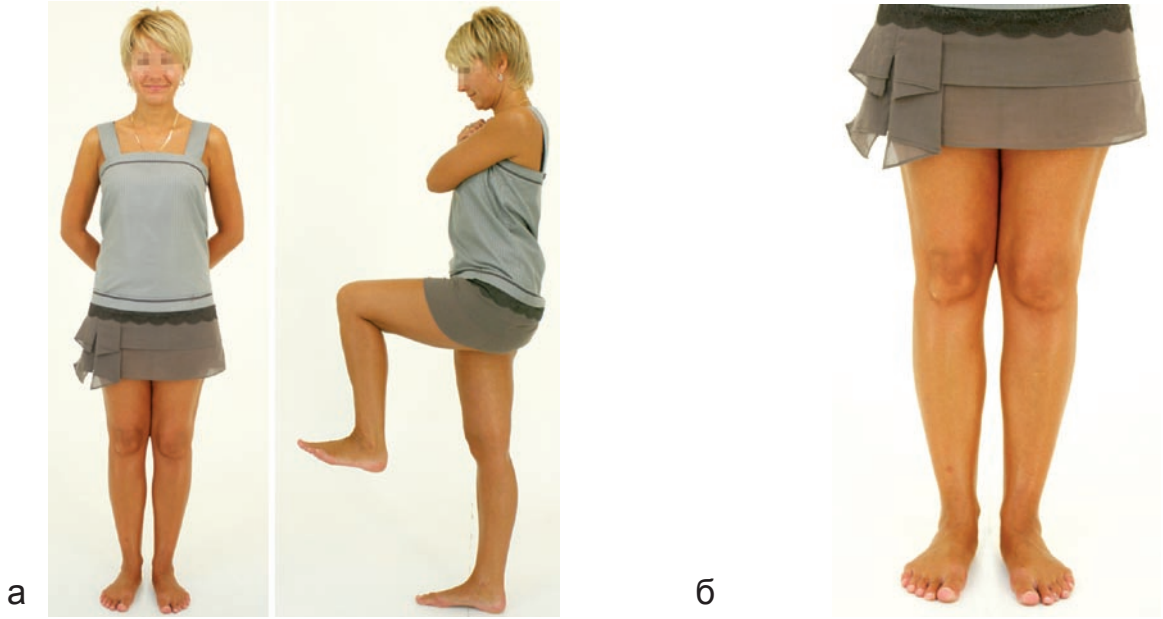

Рис. 6. Результат лечения больной С.: а — функциональный, б — косметический

ЛИТЕРАТУРА

1. Грунтовский В. И. Врожденный вывих надколенника и его хирургическое лечение: автореф. дис… канд. мед наук. Харьков, 1983. 22 с.
2. Архипов С. В. Клиника, диагностика и лечение вывихов надколенника у взрослых: автореф. дис… канд. мед. наук. М., 1985. 15 с.
3. Синдром нарушения равновесия надколенника диспластического генеза. Концептуальная модель / Б. И. Сименач [и др.] // Ортопедия, травматология и протезирование. 1985. № 10. С. 18–23.

4. Клименко И. Г. Диспластический синдром нарушения равновесия надколенника // Сиб. мед. журн. 2009. Т. 88, № 5. С. 128–130.
5. Попков А. В., Буравцов П. П. Привычный вывих надколенника после гематогенного остеомиелита нижней конечности // Гений ортопедии. 2001. № 1. С. 32–34.
6. Baksi D. P. Pes anserinus transposition for patellar dislocations. Long-term follow-up results // J. Bone Jt. Surg. 1993. Vol. 75-B, No 2. P. 305–310.
7. Травматология и ортопедия / под ред. Н. В. Корнилова. СПб.: Гиппократ, 2006. Т. 3. С. 323–325.
8. Буравцов П. П., Гореванов Э. А., Мурадисинов С. О. Методы лечения вывиха надколенника в отечественных и зарубежных публикациях (обзор литературы) // Гений ортопедии. 2006. № 3. С. 69–72.
9. Волоховский Н. Н., Кузнецов И. А., Волоховский А. Н. Практические рекомендации для обследования и оперативного лечения пациентов с вывихами надколенника // Травматология и ортопедия России. 2006. № 2. С. 65–66.
10. Dandy D. J., Desai S. S. The results of arthroscopic lateral release of the extensor mechanism for recurrent dislocation of the patella after 8 years // Arthroscopy. 1994. Vol. 10, No 5. P. 540–545.
11. Letts R. M., Davidson D., Beaule P. Semitendinosus tenodesis for repair of recurrent dislocation of the patella in children // J. Pediatr. Orthop. 1999. Vol. 19, No 6. P. 742–747.
12. Способ артроскопического лечения острого вывиха надколенника у детей / Э. Ф. Самойлович [и др.] // Травматология и ортопедия России. 2006. № 2. С. 263.
13. Комогорцев И. Е. Посттравматическая нестабильность коленного сустава (клиника и диагностика). Иркутск, 2003. 168 с.

Рукопись поступила 03.09.10.

Сведения об авторах:
1. Карасева Татьяна Юрьевна — ФГБУ «РНЦ «ВТО» им. акад. Г. А. Илизарова» Минздравсоцразвития РФ, в. н. с. лаборатории реконструктивного эндопротезирования и артроскопии, к. м. н.
2. Карасев Евгений Анатольевич — ФГБУ «РНЦ «ВТО» им. акад. Г. А. Илизарова» Минздравсоцразвития РФ, м. н. с. лаборатории реконструктивного эндопротезирования и артроскопии, к. м. н.

Обзор литературы

© Группа авторов, 2011

УДК 611.748.54-001-08 (091)

Лечение повреждений ахиллова сухожилия: историческая справка

Г. А. Кесян, Г. Н. Берченко, Р. З. Уразгильдеев, Д. Р. Мурадян, И. М. Дан, Е. С. Анисимов, Т. Г. Нахапетян

Treatment of damages of the achilles tendon: the historical inquiry

G. A. Kesyan, G. N. Berchenko, R. Z. Urazgildeev, D. R. Muradyan, I. M. Dan, E. S. Anisimov, T. G. Nakhapetyan

Центральный Научно-исследовательский институт травматологии и ортопедии им. Н. Н. Приорова, г. Москва (директор — академик РАН и РАМН, заслуженный деятель науки РФ, профессор С. П. Миронов)

Лечение пациентов с разрывами ахиллова сухожилия — актуальная проблема современной травматологии и ортопедии. На первый взгляд, оно кажется достаточно простым, но исследователи неизменно регистрируют высокую частоту неправильной диагностики разрывов ахиллова сухожилия и осложнений после консервативного и оперативного лечения, которые весьма существенно ухудшают качество жизни пациентов. В отечественной литературе вопросы лечения пациентов с разрывами ахиллова сухожилия, на наш взгляд, освещены недостаточно, а во многих случаях информация носит откровенно отрывочный характер. Эти предпосылки являются причиной недостаточной информированности хирургов, травматологов-ортопедов об истинной сложности лечения этой категории пациентов, что во многом обусловлено нехваткой соответствующей литературы. Данное обстоятельство побудило нас обобщить представленные в литературе исторические данные по лечению пациентов с разрывами ахиллова сухожилия. Особый интерес для нас представил исторический очерк решения данной проблемы.

Ключевые слова: ахиллово сухожилие; разрыв; реруптура.

Treatment of patients with Achilles tendon ruptures is an actual problem of modern traumatology and orthopedics. Treatment at first sight seems simple enough, but researchers invariably register high frequency of wrong diagnostics of ruptures of an Achilles tendon and complications after conservative and operative treatments, which rather essentially worsen quality of patient's life. In the domestic literature questions of treatment of patients with Achilles tendon ruptures are in our opinion are reported insufficiently, and in many cases the information has sketchy character. These preconditions are at the bottom of insufficient knowledge of surgeons, traumatologists-orthopedists about true complexity of treatment of this category of patients that is in many respects caused by shortage of the corresponding literature. The given circumstance has induced us to generalize the historical data presented in the literature on treatment of patients with Achilles tendon ruptures. The particular interest for us has presented a historical sketch of the decision of the given problem.

Keywords: achilles tendon; rupture; rerupture.

В начале 2000 года генеральный директор Всемирной организации здравоохранения госпожа Гру Харлем Брундтланд торжественно открыла Международную декаду Костей и Суставов (The Bone And Joint Decade, 2000–2010), основными задачами и направлениями работы которой являлось совершенствование борьбы с наиболее распространенными заболеваниями и травмами опорно-двигательного аппарата, в том числе и с тяжелыми травмами конечностей и, в частности, с разрывами ахиллова сухожилия.

Лечение пациентов с разрывами ахиллова сухожилия — актуальная проблема современной травматологии и ортопедии. Данные повреждения встречаются, в основном, у пациентов трудоспособного возраста от 30 до 45 лет. Частота этой патологии составляет около 18 случаев на 100 тысяч населения в год (M. L. Costa, 2006) [38]. При этом в последние годы, по всей видимости, имеется тенденция повышения частоты разрывов ахиллова сухожилия в популяции, что обусловлено ростом количества людей, занимающихся спортом время от времени при малоподвижном образе жизни в целом.

Лечение пациентов с разрывами, на первый взгляд, кажется достаточно простым, но исследователи неизменно регистрируют высокую частоту неправильной диагностики разрывов ахиллова сухожилия и осложнений после консервативного и оперативного лечения, которые весьма существенно ухудшают качество жизни пациентов и зачастую не позволяют вернуться к тому уровню физической активности, который был до травмы. При этом консервативному и оперативному лечению свойственны разные осложнения — основным недостатком оперативного лечения является высокий риск инфекционных осложнений, а консервативного — высокий риск повторных разрывов (реруптур).

Современной тенденцией как в консервативном, так и в оперативном лечении пациентов с разрывами ахиллова сухожилия является функциональный под-

ход к реабилитации, когда иммобилизация выполняется не только укороченными лонгетами (ниже колена), но и активно применяется ранняя или даже немедленная мобилизация, которая включает в себя как возможность движений стопой, так и осевую нагрузку.

Бурно развиваются миниинвазивные способы лечения пациентов с разрывами ахиллова сухожилия: внедряются специальные направители для чрескожного шва, которые позволяют точнее сопоставить концы сухожилия и снизить вероятность повреждения икроножного нерва, разрабатываются эндоскопические методики сшивания ахиллова сухожилия. Активно развиваются и многочисленные направления тканеинженерных технологий, которые также могут использоваться в лечении пациентов с разрывами ахиллова сухожилия.

Одним из главных условий успеха в лечении пациентов с разрывами ахиллова сухожилия является грамотная программа реабилитации. Наиболее неблагоприятное осложнение — реруптура, как правило, возникает после прекращения иммобилизации, когда пациент начинает самостоятельно увеличивать нагрузку. Зачастую этот процесс происходит бесконтрольно, а необоснованно агрессивная программа реабилитации неминуемо приведет к повторному разрыву, и в таком случае будет необходимо хирургическое вмешательство.

В отечественной литературе вопросы лечения пациентов с разрывами ахиллова сухожилия, на наш взгляд, освещены недостаточно, а во многих случаях информация носит откровенно отрывочный характер. Эти предпосылки являются причиной недостаточной информированности хирургов, травматологов-ортопедов об истинной сложности лечения этой категории пациентов, что во многом обусловлено нехваткой соответствующей литературы. Данное обстоятельство побудило нас обобщить представленные в литературе исторические данные по лечению пациентов с разрывами ахиллова сухожилия. Особый интерес для нас представил исторический очерк решения данной проблемы.

Развитое ахиллово сухожилие отсутствует у больших макак — наших непосредственных эволюционных предков, и является отличительной чертой прямоходящего человека. Это самое крупное и прочное сухожилие в организме человека [57] получило свое название от имени мифического героя Ахиллеса, описанного греческим поэтом Гомером в поэме «Илиада» примерно в 750–650 г. до нашей эры. Ахиллес был великолепным воином и согласно мифу был неуязвим в бою, благодаря тому, что его мать Фетида, услышав предсказание гадалки о грядущей смерти ее сына в бою, окунула его после рождения в реку Стикс, одну из пяти рек преисподней. Однако при этом она держала сына за пятку, и это место осталось нетронутым волшебными водами реки и не получило волшебной защитной силы. В ходе Троянской войны, которая была начата греческим народом против троянцев после того, как Парис украл Елену, жену Менелая, царя Спарты, Ахиллес был бесстрашным и непобедимым воином, наводившим ужас на врага. Отчасти военные врачи могут считать Ахиллеса своим коллегой, поскольку он и лечил раненых.

Во время осады Ахиллес в поединке убивает сына правителя Трои Гектора. Брат Гектора Парис отомстил Ахиллесу, выпустив отравленную стрелу и попав в пяту Ахиллеса [64]. С тех пор под выражением «ахиллесова пята» понимают слабое, уязвимое, незащищенное место. Необходимо отметить, что стрела пронзила непосредственно пятку Ахиллеса, а не пяточное сухожилие.

Расхождение смысловых понятий «ахиллесова пята» и «ахиллово сухожилие» произошло в 1693 году, когда фламандский анатом, профессор анатомии и хирургии Лувейнского университета в Бельгии Phillippe Verheyen (1648–1710) впервые употребил новый анатомический термин. До этого было распространено название «tendo magnus», введенное Гиппократом и «chorda Hippocratis», поддерживаемое некоторыми авторами [39, 45]. В современной анатомии используется термин «tendo calcaneus» [3].

Общепризнано, что впервые разрыв ахиллова сухожилия описал Гиппократ, однако его мнение отличалось некоторой оригинальностью: «Если это сухожилие сильно ударить или порвать, то неминуемо наступает самая тяжелая лихорадка, которая вызовет удушье, расстроит ум и непременно приведет к смерти» [40]. Стоит отметить, что более поздние описания звучат несколько оптимистичнее.

Учитывая тот факт, что труды Гиппократа могли быть плодом коллективного творчества авторов, ряд исследователей считает, что первое описание подкожного закрытого разрыва ахиллова сухожилия дал Ambroise Pare (1510–1590) в 1575 году: «...оно часто раздирается без всякой видимой раны или его целостность нарушается после прыжка, или если человек поскользнется, или если выскользнет нога из стремени, когда наездник запрыгивает на седло, бывает после долгой быстрой верховой езды. Если это несчастье случится, раздастся треск, подобный звуку хлыста кучера, появится западение по ходу сухожилия, которое можно почувствовать пальцем и идти будет невозможно. Лечить такую травму можно долго — постель и всякие лекарства, но нужно четко понимать, что успех призрачен, никогда не нужно обещать ни себе, ни больному исцеления, и в самом начале лечения нужно предупредить, что никогда такое не проходит бесследно и скорее всего человек будет хромать» [62]. В целом Ambroise Pare рекомендовал при разрывах ахиллова сухожилия накладывать бандаж, вымоченный в вине и специях, но тут же отмечал, что результаты весьма сомнительны [36].

Также Ambroise Pare первым описал реруптуру ахиллова сухожилия: «При лечении раны этого большого сухожилия, образующегося из трех мышц и идущего к пятке, я часто замечал, что когда рана причинена мечом в бою, то заживление идет долго и трудно, и когда, наконец, больной встанет с постели, то тотчас происходит повторный разрыв» [58].

Nicolas Andry, автор эмблемы ортопедии и самого термина «ортопедия», в своих памфлетах, изданных в 1723 году, вообще отрицал существование подкожного разрыва ахиллова сухожилия [46].

В 1736 году Jean Louis Petit (1674–1750) описал три случая разрыва ахиллова сухожилия, один из которых

был билатеральным. Знаменитый цирковой акробат Cochois промахнулся при приземлении на тумбу и получил разрыв обоих сухожилий с диастазом в три поперечных пальца. Его лечили следующим образом: положили на живот с согнутыми коленями и стопами в положении подошвенного сгибания, на ноги обули туфли, которые прибили гвоздями к горизонтально подвешенной доске. Так как длительное нахождение в такой позе было для пациента весьма утомительным, то через неделю его повернули на спину, подложив под колени подушки. На всем протяжении лечения применяли спиртовые компрессы. Через 22 дня иммобилизацию прекратили и еще через 10 дней разрешили нагружать ноги. О применении костылей Jean Louis Petit не упоминал, однако был достигнут хороший функциональный результат. Впрочем, не упоминается, вернулся ли Cochois в акробатику. Еще одна тридцатипятилетняя пациентка Пети с избыточной массой тела получила разрыв ахиллова сухожилия, упав при посадке в лодку с пирса. Ее лечили аналогичным способом, и был получен прекрасный функциональный результат [59]. В целом в XVIII столетии от хирургического вмешательства по поводу разрыва ахиллова сухожилия воздерживались.

John Hunter (1728–1793), хирург, член Королевского общества медицины Великобритании, подробно описал в своих мемуарах под номером 355 разрыв ахиллова сухожилия: «В четверг, 20 февраля 1766 года в четыре часа утра я порвал свое ахиллово сухожилие. Я прыгал на носках, так, что пятки не касались пола. Вес моего тела под действием ускорения оказался для сухожилия критичным, и оно порвалось. Раздался треск, который, как мне показалось, можно было слышать во всей комнате. Я почувствовал, что по моей ноге как будто кто-то ударил. Пятки тотчас сами опустились на пол, и я не смог еще раз прыгнуть — чувство дикой боли сковало мою икру, никогда ранее я не чувствовал столь сильной боли, однако я не упал. После я попытался подойти к креслу — моя стопа, скованная судорогой, не слушалась, и пришлось ползти на четвереньках. Добравшись до кресла, я попытался унять судорогу в ноге, согнув ее в колене, но не получилось. Пристально осмотрев ногу, я диагностировал у себя разрыв ахиллова сухожилия. Сначала я забинтовал свою ногу так, что колено было слегка согнуто, а стопа вытянута максимально, при этом концы разорванного сухожилия были в полудюйме порознь друг от друга. Таким способом лечился пять дней, после чего мне привезли бандаж Монро, который был удобен. Слегка отодвинув края можно было следить за концами разорванного сухожилия, но поначалу этого не позволял сделать развившийся отек. Меньше чем через две недели отек и воспаление ушли, никакой разницы между здоровой и больной ногой не было, за исключением небольшого отека, который был больше вечером и совершенно отсутствовал утром. Примерно через три недели я поскользнулся на мокром полу, и вновь — боль и отек, который не позволил определить, разошлись ли концы сухожилия. Примерно еще через две недели отек прошел, и я смог ходить, для этого прекрасно подошли старые туфли с дюймовым каблуком и пряжкой, к которой удобно крепилась шнуровка бандажа. Ночью я не снимал эту конструкцию, чтобы не допустить повреждения из-за неосторожного движения ногой» [30].

Этот случай заинтересовал Хантера и в 1767 году он предпринял ряд опытов на собаках, в ходе которых иглой из офтальмологического набора для лечения катаракты разрезал сухожилия, после чего на разных сроках собак убивали и описывали стадии сращения сухожилия [30].

John Hunter завещал свое тело анатомическому театру с пометкой сохранить ахиллово сухожилие, после его смерти в месте разрыва был обнаружен оссификат, однако само сухожилие в музее не сохранилось [30, 47].

В последующие сто пятьдесят лет повреждения ахиллова сухожилия были описаны многими авторами, однако в них не было ничего принципиально нового по сравнению с работами Хантера.

Бандаж Монро (рис. 1), упоминавшийся Хантером, был изобретен Alexander Monro (1697–1767), старшим из семьи Монро, монополизировавшей на три поколения кресло председателя отделения анатомии и хирургии Эдинбургского университета. Александр Монро подробно описал лечение разрыва ахиллова сухожилия у самого себя. Позже, в 1781 году, на основе этих записей его сын опубликовал книгу, в которой также имелось описание лечения этим способом еще 16 пациентов. Конструкция бандажа была продумана до мелочей: он состоял из икроножной части, выполненной из толстой стеганой ткани, и соединенной с ней домашней туфли, которые прибинтовывались к ноге фланелевой тканью, прокуренной бензоином. Под пряжкой проходила лента, которая крепилась к пятке и голени и позволяла регулировать угол сгибания в голеностопном суставе. После шести недель ношения бандажа его заменяли специальной шиной, которую носили еще пять месяцев. Шина состояла из обуви на высоком каблуке и ленты, которая ограничивала тыльное сгибание стопы. Александр Монро писал: «Моя обязанность сде-

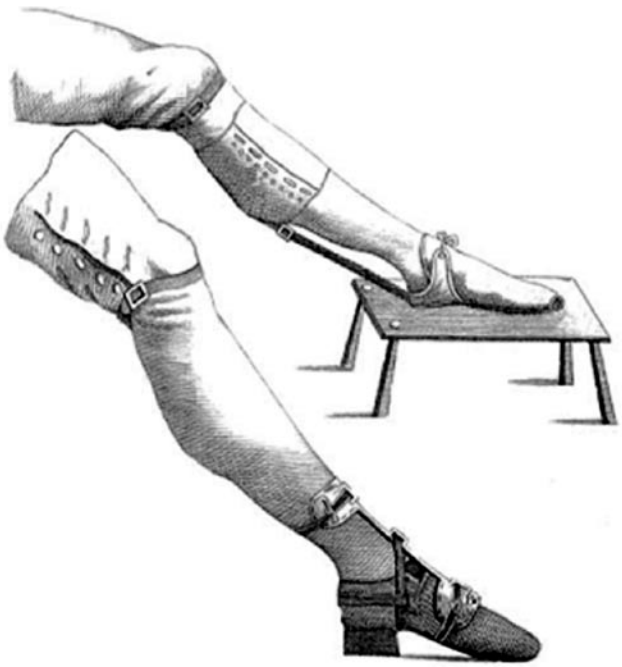

Рис. 1. Бандаж и шина Монро [5]

лать лечение разрыва ахиллова сухожилия наиболее качественным во благо будущих пациентов» [56].

В отечественной медицине сведения об ахилловом сухожилии были представлены в работе знаменитого русского хирурга-новатора Н. И. Пирогова «О перерезке ахиллова сухожилия в качестве оперативно-ортопедического средства» (1840), в которой были изложены новые данные об анатомическом строении сухожильного влагалища и впервые указано на биологические свойства сгустка крови в процессе заживания сухожильной раны [23]. Однако доподлинно неизвестно, применял ли Н. И. Пирогов оперативное лечение по поводу собственно разрыва ахиллова сухожилия.

Считается, что оперативное лечение по поводу разрыва ахиллова сухожилия впервые было предложено французским хирургом Gustave Polaillon в 1888 году [36]. Но если быть более точным, в литературе имеется и более раннее упоминание об оперативном лечении, выполненном Maydl в 1882 году (цит. по D. Glanois, 1943 [41]), а если проводить еще более глубокий исторический анализ, то обнаруживается, что еще в X веке арабские врачи сшивали сухожилие [47]. В XII веке итальянский хирург Guglielmo di Faliceto считал, что концы разорванного ахиллова сухожилия не способны срастись самостоятельно, и вылечить такого пациента возможно только выполнив хирургическое вмешательство [36].

В России об удачных исходах оперативного лечения этого повреждения впервые указали М. Смирягин (1902) и А. М. Острянский (1907) [22, 25]. Однако до середины XX века лечение оставалось преимущественно консервативным. Пожалуй, первое серьезное исследование, посвященное сравнению результатов консервативного лечения у 39 пациентов и оперативного лечения у 29 пациентов, было опубликовано J. Qenu и S. M. Stoianovich в 1929 году [61]. В группу с проведенным оперативным лечением входили пациенты, которые были прооперированы в срок от 48 часов до пяти недель после травмы. В зависимости от давности травмы диастаз варьировал от 2 до 8 см при имеющихся признаках сращения. Концы сухожилия освежали и накладывали шов льняной нитью. Нагрузку на конечность исключали в течение трех недель. В результате как консервативного, так и оперативного лечения были получены примерно одинаково хорошие результаты, однако авторы были более благосклонны в своих выводах к оперативному лечению [61]. Эта работа стала стартом долгого противостояния оперативного и консервативного методов лечения повреждения ахиллова сухожилия, которое продолжается и по сей день.

Harry Piatt, впоследствии ставший президентом Королевского колледжа хирургии Англии и проживший более 100 лет, в 1931 г. описал результаты лечения разрыва ахиллова сухожилия у 11 пациентов. При свежих разрывах им было рекомендовано укрепление шва сухожилием кенгуру, которое дополнительно подшивалось большим количеством тонких кетгутовых нитей [60]. В 1939 г. H. Kager не только подытожил результаты лечения 38 пациентов с разрывами ахиллова сухожилия, но и описал локальную топографическую анатомию [43].

Хирурги из главного госпиталя Массачусетса доложили о результатах лечения 31 пациента с повреждением ахиллова сухожилия за период с 1900 по 1954 год, 25 % из них обращались за медицинской помощью в сроки от 2 до 14 месяцев после травмы [48].

С середины XX века частота этой травмы стала увеличиваться, что связывали с влиянием цивилизации, массовым увлечением спортом, изменениями характера питания и другими факторами [32, 69 и др.]. Так, если Schonbauer со времен A. Pare до 1947 года нашел в мировой литературе данные о судьбе только 154 разрывов ахиллова сухожилия, то уже к концу 1959 года он имел 157 собственных наблюдений (цит. по А. Е. Лысковец-Чернецкой, 1967 [14]), а O. Arner и A. Lindholm в 1959 году при ретроспективном анализе подсчитали, что общее количество описанных в литературе случаев достигает 400 [32]. В этот период имелась устойчивая тенденция к росту количества случаев диагностированного разрыва, которая, возможно, была обусловлена возросшей спортивной активностью, более тщательным клиническим осмотром пациентов при четко описанной клинике и внедрением теста сжатия F. A. Simmond в 1957 году [65], а позже и других диагностических тестов.

Общепризнано, что основу современной тенденции оперативного лечения разрывов ахиллова сухожилия создали работы скандинавских хирургов O. Arner и A. Lindholm, которые в 1958–60-х годах, обобщив мировой и собственный опыт, изложили этиопатогенез и механизм повреждения, особенности клинико-рентгенологической диагностики и лечения разрывов ахиллова сухожилия. Исходя из данных о функциональных исходах, авторы отдали предпочтение оперативному восстановлению сухожилия [32–34]. В последующем оперативное лечение завоевало популярность среди хирургов, которые предлагали различные способы сшивания сухожилия [7, 8, 10, 55], несвободной аутопластики [1, 17, 28, 63], свободной аутопластики [4, 35, 52, 54, 68], аллопластики [2, 6, 11, 15–17, 19, 24] и протезирования [9, 12, 31, 51].

В 1950-х годах активный интерес к лечению пациентов с разрывами ахиллова сухожилия проявляли и отечественные авторы: В. А. Чернавский, Г. Д. Никитин, Н. А. Приоров, В. Д. Добровольский, А. А. Кураченкова, В. К. Калнберз, И. В. Яунзиме, А. А. Путилин, Н. Р. Амосова. Позже их работу продолжили С. С. Ткаченко, З. С. Миронова, Л. Е. Лысковец-Чернецкая и многие другие.

При этом по-прежнему существовал лагерь приверженцев консервативного лечения [18, 20, 26], интерес к которому был обусловлен осложнениями оперативного. При вполне удовлетворительных отдаленных результатах оперативного лечения частота послеоперационных осложнений (прежде всего, инфекционных) оставалась высокой. Так, по сводной статистике двадцати источников, после 775 операций встретилось 155 осложнений (за исключением повторных разрывов), что составило 20 % [66]. Поэтому сообщения американских хирургов R. B. Lea и L. Smith в 1968 и 1972 годах об успешном лечении разрывов ахиллова сухожилия гипсовой повязкой вызвало активный интерес к консервативному методу лечения [49, 50].

В 1970–1980-е годы дискуссия между сторонниками хирургического и нехирургического лечения продолжалась. Защитники консервативного лечения ссылались на высокую частоту осложнений, экономичность и удовлетворительные исходы неоперативной методики. Приверженцы хирургического метода указывали на большое количество повторных разрывов после консервативного лечения, возможность сращения сухожилия с удлинением и ослабление вследствие этого трехглавой мышцы.

Логичный компромисс между оперативным и консервативным методами лечения находится в малоинвазивных методиках. Так, в 1977 году американские хирурги G. W. C. Ma и T. G. Griffith сообщили о хороших результатах лечения 18 свежих разрывов ахиллова сухожилия чрескожным погружным сухожильным швом [53]. Их идея нашла продолжение в модификациях некоторых отечественных хирургов [13, 27]. Однако широкого распространения эта методика не получила.

Накопленный опыт, а также экспериментально-клинические данные по влиянию функционального натяжения на состояние мышцы позволили к концу 1980-х годов большинству хирургов склониться в пользу оперативного лечения. В то же время консервативный метод допускался в качестве альтернативного лечения у больных пожилого возраста, а также при наличии противопоказаний к анестезии и операции [44].

Совершенствование хирургического лечения характеризовалось поиском наиболее щадящих способов анестезии [37, 44], малотравматичных и функционально выгодных разрезов [21, 29], простых и надежных методик соединения сухожильных концов и восстановления сухожильного футляра [42].

Несмотря на обилие исследовательских работ, точная этиология разрыва ахиллова сухожилия до сих пор не ясна [67], точно так же отсутствует единое мнение о тактике лечения свежих разрывов. Некоторые хирурги являются сторонниками операции, а другие считают, что риск осложнений неоправдан и предпочитают консервативное лечение. В настоящее время ведутся разработки эндоскопических методик сшивания ахиллова сухожилия, внедрения тканеинженерных методов при лечении данной патологии, но наиболее активная исследовательская работа идет в направлении совершенствования послеоперационной реабилитации, основной тенденцией которой является ранняя мобилизация и нагрузка.

ЛИТЕРАТУРА

1. Аренберг А. А., Гарновская Л. А. Модификация ахиллопластики по Чернавскому // Ортопедия, травматология и протезирование. 1988. № 2. С. 38.
2. Бруннмайер Г. Э. Пластика ахиллова сухожилия при подкожных разрывах гетерогенной брюшиной: автореф. дис… канд. мед. наук. Караганда, 1971. 16 с.
3. Гайворонский И. В. Нормальная анатомия человека: в 2 т. М.: СпецЛит, 2007. Т. 1. 560 с.
4. Герцен И. Г., Сердюк В. В. О лечении застарелых повреждений ахиллова сухожилия // Ортопедия, травматология и протезирование. 1978. № 5. С. 44–46.
5. Грицюк А. А., Середа А. П. Ахиллово сухожилие. М.: РАЕН, 2010. С. 12.
6. Гулай А. М. Аллотендопластика застарелых повреждений ахиллова сухожилия: клинико-экспериментальное исследование: автореф. дис... канд. мед. наук. Харьков, 1977. 18 с.
7. Зулкарнеев Р. А., Ахметов З. Я. Повреждения ахиллова сухожилия и результаты оперативного лечения // Казан. мед. журн. 1989. Т. 70, № 6. С. 429–431.
8. Карасев В. И. К вопросу о первичном шве ахиллова сухожилия и его отдаленных результатах // Научные работы Пензенской областной больницы им. Н. Н. Бурденко. Пенза, 1970. Сб. 4. С. 51–53.
9. Карасев В. И. Пластика дефектов нейлоновой сеткой при подкожных разрывах ахиллова сухожилия // Ортопедия, травматология и протезирование. 1976. № 11. С. 42–43.
10. Краснов А. Ф., Двойников С. И. Диагностика и лечение повреждений ахиллова сухожилия // Ортопедия, травматология и протезирование. 1990. № 12. С. 38–41.
11. Крупко И. Л., Ткаченко С. С. Пересадка консервированных фасциальных и сухожильных гомотрансплантатов // Вестн. хирургии. 1964. Т. 93, № 8. С. 65–69.
12. Пластика ахиллова сухожилия углеродной лентой в эксперименте: биомеханические свойства имплантата и регенерата / В. С. Лебедев [и др.] // Биомехан. исследования в травматологии и ортопедии: сб. тр. М., 1988. С. 48–51.
13. Лирцман В. М., Имамалиев А. С., Каптелин Ф. А. Восстановление ахиллова сухожилия погружным лавсановым швом при подкожных его разрывах // Сборник трудов ЦИТО. М., 1980. Вып. 22. С. 77–79.
14. Лысковец-Чернецкая Л. Е. Диагностика и лечение повреждений ахиллова сухожилия: автореф. дис… канд. мед. наук. Л., 1967.
15. Лысковец-Чернецкая Л. Е. Фасциальная гомопластика при повреждениях ахиллова сухожилия // Вестн. хирургии. 1964. Т. 93, № 12. С. 123.
16. Нейман Л. Б. Опыт гомопластики при оперативном лечении ахиллова сухожилия // Труды Рижского научно-исследовательского института травматологии и ортопедии. Рига, 1969. Вып. 9. С. 101–107.
17. Никитин Г. Д. К вопросу о пластике при подкожных разрывах ахиллова сухожилия // Хирургия. 1953. № 2. С. 87–88.
18. Никитин Г. А., Линник С. А. Лечение повреждений ахиллова сухожилия: метод. рекомендации / МЗ РСФСР; Ленингр. сан.-гигиен. мед. ин-т; 1979. 15 с.
19. Никитин Г. Д., Линник С. А., Шохман Я. Д. Лечение закрытых повреждений ахиллова сухожилия // Ортопедия, травматология и протезирование. 1984. № 11. С. 43–46.
20. Никитин Г. Д., Лысковец-Чернецкая Л. Е., Линник С. А. Лечение повреждений ахиллова сухожилия у спортсменов // Вестн. хирургии. 1979. Т. 123, № 9. С. 84–88.
21. Николенко В. К. О доступе к поврежденному ахиллову сухожилию // Вестн. хирургии. 1983. Т. 131, № 11. С. 129–130.
22. Острянский А. М. Три случая полного разрыва крупных сухожилий, излеченные непосредственным швом // Воен.- мед. журн. 1907. Т. 220. С. 12–18.
23. Пирогов Н. И. О перерезке ахиллова сухожилия как оперативно-ортопедическом средстве лечения // Собрание сочинений. М., 1957. Т. 1. С. 109–180.

24. Путилин А. А. Пластическое замещение дефектов ахиллова сухожилия при застарелых повреждениях: автореф. дис… канд. мед. наук. Астрахань, 1975. 24 с.
25. Смирягин М. Случай сращения первичным натяжением ахиллова сухожилия // Фельдшер. 1902. № 10. С. 310.
26. Ткаченко С. С., Лысковец- Чернецкая Л. Е. Лечение повреждений ахиллова сухожилия // Хирургия. 1974. № 11. С. 43–48.
27. Цыпин И. С. Чрескожный погружной шов при свежих подкожных разрывах ахиллова сухожилия: автореф. дис… канд. мед. наук. М., 1984. 21 с.
28. Чернавский В. А. Аутопластическое замещение дефекта ахиллова сухожилия при его разрыве // Хирургия. 1953. № 2. С. 86–87.
29. Aldam C. H. Repair of calcaneal tendon ruptures. A safe technique // J. Bone Jt. Surg. 1989. Vol. 71-B, No 3. P. 486–488.
30. The case books of John Hunter / ed. by E. Allen, J. L. Turk, R. Murley. London: Royal Society of Medicine Services, 1993. 699 p.
31. Comparison of the structure of neotendous induced by implantation of carbon or polyester fibres / A. A. Amis [et al.] // J. Bone Jt. Surg. 1984. Vol. 66-B, No 1. P. 131–139.
32. Arner O., Lindholm A. Subcutaneous rupture of the Achilles tendon: a study of 92 cases // Acta Chir. Scand. 1959. Vol. 116, Suppl. 239. P. 1–51.
33. Arner O., Lindholm A., Lindvall N. Subcutaneous rupture of the Achilles tendon. A new roentgendiagnostic method // Acta Chir. Scand. 1960. Vol. 119, No 6. P. 523–525.
34. Arner O., Lindholm A., Orell S. R. Histologic changes in subcutaneous rupture of the Achilles tendon study of 74 cases // Acta Chir. Scand. 1959. Vol. 116, No 5–6. P. 484–490.
35. Bosworth D. M. Repair of defects in the tendon Achilles // J. Bone Jt. Surg. 1956. Vol. 38-A, No 1. P. 111–114.
36. Carlstedt C. A. Mechanical and chemical factors in tendon healing. Effects of indomethacin and surgery in the rabbit // Acta Orthop. Scand. Suppl. 1987. Vol. 224. P. 1–75.
37. Cetti R., Christensen S. E., Reuther K. Ruptured Achilles tendon treated surgically under local anesthesia // Acta Orthop. Scand. 1981. Vol. 52, No 6. P. 675–677.
38. Randomised controlled trials of immediate weight-bearing mobilisation for rupture of the tendo Achillis / M. L. Costa [et al.] // J. Bone Jt. Surg. 2006. Vol. 88-B, No 1. P. 69–77.
39. Eustachi B. Tabulae anatomicae. Romae: Ex officinal typographica Francisci Gonzagae, 1714. 15 p.
40. Rupture of the calcaneal tendon. The early and late management / D. G. Carden [et al.] // J. Bone Jt. Surg. 1987. Vol. 69-B, No 3. P. 416–420.
41. Glanois D. Ruptures et places du tendon d'Achille. A propos de 24 observations. Lyon, 1969. 90 p.
42. Inglis A. E., Sculco T. P. Surgical repair of ruptures of the tendo Achillis // Clin. Orthop. Relat. Res. 1981. Vol. 156. P. 160–169.
43. Kager H. Zur Klinik und Diagnostik des Achillessehnenrisses // Chirurg. 1939. Bd. ll. S. 691–695.
44. Keller J., Bak B. The use of anesthesia for surgical treatment of Achilles tendon rupture // Orthopedics. 1989. Vol. 12, No 3. P. 431–433.
45. Kirkup J. Mythology and history // The foot / ed. by B. Helal, D. Wilson. Edinburgh ; New York: Churchill Livingstone, 1988. 27 p.
46. Kirkup J. R. Nicolas Andry and 250 years of orthopaedy // J. Bone Jt. Surg. 1991. Vol. 73-B, No 3. P. 361–362.
47. Klenerman L. The early history of tendo Achillis and its rupture // J. Bone Jt. Surg. 2007. Vol. 89-B, No 4. P. 545–547.
48. Lawrence G. H., Cave F., O'Connor H. Injury to the Achilles' tendon experience at the Massachusetts General Hospital 1900 to 1954 // Am. J. Surg. 1955. Vol. 89. P. 795–802.
49. Lea R. B., Smith L. Non - surgical treatment of tendo achillis rupture // J. Bone Jt. Surg. 1972. Vol. 54-A, No 7. P. 1398–1407.
50. Lea R. B., Smith L. Rupture of achillis tendon: nonsurgical treatment // Clin. Orthop. Relat. Res. 1968. Vol. 60. P. 115–118.
51. Repair of Achilles tendon ruptures with Dacron vascular graft / J. R. Lieberman [et al.] // Clin. Orthop. Relat. Res. 1988. Vol. 234. P. 204–208.
52. Lynn T. A. Repair of the torn achilles tendon, using the plantaris tendon as a reinforcing membrane // J. Bone Jt. Surg. 1966. Vol. 48-A, No 2. P. 268–272.
53. Ma G. W., Griffith T. G. Percutaneous repair of acute closed ruptured achilles tendon. A new technique // Clin. Orthop. Relat. Res. 1977. Vol. 128. P. 247–255.
54. Chronic rupture of the Achilles tendon: a new technique of repair / R. A. Mann [et al.] // J. Bone Jt. Surg. 1991. Vol.73-A, No 2. P. 214–219.
55. McLaughlin H. L. Repair of major tendon ruptures by buried removable suture // Am. J. Surg. 1947. Vol. 74, No 5. P. 758–764.
56. Monro A. The works of Alexander Monro. Edinburgh: Charles Elliott and George Robinson, 1781. 791 p.
57. O'Brien M. Functional anatomy and physiology of tendons // Clin. Sports Med. 1992. Vol. 11, No 3. P. 505–520.
58. Pare A. The Works of that famous chirurgion Ambrose Parey: translated out of Latin and compared with the French by T. H. Johnson. London: printed by Richard Cotes, 1649.
59. Petit J. L. Traité des maladies des os / Third ed., Vol. 2. Paris: Guillaume Cavelier, 1736.
60. Platt H. Observation of some tendon repairs // Br. Med. J. 1931. Vol. 1. P. 611–615.
61. Quenu J., Stoianovitch S. M. Les ruptures du tendon d,Achille // Rev. Chir. Paris. 1929. Vol. 67. P. 647–678.
62. Rang M. The story of orthopaedics. Philadelphia: W. B. Saunders, 2000. 587 p.
63. Schram A. J., Landry J. R., Pupp G. R. Complete rupture of the achilles tendon: a new modification for primary surgical repair // J. Foot Surg. 1988. Vol. 27, No 5. P. 453–457.
64. Shampo M. A., Kyle R. A. Medical mythology: Achilles // Mayo Clin. Proc. 1992. Vol. 67, No 7. P. 651.
65. Simmonds F. A. The diagnosis of the ruptured Achilles tendon // Practitioner. 1957. Vol. 179, No 1069. P. 56–58.
66. Achilles tendon rupture / C. A. Willes [et al.] // Clin. Orthop. Relat. Res. 1986. Vol. 207. P. 156–163.
67. Williams J. G. Achilles tendon lesions in sport // Sports Med. 1986. Vol. 3. P. 114–135.
68. Zadek I. Repair of old rupture of the tendo Achillis by means of fascia lata: report of a case // J. Bone Jt. Surg. 1940. Vol. 22-A. P. 1070–1071.
69. Die Achillessehnenruptur — 10 Jahresspätergebnisse nach operativer Behandlung. Eine retrospektive Studie / H. Zwipp [et al.] // Unfallchirurg. 1989. Bd. 92, H. 11. S. 554–559.

Рукопись поступила 15.07.11.

Сведения об авторах:
1. Кесян Гурген Абавенович — ЦИТО им. Н. Н. Приорова, заведующий отделением ортопедии взрослых, д. м. н.
2. Берченко Геннадий Николаевич — ЦИТО им. Н.Н. Приорова, заведующий отделением патологической анатомии, д. м. н., профессор.
3. Уразгильдеев Рашид Загидуллаевич — ЦИТО им. Н.Н. Приорова, с.н.с. отделения ортопедии взрослых, к. м. н.
4. Мурадян Давид Рубенович — ЦИТО им. Н. Н. Приорова, н.с. отделения ортопедии взрослых, к. м. н.
5. Дан Иван Манвелович — ЦИТО им. Н. Н. Приорова, аспирант отделения ортопедии взрослых.
6. Анисимов Увгений Сергеевич — ЦИТО им. Н. Н. Приорова, аспирант отделения ортопедии взрослых.
7. Нахапетян Тигран Григорович — ЦИТО им. Н. Н. Приорова, аспирант отделения ортопедии взрослых; e-mail: tigran191984@mail.ru.

81-е заседание Ассоциации травматологов-ортопедов Смоленской области

29 сентября 2011 года в Смоленске состоялось 81-е заседание Ассоциации травматологов-ортопедов Смоленской области.

Повестка дня:

1. Обсуждение проекта Устава региональной общественной организации (Ассоциация травматологов-ортопедов Смоленской области). Докладчик — ассистент кафедры травматологии и ортопедии с ВПХ Смоленской медицинской академии В. Н. Холомьев.
2. Оперативное лечение вальгусной деформации первых пальцев.

На заседании присутствовали: председатель Ассоциации, заведующий кафедрой травматологии и ортопедии с ВПХ Смоленской медицинской академии доцент А. В. Овсянкин, доцент кафедры травматологии и ортопедии с ВПХ Смоленской медицинской академии Таковой Н. Н., главный травматолог Смоленской области И. М. Лединников, секретарь Ассоциации, заведующий травматолого-ортопедическим отделением Смоленской областной больницы Д. Ю. Коршунов, травматологи-ортопеды г. Смоленска и Смоленской области.

В рамках заседания с докладами выступил врач травматолог-ортопед Л. Г. Макинян, ассистент кафедры травматологии и ортопедии Российского университета дружбы народов (г. Москва). Темы докладов: «Современные методы хирургической коррекции деформаций переднего отдела стопы» и «Особенности реабилитации пациентов после проведенных реконструктивных операций на переднем отделе стоп».

В ОКБ г. Смоленска были проведены показательные операции по коррекции статических деформаций переднего отдела стоп у 2 пациенток с плоско-вальгусной деформацией стоп, вальгусным отклонением первых пальцев, молоткообразной деформацией 2, 3, 4 пальцев. В одном из случаев коррекция достигнута путем применения остеотомии Scarf первой плюсневой кости в сочетании с остеотомией Weil 2–3–4-плюсневых костей. В дополнение была выполнена корригирующая остеотомия Akin проксимальной фаланги первого пальца с фиксацией отломков скобкой из металла с «памятью» формы. Во втором случае на первом луче была выполнена операция Лапидуса, артродез медиально-клиновидного сустава с латерализацией и плантаролизацией первого луча стопы, на малых лучах — остеотомии Weil с фиксацией отломков винтами Twistoff.

В докладах Л. Г. Макинян отметил, что «… Основной принцип оперативного лечения вальгусного отклонения первого пальца стопы состоит в том, что проводятся корригирующие остеотомии плюсневых костей с фиксацией в правильном положении, а также удаление и сопоставление мягких тканей и костей с целью уменьшения боли и восстановления нормальной конфигурации сустава. В своей практике чаще всего для коррекции первого луча стопы использую шевронную и Scarf остеотомии. Они позволяют с успехом устранить деформацию и при соблюдении техники операции сохранить кровоснабжение головки первой плюсневой кости, что способствует быстрому сращению кости. После остеотомии производится фиксация одним или двумя компрессирующими винтами. Благодаря стабильному остеосинтезу, пациенты могут приступить к ходьбе с первых суток с момента операции, а полная нагрузка разрешается с 6–7-й недели. Необходимости в удалении титановых имплантов нет, так как они изготовлены из абсолютно нейтральных материалов».

TRAUMA



Компания DePuy (ДеПью) Джонсон&Джонсон, основанная в 1895 году в США, является одной из ведущих мировых ортопедический компаний. Продукция для травматологии представлена широким перечнем самых современных имплантов для накостного и интрамедуллярного остеосинтеза.

Компания DePuy предлагает современные решения для исправления деформаций переднего отдела стопы и Hallux Valgus. В портфеле компании оригинальные конструкции ведущих мировых специалистов в области хирургии стопы S. Barouk, P. Barouk, L. Weil, винты и скобы для надежной и удобной фиксации остеотомий.

Barouk (Барук), Twistoff (Твистоф), Memory (Мемори), FRS (Эфэрэс) – торговые знаки компании DePuy Orthopaedic, Inc

Рег. уд. №2008/00362 от 05.12.2008г. Товар сертифицирован

ООО «Джонсон & Джонсон»
121614 Москва, ул. Крылатская, д.17,
корп.3, этаж 2
Тел.: +7 (495) 580 77 77,
Факс: +7 (495) 580 78 78

never stop moving®

«Гонартроз: альтернативные методы оперативного лечения» под редакцией В. Д. Макушина

Expert opinion of "Gonarthrosis: alternative methods of surgical treatment" monograph edited by V. D. Makushin

Монография «Гонартроз: альтернативные методы оперативного лечения» под редакцией доктора медицинских наук, профессора В. Д. Макушина и авторского коллектива в составе докторов мед. наук О. К. Чегурова, Н. В. Сазоновой, кандидатов мед. наук П. П. Буравцова, В. С. Бунова, Б. В. Камшилова посвящена актуальной теме — остеоартрозу коленного сустава. Монография написана на 625 страницах.

В основу монографии положены исследования, проведенные авторами на базе ФГБУ «РНЦ «ВТО» им. академика Г. А. Илизарова» Минздравсоцразвития России. Глубина исследований подтверждена научными результатами, полученными при выполнении диссертационных исследований: докторских (О. К. Чегуров, 2008, Н. В. Сазонова, 2009) и кандидатских (В. С. Бунов,1994; П. П. Буравцов, 2003; Б. В. Камшилов, 2005).

Книга состоит из теоретической и специальной частей. В теоретической части авторами представлены различные точки зрения на этиологию и патогенез остеоартроза по данным литературы, а также представлены собственные концептуальные модели биомеханических изменений в суставе и патогенеза гонартроза на основе сосудистой теории, предложенной специалистами РНЦ «ВТО». Очень приятно отметить, что взгляды авторов на биомеханические аспекты во многом совпадают с результатами исследованиями, проведенных в ИППС. В монографии приведены классификации гонартроза, которые отвечают этиопатогенетической сущности патологии и могут использоваться в практической деятельности ортопеда.

Авторами разработана индексная оценка гонартроза и результатов комплексного лечения, что имеет теоретическое и практическое значение в стандартизации оценки объема реабилитации при патологии коленного сустава.

Большое внимание авторы уделили исследованию влияния туннелизации большеберцовой кости на течение биологических процессов в тканях. На основании полученных результатов авторы пришли к выводу, что способ туннелизации с введением аутологичного костного мозга можно рассматривать как перспективный в плане стимуляции репаративной регенерации хряща.

В специальной части монографии широко представлены все современные методы диагностики: рентгенометрия коленного сустава, сонография, тепловидение, денситометрия, электромиография, стабилометрия, исследование иммунологического и биохимического статуса у больных с остеоартрозом. Большое внимание авторы уделяют рентгенометрии коленного сустава, что, по нашему мнению, является важным для определения причин развития гонартроза. Очень приятно, что мы (ИППС) являемся единомышленниками. Также в специальной части работы представлены методы оперативного лечения гонартроза с широким применением аппарата внешней фиксации (аппарата Илизарова).

Заключительный раздел монографии посвящен эндопротезированию коленного сустава. Авторы приводят показания, противопоказания к эндопротезированию, возможные осложнения при данном оперативном вмешательстве.

Монография «Гонартроз: альтернативные методы оперативного лечения» под редакцией доктора медицинских наук, профессора В. Д. Макушина и авторского коллектива в составе докторов мед. наук О. К. Чегурова, Н. В. Сазоновой, кандидатов мед. наук П. П. Буравцова, В. С. Бунова, Б. В. Камшилова является своевременным, нужным трудом для ортопедов-травматологов и хирургов, представляет большой научный и практический интерес.

Старший научный сотрудник Государственного учреждения «Институт патологии позвоночника и суставов им. проф. М. И. Ситенко АМНУ», кандидат мед. наук Е. П. Бабуркина

Правила для авторов журнала «Гений Ортопедии»

1. ОБЩИЕ ПОЛОЖЕНИЯ

Научно-теоретический и практический журнал «Гений ортопедии» был учрежден в 1995 году в Кургане. Он посвящен памяти выдающегося ученого, врача-новатора, академика Российской академии наук, почетного члена многих зарубежных академий, профессора Г. А. Илизарова. С апреля 2008 года Высшей аттестационной комиссией Министерства образования и науки Российской Федерации журнал включен в Перечень ведущих рецензируемых научных журналов и изданий, в которых должны быть опубликованы основные научные результаты диссертаций на соискание ученой степени доктора и кандидата наук. Периодичность издания журнала — один раз в квартал.

Приоритетной является информация травматологов и ортопедов о проводимых научных исследованиях в области чрескостного остеосинтеза, результатах его практического применения, встретившихся ошибках и осложнениях и путях их преодоления.

В журнал принимаются также оригинальные плановые статьи для опубликования материалов кандидатских и докторских диссертаций в области ортопедии, травматологии и других смежных областей медицины, изучающих вопросы травм и заболеваний опорно-двигательной системы: нанотехнологии, клеточной терапии, физиологии, морфологии, биологии, биохимии, гематологии, нейрохирургии, ангиологии, реабилитологии, онкологии, артрологии, микрохирургии, челюстной и пластической хирургии, ветеринарии. Принимаются также материалы по организации ортопедотравматологической помощи, различным видам лучевой диагностики, стимуляции регенерации костно-мышечной системы и др.

Кроме научных статей, в журнале публикуется информация о проведенных съездах и конференциях, по истории медицины, биографии ведущих специалистов-юбиляров, некрологи, рецензии на книги, информационные и рекламные материалы. На эти материалы официального направления от организации не требуется.

Присланные научные рукописи статей сопровождаются экспертной справкой за подписью руководителей и заверенные печатью всех учреждений, где была выполнена работа. Не допускаются статьи, которые ранее были напечатаны в других журналах или посланы для публикации в другие издания.

Все статьи, представленные в журнал, **рецензируются в обязательном порядке** специалистами соответствующей области или членами редколлегии и редакционного совета журнала. Авторы должны сделать заявление о том, что они согласны предоставить первичные данные для рецензирования, если потребуется рецензентам.

К статье в обязательном порядке присылаются: ксерокопии авторских свидетельств, патентов, рацпредложений, если в статье упоминаются таковые; ксерокопии разрешения Министерства здравоохранения и ведомств РФ и такие же ксерокопии для авторов из других стран на новые технологии, лечебные препараты и аппаратуру или разрешение Этического комитета учреждения для применения их в практике.

Статья может быть послана автору для исправления смысловых, технических дефектов или сокращения. Редакция оставляет за собой право корректорской правки. Корректура авторам не высылается.

Все принятые к публикации статьи печатаются бесплатно. Отклоненные статьи не возвращаются.

В журнале печатается реклама отечественных и зарубежных рекламодателей на коммерческой основе.

Авторы несут ответственность за нарушение прав других авторов и организаций.

Рукописи оформляются по правилам для авторов журнала.

2. РАЗМЕЩЕНИЕ СТАТЕЙ В ЖУРНАЛЕ

Для публикации статей требуется соблюдать следующие правила:

В журнал «Гений ортопедии» помещаются статьи по следующим рубрикам:

— **оригинальные статьи** — объем не более 10 страниц (включая таблицы, иллюстрации и список литературы), где требуется указать: *введение, материалы и методы исследования, результаты и их обсуждение, заключение и выводы, литература;*

— **случаи из практики** — описание отдельных клинических наблюдений, представляющих большой практический интерес (объем не более трех страниц);

— **новые технологии** — описание новых методов, способов и устройств (объем не более трех страниц);

— **обзор литературы** — на основе источников литературы излагается современное состояние проблемы, объем не более 15 страниц, источники литературы за последние 5–10 лет, не более 50 названий;

— **лекция** — объем не более 15 страниц;

— **история** — объем не более 10 страниц;

— **в помощь практическому врачу** — объем не более 5 страниц;

— **съезды, конференции** — объем не более трех страниц;

— **протоколы заседаний общества травматологов-ортопедов и ассоциации** — объем не более 10 страниц;

— **информационные сообщения, рецензия**, **дискуссия**, **поздравления юбиляров и пр.** — принимаются по заказу редакции.

3. ОФОРМЛЕНИЕ СТАТЕЙ

1. Статья должна быть напечатана на одной стороне листа (формат А4) в редакторе MsWord, шрифтом Times New Roman, 12 кегля с полуторным интервалом между строками и полями не менее 2 см, без переносов. Присылать следует два распечатанных экземпляра и электронный вариант на CD. Электронный вариант статьи должен быть в точном соответствии с распечатанным.

2. На первой странице указывается:

— *название статьи на русском языке;*

— *инициалы и фамилии авторов на русском языке;*

— *название статьи на английском языке;*

— *инициалы и фамилии авторов на английском языке;*
— *название учреждения, где выполнена работа;*
— *город (страна — для иностранных авторов);*
— *должность, ученое звание, ученая степень руководителя учреждения;*
— *аннотация статьи на русском и английском языке не более 15 строк;*
— *ключевые слова на русском и английском языке — не более 10.*

Употребление аббревиатур в названии статьи и аннотации не допускается, в тексте же статьи аббревиатуры допускаются после указания первоначального полного названия. Следует ограничить употребление аббревиатур (кроме общепринятых сокращений) для удобства чтения статьи.

3. В конце статьи указываются:
— *фамилия, имя, отчество полностью, подписи всех авторов;*
— *учреждение(я), где работают авторы;*
— *должность, ученое звание и ученая степень;*
— *адреса и e-mail авторов;*
— *телефон и e-mail автора для связи с редакцией;*
— *исключение составляют посмертные работы, не завизированные автором, в этом случае необходима подпись полномочного лица, представляющего автора.*

4. Этические стандарты

Рукописи, подаваемые для публикации, должны содержать заявление о том, что исследования на людях были одобрены соответствующим комитетом по этике и проводились в соответствии с этическими стандартами, изложенными в Хельсинкской декларации. Также должно быть четко указано в тексте, что все лица были проинформированы и дали согласие **до их включения в исследование**. Детали, которые могли бы послужить опознанию лиц исследования, должны быть исключены. Авторы несут ответственность за несоответствующие действительности заявления или невыполнение вышеуказанных требований.

5. Статья должна быть тщательно выверена и отредактирована автором.

6. Цитаты, приведенные в статье, указываются в сноске (автор, название, издание, год, том, номер и страница, с которой взята цитата) и визируются на полях автором.

7. Единицы измерения должны соответствовать Международной системе единиц СИ, термины — международным номенклатурам, названия болезней — международной классификации болезней. При статистической обработке данных указываются использованные методы.

8. Фамилии отечественных и иностранных авторов в тексте пишутся начиная с инициалов, затем фамилия. Иностранные авторы печатаются в оригинальной транскрипции. В квадратных скобках после фамилии цитируемого автора ставится номер источника, соответствующий списку литературы.

9. Математические формулы должны быть созданы в формате Ms Word стандартными средствами и тщательно выверены.

10. Таблицы должны быть наглядными, иметь название и номер. Цифры, приведенные в таблице, не должны повторяться в тексте статьи. В тексте необходимо указывать ссылку на номер таблицы в круглых скобках. Все аббревиатуры, употребляемые в таблице, должны быть расшифрованы не в названии, а в примечании к таблице. В примечании к таблице также должна быть указана статистическая вариабельность данных.

4. ОФОРМЛЕНИЕ ИЛЛЮСТРАЦИЙ

Иллюстрации должны быть четкими, контрастными. Число иллюстраций не должно превышать 10 простых (размером не более 10 × 12) или 5 комбинированных (размером не более 13 × 18 каждая). Они должны быть с разрешением не менее 300 dpi, сохранены и пронумерованы **в отдельных файлах** в формате tiff или jpg. Перед рисунком, диаграммой, схемой, рентгеновским снимком, графиком в тексте должна быть на них ссылка в круглых скобках. Подписи к рисункам должны быть размещены в тексте после рисунка. В подписях к микрофотографиям необходимо указать увеличение и метод окраски. **Редакцией не допускается представление иллюстраций в виде ксерокопированных вариантов**.

5. ОФОРМЛЕНИЕ СПИСКА ЛИТЕРАТУРЫ

Список литературы приводится в алфавитном порядке по ГОСТу Р 7. 0. 5-2008 «Библиографическая ссылка. Общие требования и правила составления». Этот ГОСТ введен в РФ в действие 1 января 2009 г.

Сначала приводятся законодательные акты, затем отечественные авторы, технические решения по возрастанию номеров (авторские свидетельства, патенты, свидетельства на полезную модель и т. п.), иностранные авторы. Статьи отечественных авторов, опубликованные на иностранном языке, включаются в список иностранных авторов. **Неопубликованные работы: диссертации, авторефераты диссертаций, отчеты НИР в список литературы не включаются**. **В список литературы не включаются тезисы конференций и симпозиумов**.

Автор, ставя свою подпись под статьей, передает свои права на издание.

Редакция оставляет за собой право не принимать рукописи, которые не отвечают вышеуказанным требованиям.

Адрес редакции: ул. М. Ульяновой, 6, г. Курган, 640014, Россия
Статьи направлять ответственному секретарю Борзуновой Ольге Борисовне
по e-mail: **office@ilizarov.ru, genius@ilizarov.ru**
Контактные телефоны:
(3522) 23-42-43 — зам. гл. редактора Дьячков Александр Николаевич
(3522) 45-03-39 — зам. гл. редактора Аранович Анна Майоровна
(3522) 43-06-94 — ответственный секретарь Борзунова Ольга Борисовна

Instructions to authors of «Genij Ortopedii»

1. GENERAL INFORMATION

Genij Ortopedii, a scientific and practical journal, founded at the *Russian Ilizarov Scientific Center for Restorative Traumatology and Orthopaedics* was first published in 1995 in Kurgan. It is dedicated to the memory of Professor Gavriil Ilizarov, an outstanding researcher, innovative orthopaedic surgeon, academician of the Russian Academy of Sciences and honored member of a number of foreign academies.

The journal welcomes original articles in the field of orthopaedics and traumatology and in other associated medical fields that study injuries and diseases of the locomotors system: nanotechnology, cell therapy, physiology, morphology, biology, biochemistry, hematology, neurosurgery, angiology, rehabilitation, oncology, arthrology, microsurgery, faciocranial and plastic surgery, and veterinary. The papers on the topic of orthopaedic service organization, imaging diagnosis, and musculoskeletal system regeneration stimulation can be also considered by the Editorial board.

Studies in the field of transosseous osteosynthesis conducted by traumatologists and orthopaedic surgeons, its practical application, encountered errors and complications and ways of their correction are priority for publishing. The submitted manuscripts of scientific papers should be accompanied by a covering letter signed by the managers of the institution where the work has been conducted. Articles that have been published in other journals or submitted for publication in other journals are not accepted.

Alongside with scientific papers, the journal publishes information on congresses and conferences, history of medicine or life of prominent specialists, as well as book reviews and other information. Their submission does not require an official covering letter from an institution.

All submitted articles are reviewed by the specialists of a specific field or by the members of the Editorial board. Authors are asked to state that they agree to present primary findings if the reviewers consider it necessary.

An article manuscript should be obligatory accompanied by the copy of a patent certificate if it is mentioned in the article; copies of permission certificates on new technologies and treatment equipment or a permission of the institution's Ethical Board on their use in practice if authors are from other countries.

Manuscripts are accepted either in Russian or in English. They can be returned to authors for appropriate content and technical correction or reduction. The Editorial board has the right to Russian language corrections. The corrected manuscripts are not returned.

The accepted material is published without any charge. Rejected manuscripts are not returned.

Foreign and national companies can publish their advertisements on commercial basis.

Authors bear responsibility for violation of other author's or other institution rights

2. MANUSCRIPT REQUIREMENTS

— **Original articles** — maximum 10 pages long including tables, illustrations and references structured as follows: *introduction, materials and methods, results and their discussion, conclusion and references;*

— **Case reports** — clinical experience observations of great practical interest, not more than 3 pages;

— **New technologies** — descriptions of new methods, techniques and devices, up to 3 pages;

— **Literature reviews** — description of the current state of knowledge in a specific problem, not more than 15 pages including references of not more than 50 citations for the last 5 to 10 years;

— **Lectures** — not more than 15 pages;

— **Historical surveys** — maximum 10 pages;

— **For practicing surgeon** — not more than 5 pages;

— **News from congresses and conferences** — not more than 3 pages;

— **Proceedings of traumatology and orthopaedic societies** — not more than 10 pages;

— **Other informative reports, reviews, discussions and congratulations** — on the Editorial board request.

3. PREPARATION OF MANUSCRIPTS

1. Each manuscript should be typed on one side of a A4 paper sheet in MS Word, Times New Roman 12 points, 1. 5 spaced and 2 cm margined. Two printed copies of the manuscript and an electronic CD or email variant should be sent and must fully coincide.

2. The title page should indicate:

— Title;

— Full authors' names;

— Institution name where the work has been conducted;

— Place (and country — for foreign authors);

— Summary, not more than 15 lines in length;

— Keywords, not more than 10.

Abbreviations in the title and summary are not admitted while in the text they are allowed after their first full mentioning. One should avoid an abundant number of abbreviations (other than generally accepted) for convenience of reading.

3. At the end of an article one should indicate:

— Full names and signatures of all the authors;
— Institutions the authors are employed at;
— Occupation and scientific degrees;
— Regular residence and e-mail addresses;
— Telephone and e-mail of a corresponding author;

Exclusions are the works submitted for publishing after author's death that have not been signed by him/her, in this case the author's representative signs the manuscript.

4. Ethical standards

Submitted manuscripts should contain a statement that the studies in humans have been approved by an Ethical board and therefore have been carried out in accordance with the ethical standards stated in Helsinki Declaration. It should be clearly stated in the text that all human subjects have been informed and given their consent before their inclusion into studies. The details that can identify the subjects of the study should be excluded. Authors bear responsibility for false statements or violation of the requirements mentioned above.

5. Manuscripts should be carefully edited and sent to in their final corrected author's variant.

6. The sources of cited statements used in the article should be identified in the footnotes as follows: author, title, edition, year, volume, number and page of the cited statement.

7. Measurement units are used in the international system of units SI, terms correspond to internationally accepted, and diseases names should be according to ICD-10.

8. Full names of authors in the manuscript text are shortened to initials followed by a surname, and foreign authors' names are given in their Latin alphabet original. A number in square brackets is used after the names of cited authors as in references, for example [3].

9. Mathematical formulas are created in MS Word.

10. Tables should be demonstrative, titled and numbered. The data of the tables should not be repeated in the text. The table number goes in the text in round brackets. Abbreviations used in tables should be deciphered in the footnotes to the table. Statistical variability is also indicated in footnotes.

4. PREPARATION OF FIGURES

Figures should be clearly contrasted, scanned at resolution 300 dpi, saved and numbered in separate files in tiff or jpg formats. Their total number should not exceed 10 simple or 5 combined illustrations. A figure number in round brackets should precede the figure and the figure legend is placed into the text after it. The legends to micrographs should indicate magnification and staining method. The Editorial board does not accept Xerox copies of the figures.

5. REFERENCE SECTION

References are listed in alphabetical order.

The Editorial board reserves the right to reject manuscripts that do not comply with the requirements.

Manuscripts can be sent via email prior to hard paper variant in order to accelerate the process of reviewing. The author, once signed his manuscript, transfers his copyright.

Mail address: 6, M. Ulianova street, Kurgan 640014, Russia
e-mail: **office@ilizarov.ru, genius@ilizarov.ru**
Contact telephones:
+ 73522 43-06-94 — Olga Borzunova, responsible secretary